骨盤骨折に伴う難治性尿道狭窄に対し永久留置型尿道ステント（Urolume Wallstent^{TM}）を留置した若年男性の1例

市立貝塚病院泌尿器科（部長：井口正典）
花井　禎，宮武竜一郎，加藤　良成，井口　正典
近畿大学医学部泌尿器科学教室（主任：栗田　孝教授）
橋本　潔，栗田　孝

AN EXPERIENCE OF INDWELLING OF A URETHRAL STENT (UROLUME WALLSTENT^{TM}) FOR URETHRAL STRICTURE ACCOMPANYING PELVIC FRACTURE IN A YOUNG MAN

Tadashi Hanai, Ryuichiro Miyatake, Yosinari Katoh and Masanori Iguchi
From the Department of Urology, Kaizuka City Hospital
Kiyoshi Hashimoto and Takashi Kurita
From the Department of Urology, Kinki University School of Medicine

The patient was a 15-year-old boy, who sustained pelvic fracture and complete disruption of the urethra in a traffic accident. The previous doctor performed two-staged treatment for complete disruption of the urethra, which ended in postoperative urethral stricture.

We performed two sessions of endoscopic operations and a pull-through procedure, but the procedures were not effective. Five years later, a urethral stent was indwelt. Urolume Wallstent of AMS, Co, Ltd. was used as the urethral stent. At 4 months, the stent started to be enveloped in the urethral epithelia and no complications have been found in particular. However, detention of a permanent-type stent in a young man such as ours remains a controversial issue and long-term follow-up is needed.

(Acta Urol. Jpn. **45**: 767–770, 1999)
Key words: Urethral stricture, Urethral stent (Urolume Wallstent^{TM})

緒　　言

骨盤骨折に伴う後部尿道外傷は，後に難治性の尿道狭窄をきたすことがある．それらに対する治療法については，開放手術[1~5]や内視鏡的尿道再建術[6~9]などさまざまである．最近，われわれは治療に難渋していた症例に，QOL などを考慮し尿道留置カテーテルを抜去すべく尿道ステント留置を試み，良好な結果を得たので報告する．

症　　例

患者：15歳，男性

主訴：尿閉

家族歴・既往歴：特記すべきことなし

現病歴：1992年11月4日交通事故に遭い，骨盤骨折と球部尿道の完全断裂となった．前医にて受傷当日に先ず膀胱瘻が造設され，受傷13日後に Banks 法および骨盤内膿瘍ドレナージ術が施行された．しかし，術後3週目に膿瘍とS状結腸に瘻孔の形成を認め，人工肛門造設術，膀胱瘻造設および骨盤内膿瘍ドレナージ術が施行された．

術後4カ月で尿道造影（以下 UCG）上，球部付近の造影剤の溢流はほとんど消失しており，CT 上，骨盤内膿瘍は完全に消失していた．また整形外科的にも通院可能となったため，尿道カテーテルと膀胱瘻留置のまま退院し，その後は居住地の近くである当院にて通院加療となった．

現症：当科初診1993年4月7日．初診時理学所見；体格は中等度．歩行可能であり特記すべき異常所見なし．

初診時検査成績：末梢血・血液生化学検査に特記すべき異常所見なし．

通院にて定期的にカテーテルを交換し保存的に経過観察していたところ，術後5カ月で UCG 上溢流は完全に消失した（Fig. 1）．しかし尿道鏡検査にて同部は全周性に長さ2cm にわたり肉芽に覆われ上皮の増

生は認められなかった．

この尿道狭窄に対し1993年9月8日と1994年8月15日に直視下内尿道切開術および1996年8月15日にPull-through 法を施行した．術後に尿道留置カテーテルを抜去したが翌日には尿閉となった．しかし，狭窄部の長さは術前に比べ短くなっており，1996年10月14日に Laser による経尿道的直視下内尿道切開術を試みた．26 Fr 金属ブジーがスムーズに挿入できるまで開大させたが術後，尿道留置カテーテル抜去3日目には尿閉となった．そこで，十分な説明の後インフォームドコンセントを得て，1997年3月13日に尿道ステント留置術を施行した．

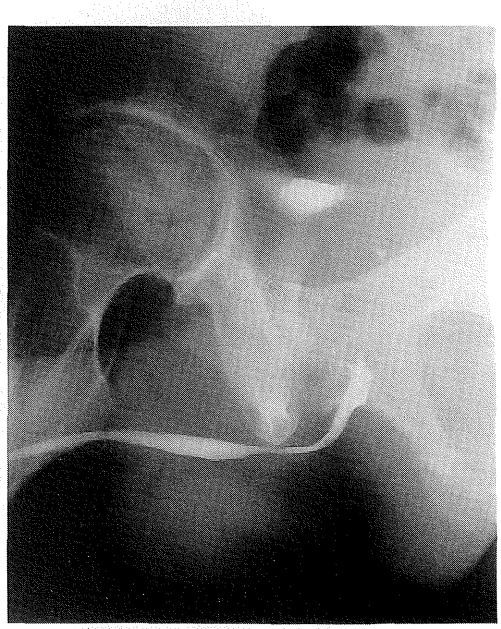

Fig. 1. Retrograde urethrocystography shows stricture in bulbous urethra.

尿道ステントはアメリカンメディカルシステムズ社製 Urolume Wallstent™ を使用した．腰椎麻酔下に尿道を観察すると，前立腺部には異常を認めず，外括約筋も正常であった．measuring catheter で狭窄部位を計測すると2 cm であったため3 cm のステントを使用し，ステントの先端が外括約筋にかからないように，またステントが狭窄部全体を覆うように注意し留置した．術後7カ月目の KUB ではステントの位置や拡張の程度は術直後と比較しても変わっていない (Fig. 2)．術後5日目と4カ月目の UCG を比較するとステント内の一部に肉芽形成の増強を認めるが (Fig. 3)，2週目と7カ月目の尿流測定では排尿量を考慮すれば同程度と評価される (Fig. 3)．術後2カ月と術後7カ月の尿道鏡検査を比較すると術後2カ月目

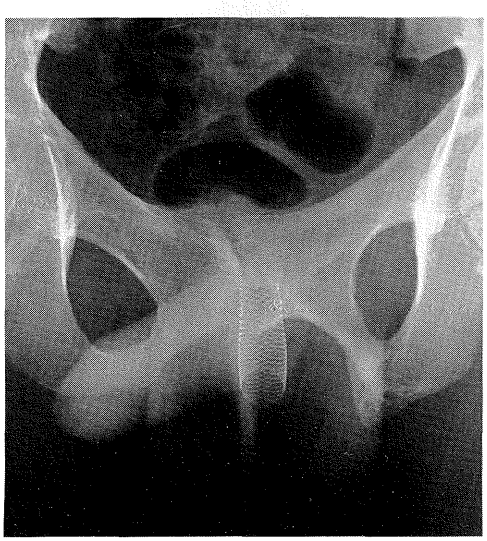

Fig. 2. Pelvic X-P, postoperative 7 months.

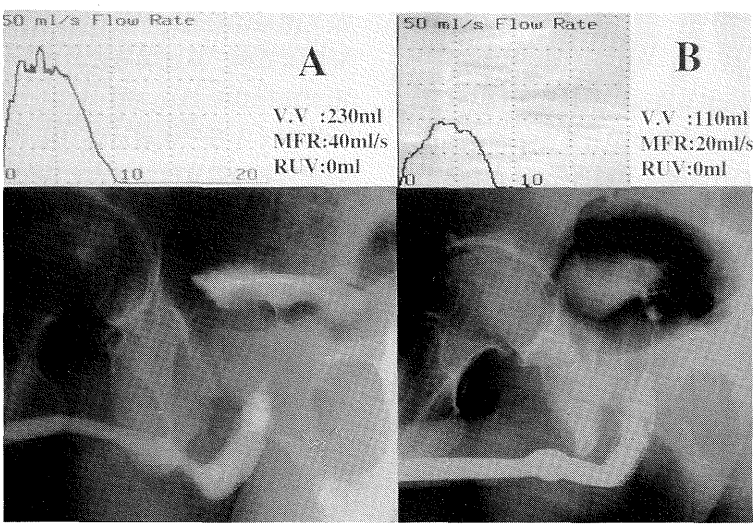

Fig. 3. A: Flow chart (upper) and retrograde urethrography (lower) 5 days after urethral stricture prosthesis. It shows that the urethra is sufficiently opened. B: Flow chart (upper) and retrograde urethrography (lower) 5 months after urethral stricture prosthesis. It shows partial granulation.

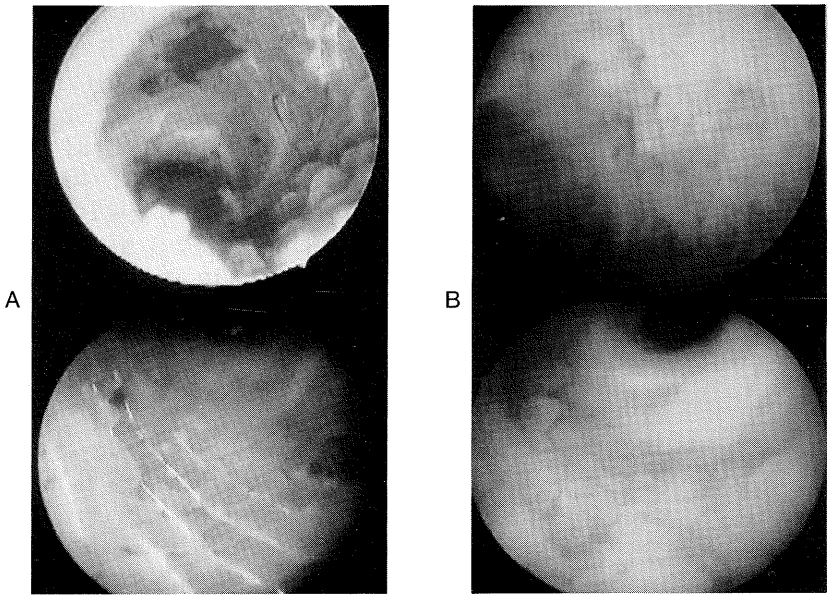

Fig. 4. A: Cystoscopic view of bulbous urethra 2 months after urethral stricture prosthesis. The stent starts to be enveloped in urethral mucosa. B: Cystoscopic view of bulbous urethra 7 months after urethral stricture prosthesis. The stent is enveloped in urethral mucosa completely.

では，術前に正常粘膜であった尿道の一部ではステントが露出しているが，狭窄部では粘膜上皮がステントを被覆し始めている（Fig. 4-A）．また術後7カ月目では，ステントはほぼ完全に粘膜上皮で覆われている（Fig. 4-B）．

UCG での肉芽形成も内視鏡下では問題なく，17 Fr の膀胱鏡用外套が抵抗なく通る．尿所見も異常を認めず，特に合併症もなく術後約2年間経過良好である．

考　　察

尿道狭窄の治療法としては，従来，尿道拡張ブジー，内尿道切開術および尿道形成術が行われている[1~8]．本例はそれらの治療法にて有効な結果が得られずカテーテル留置を余儀なくされていた．しかし，患者の年齢などを含めた QOL を考慮し尿道留置カテーテルを抜去すべく尿道ステント留置術を施行した．Urolume Wallstent™ は血管内狭窄部位に対する経皮的バルーン血管拡張術後に血管内に留置する目的で開発，使用されていたステントの尿道内への応用として考案されたものである[10,11]．クロムニッケル合金のワイヤーを筒状に編み上げたもので，専用装置から留置されると遠心性に拡張し直径 42 Fr（14 mm）となる．長さは 2 cm，2.5 cm，3 cm の3種類があり，狭窄部位の長さにより選択できる．尿道ステントには大きく分けて永久留置型と一時留置型があるが，Urolume Wallstent™ は永久留置型であり尿道内に留置後，内面が上皮に被覆されるため従来の一部留置型のように結石の付着・ステントの移動・感染などの副作用がないとされている[10,11]．また内視鏡下に短時間に操作できるため確実で低侵襲である．万一抜去が必要となった場合は被覆した粘膜を経尿道的に切除し，専用の除去用器具で抜去可能である．ステント外より肉芽が形成された場合，新たにステントを追加留置することも可能である[24]．しかし，留置専用装置は 26 Fr であるため尿道および外尿道口が 26 Fr まで拡張できなければならない．

本邦では永久留置型のステントは56例報告されている[12~14]．その内訳はほとんどが前立腺肥大症の症例である．合併症については特に重篤なものはないが結石の付着・ステントの移動・感染などが少数ではあるが報告されている[12]．自験例では一時的な排尿時痛および排尿後のしたたりを認めたが現在は消失しており，勃起も認められる．

世界的にみると約3,000例に対し本治療が施行されている[15~23]．長期成績については10年を越える症例で良好な経過をとっていると言う報告がみられる[20,23]．やはり若年に対する報告は少ない．尿道狭窄の生殖期男性の約80％は性生活については問題なく，挙児できたという報告もある[22]．生殖機能について詳細に検討した報告はないが，留置したステントの位置，感染，再狭窄など問題がないとは言えない．本例の場合，留置したステントの位置を解剖学的に考えると生殖機能については問題ないと思われるが，自験例のような若年に対し永久留置型のステントを留置したことは，長期成績や生殖機能の問題をはじめ議論の余地があり，今後長期にわたり経過観察を続けていく必要があると考えている．

結　　語

骨盤骨折に伴う後部尿道外傷後の難治性尿道狭窄をきたした若年男性に対し，QOL などを考慮し尿道留置カテーテルを抜去すべく尿道ステント留置を試みた．術後約7カ月良好な結果を得ており今後長期にわたり経過観察を続けていく必要がある．

本論文の要旨は，第162回日本泌尿器科学会関西地方会において発表した．

文　　献

1) 井上武夫，平野昭彦：尿路外傷の研究—予報．手術 **22**：323-326，1968
2) 宮崎　重，高崎　登，出村　恍，ほか：前部尿道狭窄の手術，—Johanson 法—．臨泌 **32**：221-224，1978
3) 今村一男，吉田英機，池田隆夫，ほか：前部尿道狭窄の手術，—end to end 法—．臨泌 **32**：225-228，1978
4) 井上武夫，長田尚夫，黒子幸一，ほか：Michalowski 法による後部尿道形成術について．日泌尿会誌 **79**：475-480，1988
5) 井上武夫：後部尿道狭窄の手術，—pull through 法について—．臨泌 **37**：1059-1067，1983
6) 安田耕作，村上光右，浜　年樹，ほか：後部尿道損傷による尿道閉塞の Endoscopic management．日泌尿会誌 **71**：952-960，1980
7) Marshall FF, Chang R and Gearhart JP: Endoscopic reconstruction of traumatic membranous urethral transection. J Urol **138**: 306-309, 1987
8) 高木良雄，柳瀬雅裕，木村　慎，ほか：外傷性尿道断裂（完全尿道閉塞）に対する内視鏡的尿道再建術．泌尿器外科 **8**：797-799，1995
9) 北村　寛，三宅正文，久滝敏博，ほか：外傷性尿道断裂に対する内視鏡的尿道再建術．泌尿紀要 **43**：203-206，1997
10) Milroy FJ, Chapple C and Eldin A: A new treatment for urethral stricture. Lancet **1**: 1424-1427, 1988
11) Milroy EJ, Chapple C and Eldin A: A new treatment for urethral stricture: a permanently implanted urethral stent. J Urol **141**: 1120-1122, 1989
12) 本間之夫，阿曽佳郎，西沢　理，ほか：前立腺肥大に対する AMS 尿道ステントの治療成績．泌尿器外科 **7**：85-95，1994
13) 西沢　理，福田　孝，土田政義：前立腺治療 Urolume．日泌尿会誌 **84**：49-50，1993
14) 西沢　理，福田　孝，本郷隆二，ほか：Urolume Wallstent により治療した外傷性球部尿道狭窄の1例．日神膀会誌 **5**：29-33，1994
15) Oesterling JE, Kaplan SA, Epstein HB, et al.: The North American experience with the Urolume endoprosthesis as a treatment for benign prostatic hyperplasia: long-term results. Urology **44**: 353-362, 1994
16) Ashken MH, Coulange C, Milroy EJ, et al.: European experience with the urethral wallstent for urethral stricture. Eur Urol **19**: 181-185, 1991
17) Mueller EM and Shipley CUR: The Urolume stent in the management of benign prostatic hyperplasia. J Urol **150**: 1630-1635, 1993
18) Chancellor MY, Rival DA, Linsenmeyer T, et al.: Multi center trial in North America of Uorlume urinary sphincter prosthesis. J Urol **152**: 924-930, 1994
19) Badlani GO, Press SM, Defalco E, et al.: Urolume endourethral prosthesis for the treatment of urethral stricture disease: long-term results of the North American Multi center Uorlume trial. Urology **45**: 846-856, 1995
20) Williams G, Coulange C, Milroy EJ, et al.: The Urolume, a permanently implanted stent for patients at high risk for surgery: results from 5 collaborative centers. Br J Urol **72**: 335-340, 1993
21) Mclnerney PD, Vanner TF, Harris SA, et al.: Permanent urethral stents for detrusor sphincter dyssynergia. Br J Urol **67**: 291-294, 1991
22) Milroy EJ and Allen A: Long-term results of Urolume urethral stent for recurrent urethral stricture. J Urol **155**: 904-908, 1996
23) Roberto MS, Antonello DL, Daniele P, et al.: Urolume double prosthesis in the treatment of complex urethral strictures: a 5-year follow-up case report. Urology **50**: 459-461, 1997

(Received on February 17, 1999
Accepted on August 9, 1999)