膀胱に発生した肉腫様癌（Sarcomatoid carcinoma）の1例

岐阜大学医学部泌尿器科学教室（主任：出口　隆教授）
三輪　好生，亀井　慎吾，西野　好則
高橋　義人，出口　　隆

SARCOMATOID CARCINOMA OF THE URINARY BLADDER: REPORT OF A CASE

Kousei MIWA, Shingo KAMEI, Yoshinori NISHINO,
Yoshito TAKAHASHI and Takashi DEGUCHI
From the Department of Urology, Gifu University School of Medicine

The patient was a 78-year-old man with gross hematuria. A non-papillary and non-pedunculated tumor was found on the posterior wall of the bladder by cystoscopic examination. Total cystectomy with construction of ileal conduit was performed. Histologically, the tumor was composed of carcinomatous and sarcomatous elements. The carcinomatous element was compatible with grade 3 transitional cell carcinoma. The sarcomatous element was composed of osteosarcomatous, chondrosarcomatous pattern and undifferentiated malignant spindle cell component. Immunohistochemical examination demonstrated the presence of keratin, cytokeratin and epithelial membrane antigen in both carcinomatous and sarcomatous elements. Therefore, we diagnosed this tumor as sarcomatoid carcinoma. The patient has remained well without any evidence of recurrence for 10 months after operation.

(Acta Urol. Jpn. **46**: 193–196, 2000)

Key words: Sarcomatoid carcinoma, Urinary bladder

緒　　言

膀胱に発生する悪性腫瘍の中には肉腫様増殖を示すものがあり，肉腫様癌（sarcomatoid carcinoma）と呼ばれており，その頻度は全膀胱悪性腫瘍の0.31％とも言われ，きわめて稀である[1]　しかし，これと，肉腫と癌腫とが混在すると定義されるいわゆる癌肉腫（carcinosarcoma）との区別には，あいまいな部分が残されている．今回われわれは肉腫様増殖を示した膀胱癌症例の1例を経験したので，若干の文献的考察を含めて報告する．

症　　例

患者：78歳，男性

主訴：肉眼的血尿

家族歴：特記すべきことなし

既往歴：1998年8月26日喉頭癌のため喉頭摘出術施行．病理診断は扁平上皮癌（T4N0Mx）であった．

現病歴：1998年8月26日喉頭癌に対し喉頭摘出術施行．術前の尿道カテーテル留置の際，肉眼的血尿を認めたため，術後に当科を紹介された．膀胱鏡にて右膀胱頂部に直径約5 cm の非乳頭状広基性の腫瘍を認めたため，精査加療目的で1998年10月23日当科転科となった．

入院時現症：身長 167 cm 体重 60.5 kg．表在リンパ節は触知しなかった．直腸診にて中等度の前立腺の肥大を認めた．

入院時検査所見：末梢血，血液生化学所見は異常を認めなかった．腫瘍マーカーは，CEA 2.5 ng/ml（正常値 5 ng/ml 以下），AFP 4.4 ng/ml（正常値 20 ng/ml 以下），IAP 334.0 μg/ml（正常値 500 μg/ml 以下），CA19-9 0.1 U/ml（正常 値 35 U/ml 以下）といずれも正常値であった．

尿沈渣：WBC 多数/hpf，RBC 多数/hpf，細菌（−），尿細胞診；class I.

画像所見：骨盤部 CT にて膀胱頂部から後壁にかけて表面 high density な隆起性病変を認めた．明らかなリンパ節の腫大は見られなかった（Fig. 1）．DIP では，膀胱部に腫瘍によると思われる filling defect を認めたが，上部尿路に異常をみとめなかった．Dynamic MRI では，造影早期の T1 強調像にて膀胱前壁の腫瘍は造影効果を認め，腫瘍による膀胱筋層の断裂および周囲脂肪組織への浸潤が疑われた（Fig. 2）．

入院後経過：10月29日経尿道的膀胱腫瘍生検施行．腫瘍表面は凝血塊に覆われ石灰化が著明であったた

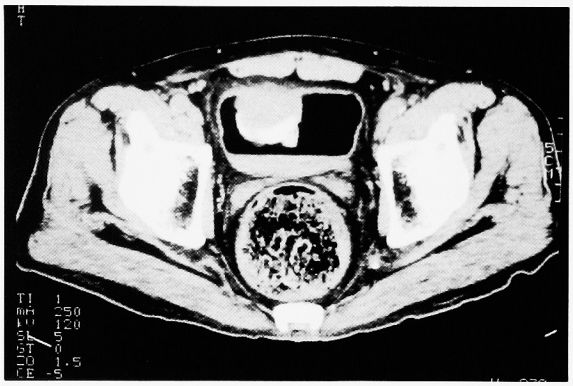

Fig. 1. CT scan shows a solid tumor on the posterior wall of the bladder.

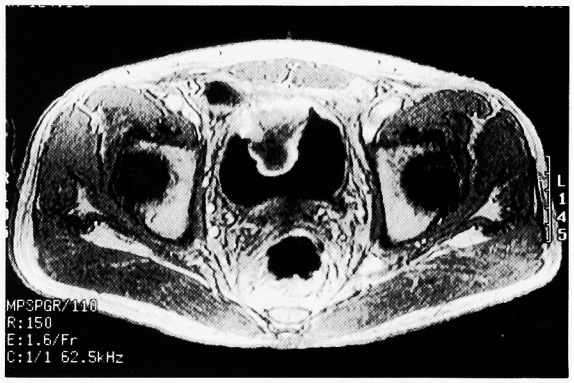

Fig. 2. Dynamic MRI on T1-weight image shows the enhancement of the tumor and the bladder muscle layer.

め，生検組織標本からは腫瘍細胞は得られなかったが，画像所見より筋層浸潤を強く疑い，術前診断T3bN0M0として11月19日，膀胱全摘除術および回腸導管造設術を施行した．

肉眼的所見：膀胱頂部から後壁にかけて，表面が固く，石灰化した非乳頭状広基性腫瘍を認め，周囲粘膜との境界は明瞭であった．周囲組織への癒着も認められなかった（Fig. 3）．

病理組織学的所見：腫瘍表層部は凝血塊におおわれた壊死組織で占められ，その下層には不規則性非乳頭状を示す grade 3 の移行上皮癌を認めた．これらの癌組織の下層では軟骨形成や骨形成を示す肉腫様組織や多数の未分化な紡錘系細胞を認め，腫瘍の上皮成分から非上皮成分への形態学的な移行像を認めた（Fig. 4）．免疫組織学的検査では，上皮性マーカーであるEMA，keratin，cytokeratin が腫瘍の上皮性成分のみならず非上皮性の一部でも陽性であった．

以上より本腫瘍は本邦癌取り扱い規約に準じて，肉腫様癌（sarcomatoid carcinoma），grade 3，pT3bpN0 と診断された．

術後経過：術後4日目に，MRSA による創部感染に基づく腹膜炎を発症し，術後5日目に再手術を施行

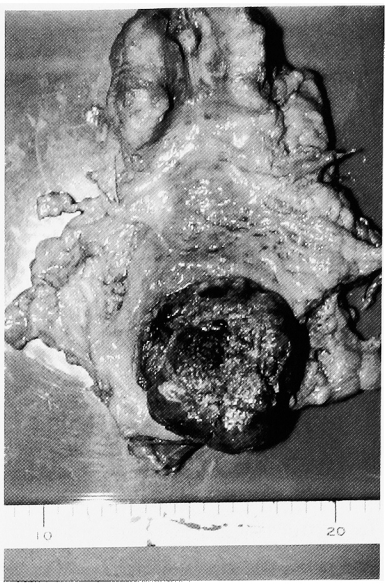

Fig. 3. Gross specimen of the bladder. Non-papillary and non-pedunculated tumor with calcification found in the posterior wall of bladder.

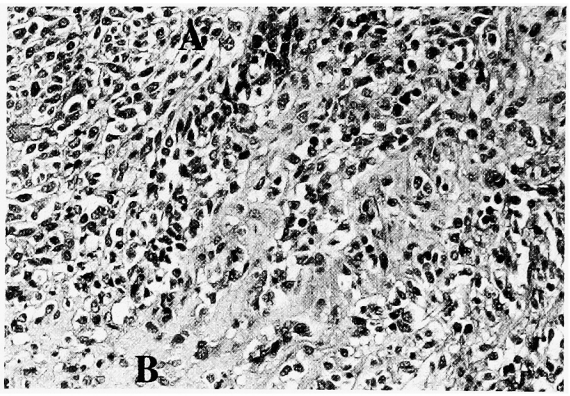

Fig. 4. Microscopic finding of the tumor shows transitional cell carcinoma (A) and chondrosarcomatous elements (B).

した．再手術は，腹膜炎に対し，腹腔内洗浄およびドレナージを行い，塩酸バンコマイシンによる化学療法を行った．再手術後の経過は良好で，術後10カ月で再発を認めていない．

考　　察

膀胱に発生する悪性腫瘍の中には，上皮成分と非上皮成分の混在するものが稀に存在するが，これらに対して従来，癌肉腫[2~7]，肉腫様癌[1,8~10]，悪性中胚葉性混合腫瘍[11~14]など，複数の名称で報告されてきた．これらの名称に対する区別は厳密にはされておらず，他の臓器においては化生性癌，未分化癌といったようなさらに異なった名称も用いられており，上皮性，非上皮性成分の混在する腫瘍の診断において混乱が生じている場合が少なくない．

Table 1. Classification based on the composition of sarcomatous elements

臓　器	分　類	非上皮性成分の組成		
		紡錘型細胞	同所性間質	異所性間質
膀胱癌	WHO		癌肉腫	
	規約*1		肉腫様癌	
	AFIP*2	肉腫様癌	言及されず	癌肉腫
食道癌	WHO	紡錘型細胞癌	言及されず	癌肉腫
	規約	いわゆる癌肉腫	真性癌肉腫	
乳　癌	WHO		化生性癌	
	規約	紡錘型細胞癌	言及されず	骨・軟骨化生癌
胆道癌	WHO，規約	未分化癌	癌肉腫	
子宮体癌	WHO，規約	言及されず	癌肉腫（同所性）	癌肉腫（異支性）
甲状腺癌	WHO，規約		未分化癌	

*1 規約：膀胱癌取り扱い規約，*2 AFIP：Armed Forced Institute of Pathology.

Table 1 に示すように，膀胱癌および他臓器においてこれらの腫瘍の分類は様々である．膀胱癌においては，WHO 分類では癌肉腫，本邦癌取り扱い規約では肉腫様癌とされているが，AFIP 分類では非上皮成分の組成によって異なり，非上皮成分が紡錘形細胞の場合は肉腫様癌，異所性間質の場合は癌肉腫と分類されている．また，甲状線癌や胆道癌，子宮体癌では WHO 分類，本邦癌取り扱い規約において統一された分類がなされるが，食道癌や乳癌においては，膀胱癌同様，各分類で異なっている．このように病理組織学的所見が同一でも分類基準によって病理診断が異なるという結果になり，混乱の原因となっている．したがって，本症例では本邦癌取り扱い規約に準じて肉腫様癌という診断名がつけられたが，同じような病理組織像を呈した症例でも癌肉腫と診断された症例も存在する[2,7]

実際に過去の報告例において癌肉腫と肉腫様癌の臨床像を比較すると[5,8,16]，1）好発年齢が70歳以上であること，2）悪性度が高いこと，3）治療法は外科的摘除が第一選択であること，4）化学療法，放射線療法は奏功しないとされること，5）予後はきわめて不良であること，など，ほとんどの点において一致している．両者の臨床像が真に類似している可能性も否定できないが，両者の鑑別が困難であり混乱が生じた可能性が考えられる．

このような混乱の原因となっているのは，本腫瘍が多彩な組織像を示すうえ，本腫瘍の組織発生に対する定説がなく，不明な部分が多く残されているところにある．今のところ本腫瘍発生に関する説として，腫瘍の非上皮成分が癌細胞由来とする説と癌細胞由来ではないとする説に大きく分けられる．つまり前者は癌細胞の一部が肉腫様細胞へ分化したとするもので，肉腫様癌という名称はこの説に基づいているといえる．後者は癌組織と肉腫様組織が別々に増殖したとする説であるが，最近ではこの中でも特に，両組織はどちらにも分化しうる未分化な幹細胞が起源であるとする説が支持されている．これらの不明な点を明らかにするために，摘出された病理組織に対して免疫組織学的染色[11,16]や電子顕微鏡による細胞構造の観察[11]がしばしば行われてきたが，腫瘍の成長の一時点を見ているに過ぎず十分な手がかりとはならなかった．しかし，最近 Thompson ら[17]は，DNA の clonality の検索によって，上皮性成分と非上皮成分は，単クローン性であるということを証明した．さらに，Emoto ら[18]は子宮体部における本腫瘍の培養系を用いた研究においても上皮性成分と非上皮性成分は単一細胞起源であることを示し，かつ，非上皮性成分は上皮性成分が変化したものであることを証明している．したがって，現時点では，上皮性，非上皮性混在腫瘍の起源は一つで，腫瘍成分は上皮性由来とする説が中心であり，この説に基づくと，分類上はこれら腫瘍を肉腫様癌として統一する必要があるものと考えられる．

また，先にも述べたように，膀胱に発生したこれらの上皮性，非上皮性成分の混在腫瘍（肉腫様癌および癌肉腫）は通常の移行上皮癌に比べ，化学療法，放射線療法が奏功せず，術後も短期間に浸潤，転移を起こし，予後不良の経過を辿る場合が少なくない．本症例では，術後10カ月の時点で再発を認めていないが，今後も注意深い経過観察が必要と思われる．

結　　語

膀胱に発生した肉腫様癌の1例を報告し，文献的考察を加えた．膀胱原発の上皮性，非上皮性成分混在腫瘍は，従来，複数の名称で呼ばれてきたが，分類上，統一する必要があると考えられた．

なお，本症例は，第150回日本泌尿器科学会東海地方会において報告した．

文　　献

1) Torenbeek R, Blomjous CEM, Bruin PC, et al.: Sarcomatoid carcinoma of the urinary bladder: clinicopathologic analysis of 18 cases with immunohistochemical and electron microscopic findings. Am J Surg Pathol **18**: 241-249, 1994
2) 増田　均，当真嗣裕，釜井隆男，ほか：膀胱憩室に発生した癌肉腫の1例．泌尿器外科 **8**：1019-1022，1995
3) 武弓俊一，寺邑俊彦，山中雅夫，ほか：膀胱癌肉腫の1例．臨泌 **50**：142-145，1996
4) 増田　均，山田拓己，長浜克志，ほか：膀胱癌肉腫の1例．泌尿器外科 **9**：1083-1085，1996
5) 長田恵弘，橋本達也，川上　隆，ほか：原発性膀胱癌肉腫と本邦報告21例の臨床的および文献的考察．泌尿器外科 **9**：223-225，1995
6) 松井克明，雪正　昭，中村勇夫，ほか：膀胱に原発した癌肉腫（悪性中胚葉性混合腫瘍）の1例．病理と臨 **11**：975-979，1993
7) Young RH: Carcinosarcoma of the urinary bladder. Cancer **59**: 1333-1339, 1987
8) 金子裕憲，中内浩二，田久保海誉，ほか：多臓器癌に重複した膀胱肉腫様癌の3例．西日泌尿 **56**：1363-1367，1994
9) 原　弘光，大森章男，久志本俊郎，ほか：膀胱肉腫様癌（sarcomatoid carcinoma）の1例—特に癌肉腫との区別について—．西日泌尿 **59**：915-917，1997
10) Fromowitz FB, Bard RH and Koss LG: The epithelial origin of a malignant mixed tumor of the bladder: report of a case with long-term survival. J Urol **132**: 978-981, 1984
11) Young RH, Wick MR and Mills SE: Sarcomatoid carcinoma of the urinary bladder: a clinicopathologic analysis of 12 cases and review of the literature. Am J Clin Pathol **90**: 653-661, 1988
12) 山田芳彰，山田博彦，宮川嘉真，ほか：膀胱原発 Malignant mesodermal mixed tumor の1例．泌尿紀要 **35**：1585-1589，1989
13) 東　治人，上田陽彦，谷　正剛，ほか：膀胱悪性中胚葉性混合腫瘍の1例．泌尿紀要 **38**：711-714，1992
14) 黒住武史，八木拡朗，尾本徹男，ほか：膀胱に発生した悪性中胚葉性混合腫瘍の1例．日泌尿会誌 **78**：1827-2832，1987
15) Lopetz-bertran A, Pacelli A, Rothenberg HJ, et al.: Carcinosarcoma and sarcomatoid carcinoma of the bladder: clinicopathological study of 41 cases. J Urol **159**: 1497-1503, 1988
16) 村尾　烈，棚橋豊子，村松陽右：肉腫様変化を示した膀胱癌の1例—免疫組織学的および電顕的検索—．癌の臨 **35**：114-119，1989
17) Thompson L, Chang B and Barsky SH: Monoclonal origins of malignant mixed tumors (carcinosarcomas). evidence for a divergent histogenesis. Am J Surg Pathol **20**: 277-285, 1996
18) Emoto M, Iwasaki H, Kikuchi M, et al.: Characteristics of cloned cells of mixed mullerian tumor of the human uterus: Carcinoma cells showing myogenic differentiation in vitro. Cancer **71**: 3065-3075, 1993

(Received on May 18, 1999)
(Accepted on December 10, 1999)