

膀胱原発小細胞癌の1例

岐阜大学医学部泌尿器科学教室 (主任 : 出口 隆教授)

山田 徹, 亀井 信吾, 三輪 厚生

西田 泰幸, 高橋 義人, 出口 隆

SMALL CELL CARCINOMA OF THE URINARY BLADDER :
A CASE REPORTToru YAMADA, Shingo KAMEI, Kousei MIWA,
Yasuyuki NISHIDA, Yoshito TAKAHASHI and Takashi DEGUCHI
From the Department of Urology, School of Medicine, Gifu University

We report a case of small cell carcinoma of the urinary bladder. The patient was a 58-year-old man complaining of gross hematuria. Clinical examination revealed a non-papillary, broad-based tumor on the right bladder wall with a clinical stage of T3a, N0, M0. Neoadjuvant intraarterial infusion chemotherapy with methotrexate, adriamycin and cisplatin was performed, but it was ineffective. Three weeks later we performed a radical cystectomy. The operative specimen of the tumor revealed small cell carcinoma. It was staged pT3aN0M0R0L2V1. Postoperatively, 1 course of adjuvant chemotherapy using cisplatin and etoposide was performed. The patient is alive without any evidence of tumor recurrence at 6 months after operation.

(Acta Urol. Jpn. 46 : 475-477, 2000)

Key words: Small cell carcinoma, Bladder tumor, Neuroendocrine carcinoma

緒 言

膀胱の神経内分泌癌は、膀胱取り扱い規約によれば肺の小細胞癌と同じ組織像を示す癌と定義されている¹⁾ 文献上では膀胱原発の小細胞癌として報告されており、非常に稀であり、その予後は不良である。今回われわれは膀胱原発の小細胞癌の1例を経験したので報告する。

症 例

患者 : 58歳, 男性

主訴 : 肉眼的血尿

家族歴 : 特記すべきことなし

既往歴 : 55歳時に左尿管結石にて ESWL

現病歴 : 1998年10月, 肉眼的血尿を認め近医受診し, 膀胱腫瘍を指摘された。11月初旬当科受診し, 再度膀胱腫瘍を指摘された。その3日後に膀胱タンポナーデとなり当科緊急入院となった。

入院時現症 : 身長 162 cm, 体重 66 kg. 表在リンパ節触知せず 前立腺は小鶏卵大, 弾性硬であった。

入院時検査所見 : 末血, 生化学, 血液ガスに異常所見は認められなかった。尿比重1.020, 尿蛋白(±), 尿糖(-), 赤血球; 多数/hpf, 白血球 10~15/hpf. 尿細胞診; クラスIV.

腫瘍マーカー, AFP, CEA は正常範囲内であり,

CA19-9 は 41.6 U/ml (~35) と軽度上昇を認めた。尿培養は陰性であった。

膀胱鏡検査 : 膀胱頸部と右尿管口の上に約 2 cm 大の非乳頭状, 広基性で, 潰瘍形成, 石灰化を伴う腫瘍を認めた。

画像所見 : 経尿道エコーでは膀胱筋層の断裂を認めた。CT では, 膀胱周囲脂肪織への浸潤を疑ったが, ガドリニウム造影によるダイナミック MRI では, 膀胱周囲脂肪織への浸潤を認めなかった。また, 遠隔転移, リンパ節転移は認められなかった (Fig. 1)。

入院後経過 : 経尿道膀胱生検組織の病理診断は, 移

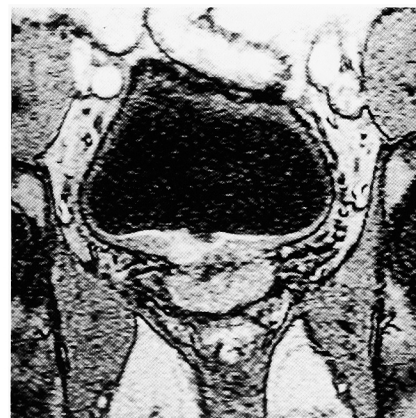

Fig. 1. MRI showed the tumor in the right wall of the urinary bladder.

行上皮癌, G2であった。分腎尿細胞診は右クラスII, 左クラスIIIであった。以上の結果より, 膀胱移行上皮癌, T3a, N0, M0と診断し, 動注化学療法後に膀胱全摘術を行う方針とした²⁾ 1998年11月29日にメソトレキセート 50 mg/m² 点滴静注し, 11月30日にシスプラチン 50 mg/m², ピラルピシン 30 mg/m² 動脈内注入療法施行した。動注3週間後の効果判定は2方向測定で, 縮小率は30%と No change であり, down staging は認めなかった。また膀胱生検施行し, 組織学的効果も認めなかった。

1999年1月11日, 根治的膀胱全摘術, および自然排尿型代用膀胱造設術を施行した。

病理組織: H-E 染色で, クロマチンに富む核を持つ小さな腫瘍細胞が, 充実性, 索状に増殖し, ロゼット形成認めた (Fig. 2)。これは肺小細胞癌と類似する組織像であった。免疫組織学的検査では, 神経原性マーカーである NSE, grimelius 染色陽性であり, 上皮性マーカーである cytokeratin 染色も陽性であったが, 移行上皮癌の合併は認められなかった。以上より膀胱原発の neuroendocrine carcinoma: 神経内分泌癌, pT3b, pR0, pL2, pV1 と診断した。膀胱全摘術後の病理診断が神経内分泌癌であるため, 術前および動注化学療法後の膀胱生検標本を病理医に依頼し再検の結果, 生検標本は神経内分泌癌と修正され, 移行上皮癌成分は認めないと診断された。

術後経過: 病理組織学的にはリンパ管, 静脈浸潤あり, 全身転移の可能性も示唆されるため, 術後化学療法を施行する方針とした。術前の移行上皮癌に対する化学療法の効果が認めなかったため, 肺の小細胞癌の化学療法に沿って, エトポシドとシスプラチンの経静脈投与を1コース施行した。術後の化学療法による重篤な副作用は認めなかったが, 患者本人の希望もあり1コースのみとし, 外来での経過観察とした。術後経過は良好であり, 現在術後約6カ月の時点で再発を認めていない。

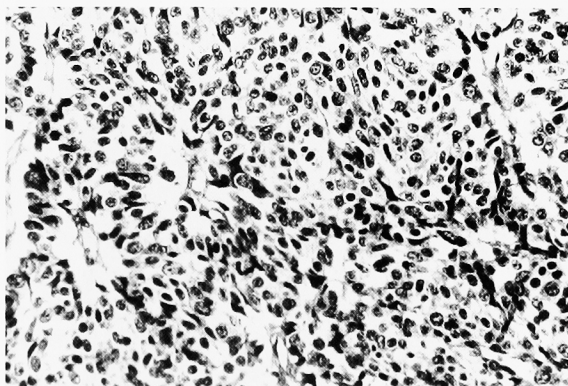


Fig. 2. Microscopic findings showed small cell carcinoma with hyperchromatic nuclei and scanty cytoplasm.

考 察

膀胱癌取り扱い規約第2版にて神経内分泌癌は, 肺の小細胞癌と同じ組織像を示す癌と定義されている¹⁾ しかし, 本邦では肺癌取り扱い規約を始めとし, 臓器取り扱い規約上の分類において本症例と同様の組織像を示すものは小細胞癌と分類されている。また国内外の報告において膀胱原発の症例も小細胞癌として報告されている。さらに神経内分泌癌に特徴的な神経内分泌顆粒を電顕像にてすべての症例で認めるわけではないため小細胞癌として分類されることが望まれている³⁾。

膀胱の小細胞癌の発生率は, Blomjous らによれば全膀胱腫瘍3,778例中18例0.48%と報告されており非常に稀である⁴⁾。本邦では自験例を含め23例の報告がある。平均年齢は66歳, 男女比は男:女=3.6:1であり年齢分布, 男女比は膀胱移行上皮癌と類似している。症状はほとんどが肉眼的血尿であるが, 高カルシウム血症や cushing 症候群などの内分泌症状を伴う症例も報告されている⁵⁾。内視鏡の所見は, 広基性, 非乳頭状でしばしば自験例のような潰瘍を伴う症例も報告されている。Syed らによれば膀胱小細胞癌23例中12例が尿細胞診にて診断可能であり有用であるとされる⁶⁾。

膀胱小細胞癌の組織像は肺の小細胞癌と同様の所見を示し, 腫瘍細胞は小さくクロマチンに富む類円形, 紡錘形の核を持ち, 充実性や索状, リボン状に増殖しており, 時に本症例のようにロゼット形成が認められることもある²⁾。

免疫組織染色では神経原性マーカーの陽性が特徴であるが, 移行上皮癌, 腺癌の合併が多く, 上皮性マーカー陽性であることも多く認められる。このことから小細胞癌は移行上皮癌層の multipotential stem cell より発生すると考えられている^{5,6)}。本症例でも神経原性マーカーである NSE, grimelius 染色陽性と上皮性マーカーである cytokeratin 染色が陽性であった。また電顕像で神経内分泌顆粒の存在も診断に有用であるが, 必ずしもすべての症例で認めるわけではない^{3,5)}。

肺小細胞癌は早期に遠隔転移することが多いため手術適応となる症例は少なく, 化学療法と放射線治療がおもに選択されている。膀胱小細胞癌についても進行している症例が多く, 化学療法と放射線治療により膀胱温存に成功した症例の報告もあるが, 一般的には遠隔転移のない症例では, 膀胱全摘術と化学療法が施行されている^{3,7-10)}。

膀胱移行上皮癌に標準療法として施行される MVAC 化学療法は小細胞癌に対して, 移行上皮癌に対するより効果が低く, 本症例においてもメソトレキ

セート, ピラルピシン, シスプラチンによる術前化学療法は効果が少なかった. 膀胱小細胞癌における術後化学療法の標準療法は確立していないが, Mackey らによれば膀胱小細胞癌106例についての多変量解析よりシスプラチンによる化学療法が予後を改善する因子である¹¹⁾ また肺小細胞癌においてはエトポシドの奏効率が報告されており, 本症例においてはエトポシドとシスプラチンによる術後補助化学療法を施行した. 膀胱小細胞癌の予後について Abbas らの報告では111症例において, ほぼ全症例が T2N0M0 以上であり診断時には進行しており, 2年生存率, 19.8%, 5年生存率, 8.1%となっており膀胱原発の小細胞癌は移行上皮癌に比較して予後不良である⁵⁾ 本症例は術後6カ月現在再発を認めていないが, 慎重な経過観察が必要と思われる.

結 語

膀胱原発の小細胞癌を経験したので報告する. 膀胱全摘術と化学療法により術後6カ月現在再発を認めていないが今後の慎重な経過観察を必要とする症例である.

文 献

- 1) 日本泌尿器科学会, 日本病理学会・泌尿器科, 病理膀胱癌取り扱い規約, 第2版, 金原出版, 1993
- 2) 高橋義人, 出口 隆, 栗山 学, ほか: 進行性膀胱腫瘍に対する術前動注化学療法 (Ia-MAC) の臨床的検討. 癌と化療 **21**: 2311-2314, 1994
- 3) Grignon DJ, Ro JY, Ayala AG, et al.: Small cell carcinoma of the urinary bladder. *Cancer* **69**: 527-536, 1992
- 4) Blomjous CEM, Vos W, De Voogt HJ, et al.: Small cell carcinoma of the urinary bladder: a clinicopathologic, morphometric, immunohistochemical and ultrastructural study of 18 cases. *Cancer* **64**: 1347-1357, 1989
- 5) Farhat A, Francisco C, Pasquale B, et al.: Small cell carcinoma of the bladder and prostate. *Urology* **46**: 617-630, 1995
- 6) Syed ZA, Victor ER and Maureen FZ: Small cell neuroendocrine carcinoma of the urinary bladder. *Cancer* **79**: 356-361, 1997
- 7) Holmang S, Borghede G and Johansson SL: Primary small cell carcinoma of the bladder: a report of 25 cases. *J Urol* **153**: 1820-1822, 1995
- 8) 三上和男, 伊藤晴夫, 正井基之, ほか: 膀胱原発神経内分泌癌の1例. 泌尿紀要 **42**: 529-531, 1996
- 9) Ostelring JE, Brendler CB, Burgers JK, et al.: Advanced small cell carcinoma of bladder: successful treatment with combined radical cystoprostatectomy and adjuvant methotrexate, vinblastine, doxorubicin, and cisplatin chemotherapy. *Cancer* **65**: 1928-1936, 1990
- 10) Oblon DJ, Parsons JT, Zander DS, et al.: Bladder preservation and durable complete remission of small cell carcinoma of the bladder with systemic chemotherapy and adjuvant radiation therapy. *Cancer* **71**: 2581-2584, 1993
- 11) Jhon RM, Heather-Jane AU, Judith H, et al.: Genitourinary small cell carcinoma: determination of clinical and therapeutic factors associated with survival. *Urology* **159**: 1624-1629, 1998

(Received on August 12, 1999)
(Accepted on March 31, 2000)