異時性に膀胱と右上部尿路に発生した原発性腺癌の1例

新村病院（院長：新村研二）
當山　裕一，上村　敏雄，宮里　　実，新村　研二
琉球大学医学部泌尿器科学教室（主任：小川由英教授）
秦野　　直，小川　由英

A CASE OF METACHRONOUS ADENOCARCINOMA OF THE URINARY BLADDER AND THE RIGHT UPPER URINARY TRACT

Hirokazu TOUYAMA, Toshio KAMIMURA, Minoru MIYAZATO and Kenji NIIMURA
From the Niimura Urologic Hospital
Tadashi HATANO and Yoshihide OGAWA
From the Department of Urology, Faculty of Medicine, University of the Ryukyus

Bilateral hydronephroses identified by a local physician brought a 65-year-old man to our hospital. Emergency percutaneous nephrostomy was bilaterally established for obstructive renal failure. After recovering renal function, the patient underwent radical cystectomy under the diagnosis of invasive bladder cancer and the construction of an ileal conduit. The pathology reported well differentiated adenocarcinoma (pT2, pL1, pV1).

Five years after the surgery, gross hematuria developed. A computed tomographic scan revealed right hydronephrosis with a solid mass in the upper calyx. The urinary cytology was negative. The patient underwent right nephrectomy in May, 1999. The pathology then revealed well differentiated adenocarcinoma in the renal pelvis and ureter (pT3, pL0, pV0 and pT1, pL0, pV0, respectively). He is alive with mild chronic renal insufficiency with evidence of tumor at ten months after surgery.

To our knowledge, this is the first case of metachronous adenocarcinoma of the urinary bladder and the upper urinary tract reported in the Japanese literature.

(Acta Urol. Jpn. **46**: 471–473, 2000)

Key words: Bladder tumor, Metachronous adenocarcinoma, Right renal pelvic tumor

緒　　言

膀胱腺癌は比較的稀な疾患で，本邦での発生頻度は約4％[1]，欧米では0.5～2％[2]と報告されている．また腎盂腺癌はさらに稀で腎盂腫瘍全体の1％以下とされている[3]　今回われわれは異時性に膀胱および右腎盂尿管に発生した原発性腺癌を経験したので報告する．

症　　例

患者：65歳，男性

主訴：両側水腎症精査希望

既往歴：B型肝炎，糖尿病

現病歴：近医入院中に両側水腎症を指摘され，1994年1月11日当院紹介受診となった．膀胱腫瘍による両側水腎症および腎後性腎不全（Cre 4.3 mg/dl，BUN 79.8 mg/dl）と診断し，同年1月21日経尿道的膀胱生検および両側の経皮的腎瘻を造設した．膀胱腫瘍は高分化型腺癌で，その後の精査にて前立腺，尿膜管ならびに消化器系の腫瘍からの転移は否定的であり，原発性膀胱腺癌と診断した．CT　骨シンチにて遠隔転移は見られなかった．腎機能の改善を待って同年4月28日に膀胱全摘術および回腸導管造設術を施行した．摘出標本では，膀胱三角部から前立腺部尿道にかけて非乳頭状広基性腫瘍が認められ，腫瘍径は7 cm であった．病理診断では，腫瘍は高分化型腺癌（pT2, pN0, pL1, pV1）で，尿管断端は陰性であった．また，CIS や円柱上皮化生も認められた．術後経過は良好で退院後は外来通院となったが，尿路感染症を繰り返すため左腎盂カテーテル留置状態が続いた．

1999年4月16日にストーマからの血尿が見られたため，腹部 CT 検査を施行したところ，右腎盂腫瘍を発見した．同年5月17日に右腎摘除術目的入院となった．

入院時現症：身長 158 cm，体重 60 kg，血圧 140/70 mmHg．体格中等度．胸腹部理学的所見では，腹

部にストーマと下腹部正中切開創が認められ，また左背部より腎盂カテーテルが挿入されていた．表在性リンパ節は触知しなかった．

入院時検査成績：血算にて Hb 9.6 g/dl，Ht 27.3% と貧血が認められ，血液生化学検査では BUN 42 mg/dl，Cre 4.3 mg/dl，Ccr 12.8 ml/min と腎不全を認めた．尿細胞診は陰性であった．

画像診断：腹部超音波検査では右水腎症が見られ，内部に腫瘤病変を認めた．左腎は委縮（8×5 cm）していた．腹部 CT 検査では右腎上極に不均一に造影される腫瘤が認められ（Fig. 1），尿管壁は両側とも肥厚し内腔は狭小化していた．傍大動脈リンパ節の明らかな腫大は認められなかった．MRI 検査でも CT 同様右腎上極に T2 強調画像でやや高信号，脂肪抑制画像で不均一な低信号を呈する腎盂粘膜とは明らかに異なる腫瘤を認めた．

以上より膀胱全摘術後に再発した右腎盂癌と診断し，左腎機能低下も危惧されたが，1999年5月19日に右腎摘除術を施行した．

手術所見：腎は癒着が強く，腫大していたため腎盂内のムチン様物質を吸引した後，腎茎部を処理し腎臓を摘出した．本来なら右尿管はすべて摘出しなければならなかったが，手術侵襲や手術時間の延長を避けるために尿管は可及的に遠位まで剝離し切断した．腎門部リンパ節の腫大は認められなかった．

病理組織学的所見：腎の大きさは 11×7 cm で，重さは 260 g．腎実質は菲薄化しており，腎盂　尿管ともに拡張しムチン様粘液物質が充満していた．腎盂および尿管には乳頭状腫瘍が認められ，共に高分化型腺癌であり，浸潤度はそれぞれ pT3 および pT1 であった（Fig. 2）．また，どちらにも脈管侵襲は認められなかったが，尿管断端の粘膜には癌の浸潤が認められた．さらに腫瘍周囲には CIS や円柱上皮化生も認められた．

術後経過は良好で腎機能も増悪することもなく血液透析の必要はなかったが，血清 Cre 4.4 mg/dl であり，現在外来にて経過観察中である．また，左腎の尿細胞診が時に陽性となり今後精査　治療を要すると考えられる．

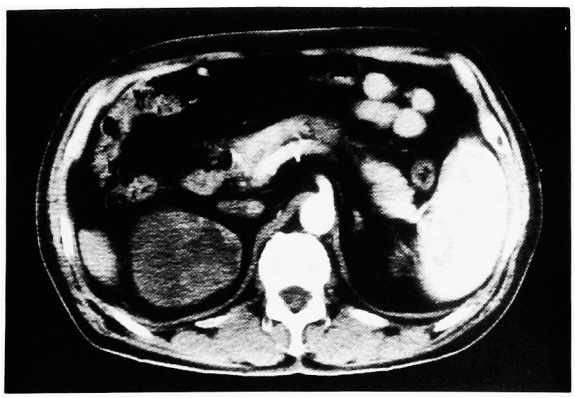

Fig. 1. Enhanced CT revealed a heterogeneous mass in the right kidney.

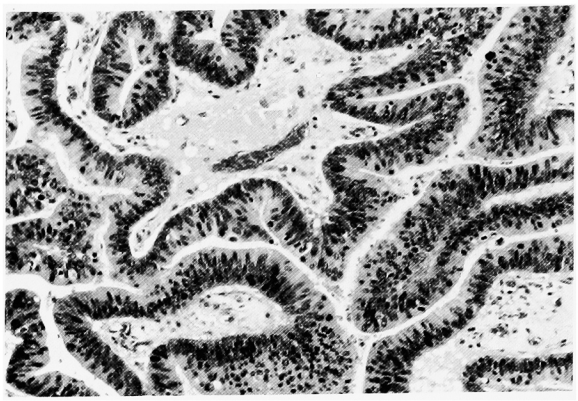

Fig. 2. Microscopic findings show well differentiated adenocarcinoma in the renal pelvis.

考　　察

膀胱に発生する腫瘍のうち原発性腺癌は比較的稀で，その発生頻度は本邦では市川[1]が約4％，欧米では Thomas ら[2]が0.5～2％と報告している．また腎盂に発生する腺癌はさらに稀で腎盂腫瘍全体の1％未満にすぎないとされている[3]　自験例のように膀胱および上部尿路の両方に腺癌が発生した例はわれわれが調べ得たかぎりでは川村ら[4]の報告のみであり，国内では第2例目と考えられる．さらに一般的に膀胱腫瘍に対し，膀胱全摘除術を施行した後に上部尿路に悪性腫瘍の発生するものは2～4％とそれほど多くないとされ[5~7]，文献上これまでに原発性膀胱腺癌に対し膀胱全摘術を施行した後に上部尿路に膀胱と同様の腺癌が発生したという報告は認められず本邦では初めての報告と考えられた．

膀胱全摘術後に上部尿路に悪性腫瘍が再発する原因として multicentricity の説と implantation の説が考えられている．自験例では初診時の膀胱腫瘍は三角部を中心に存在し，腫瘍径も 7 cm と大きく，さらに両側の水腎症も認めていたため，初診時すでに上部尿路に implantation していてもおかしくない状態であった．しかし右水腎症が認められたのは膀胱全摘術後4年目であり，その時期に腫瘍が再発したと仮定すれば，腫瘍の発育速度がやや遅すぎると考えられ，implantation の説は否定的である．むしろ自験例の腫瘍の再発形式としては病理組織学的に腎盂および尿管腫瘍の周囲に円柱上皮化生や上皮内癌が認められることより，尿流うっ滞に伴う長期間の尿路感染が慢性の炎症刺激となり，その刺激に対して上部尿路の移行上皮が反応し円柱上皮化生を経て腺癌に変化した[8]とする multicentricity の説の方が implantation の説より

妥当だと思われた．

膀胱および上部尿路に発生する腺癌はどちらも一般的に予後が悪いとされている．また膀胱全摘除術後，上部尿路に悪性腫瘍が発生した症例の予後も不良であることが多く，新家ら[9]は3年生存率が39.5%と，吉村ら[10]は5年生存率が31.7%であると報告している．自験例では摘出標本の尿管断端が陽性で根治的手術になっておらず，そのうえ腎機能障害も伴っているため予後不良と考えられる．さらに残った左腎の尿細胞診が時に陽性になることより左側の上部尿路にも再発が疑われるため慎重な経過観察を要すると考えられた．

結　　語

原発性膀胱腺癌に対し膀胱全摘除術をした後，約5年を経て右腎盂尿管に腺癌が発生した症例を報告した．膀胱および上部尿路の両方に発生する腺癌は稀で，異時性に発生した症例は国内第1例目と考えられた．

文　　献

1) 市川篤二：膀胱腫瘍の遠隔成績調査．日泌尿会誌 **49**：602-610，1958
2) Thomas DG, Ward AM and Williams JL. A study of 52 cases of adenocarcinoma of the bladder. Br J Urol **43**: 4-15, 1971
3) Grabstald H, Whitemore WF and Melamed MR: Renal pelvic tumors. JAMA **218**: 845-854, 1971
4) 川村繁美，熊坂康二，佐久間芳文，ほか：慢性腎不全患者に認められた腎盂膀胱腺癌の1例．日泌尿会誌 **81**：1412-1415，1990
5) Kenworthy P, Tanguay S and Dinney CPN: The risk of upper tract recurrence following cystectomy in patients with transitional cell carcinoma involving the distal ureter. J Urol **155**: 501-503, 1996
6) Malkowicz SB and Skinner DG: Development of upper tract carcinoma after cystectomy for bladder carcinoma. Urology **36**: 20-22, 1990
7) Zinke H, Garbeff PJ and Beahr JR: Upper urinary tract transitional cell cancer after radical cystectomy for bladder cancer. J Urol **131**: 50-52, 1984
8) Ragins AB and Rolnick HC: Mucinous-producing adenocarcinoma of the renal pelvis. J Urol **63**: 66-73, 1952
9) 新家俊明，森本鎮義，上門康成，ほか：膀胱癌が先行したのちに発生した上部尿路上皮腫瘍の検討．泌尿紀要 **33**：844-851，1987
10) 吉村一宏，友岡義夫，前田　修，ほか：膀胱癌治療後に発生した上部尿路癌の検討．日泌尿会誌 **81**：1362-1366，1990

(Received on February 3, 2000
Accepted on April 11, 2000)