副腎骨髄脂肪腫と鑑別困難であった後腹膜奇形腫の1例

藤沢市民病院泌尿器科（部長：広川　信）
湯村　　寧，千葉喜美男，漆原　正泰
斎藤　一隆，広川　　信

A CASE OF RETROPERITONEAL TERATOMA DIFFICULT TO DISTINGUISH FROM ADRENAL MYELOLIPOMA

Yasushi YUMURA, Kimio CHIBA, Masayasu URUSHIBARA,
Kazutaka SAITO and Makoto HIROKAWA
From the Department of Urology, Fujisawa City Hospital

A 59-year-old man presented to our hospital suspected of having cholelithiasis. Computed tomography (CT) scan revealed a left retroperitoneal solid tumor cephalad to the kidney, 7×8×9 cm in size with mostly a fatty density area and focal calcification. Magnetic resonance imaging (MRI) on T1 and T2 weighted images showed a high intensity mass. Angiography revealed the hypovascular tumor. Although we had suspected it to be an adrenal myelolipoma, tumorectomy was performed because of its size. Pathological diagnosis was mature teratoma. Although retroperitoneal teratoma contains fas, cyst, soft tissue and calcification, the proportion of fat in the tumor is usually less than that of adrenal myelolipoma. In our case, the tumor contained more fat than the 'typical' retroperitoneal teratoma, which led to the misdiagnosis.

(Acta Urol. Jpn. **46**: 891–894, 2000)

Key words: Retoroperitoneal teratoma, Adrenal myelolipoma, Differential diagnosis

緒　　言

腎の上極（副腎の部位）の後腹膜腔に発生した奇形腫の報告は少ない．脂肪成分に富む病変で，副腎骨髄脂肪腫との鑑別が困難であった1経験例について報告する．

症　　例

患者：59歳，男性

主訴：腹部 CT の腫瘤指摘

既往歴・家族歴：特記すべきことなし

現病歴：1994年10月上腹部痛出現．近医で胆石症を指摘され，当院消化器内科を紹介された．腹部 CT で左後腹膜腔の腎上極部に脂肪成分に富む石灰化を伴う腫瘤を認め，副腎骨髄脂肪腫の疑いで同年11月当科転科となる．

来院時現症：血圧，脈拍特に異常なく，頭頸部，胸部，四肢に異常所見はみられない．左季肋部に弾性硬，表面平滑，可動性のある腫瘤を3横指触知した．

臨床検査成績：末梢血液像，生化学，尿所見に特に異常なし．内分泌検査はコルチゾル 13.7 μg/dl，アルドステロン 92 pg/ml，レニン活性 2.9 mg/ml/hr，ACTH 26 pg/ml，アドレナリン 36 pg/ml，ドーパミン 10 pg/dl と異常はなかったがノルアドレナリンは 701 pg/ml と上昇を認めた．腫瘍マーカーは AFP 1.3 ng/ml，NSE 6.4 ng/ml と異常なし．

画像検査結果：腹部単純 CT では左腎上方に大きさ 7×8×9 cm，中心部に石灰化を伴い，脂肪成分に富む充実性の腫瘤を認めた（Fig. 1）．この腫瘤に対する造影効果はなかった．CT 上左の副腎は同定できなかった．MRI では T1，T2 いづれも強信号を呈し，脂肪と同程度の信号強度で CT 同様一部に石灰化を認めた．腫瘍の辺縁は明瞭で周囲組織との連続性は絶たれていた（Fig. 2A，B）．血管造影では腫瘍自体は

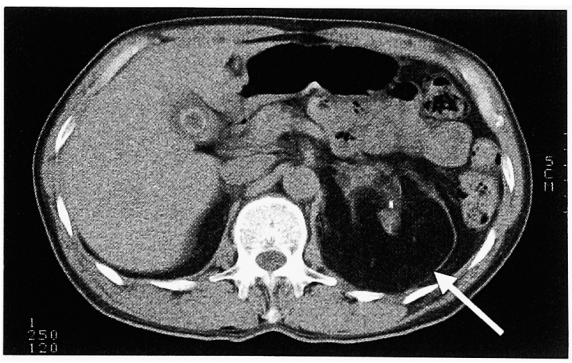

Fig. 1. CT demonstrated a retroperitoneal tumor 7×8×9 cm in size mostly with a fatty density area and focal calcification (Arrow).

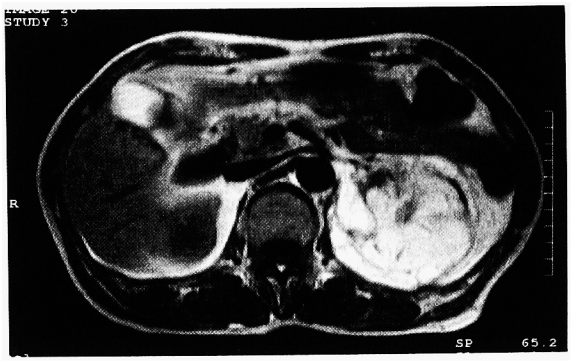

A

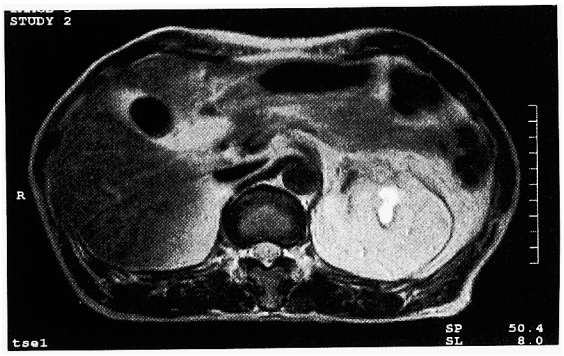

B

Fig. 2. MRI demonstrated a retroperitoneal tumor with high intensity on T1 (A) and T2 (B).

血管に乏しく，栄養血管の存在は不明であった．以上のデータより臨床診断として副腎骨髄脂肪腫を疑い，1995年4月腫瘍摘出術を行った．

手術所見：左経胸膜的切開にて後腹膜腔に到達した．腫瘍は周囲組織との剝離は容易であった．大きさは10×8×7.3 cm，重量320 g，表面平滑，充実性の腫瘤であり割面は脂肪組織と思われる黄白色の組織がほとんどを占め，石灰化組織も存在していた（Fig. 3）．

病理学的所見：正常の副腎組織は腫瘤により上方に圧排されて存在した（Fig. 4A）．腫瘍は結合組織と脂肪成分を主としており，一部に骨髄組織も認められた．他に，粘液腺，筋組織，骨化した気管支軟骨，また気管支上皮と思われる繊毛上皮（Fig. 4B, C），神経組織，砂粒体なども見られた．画像上の石灰化は骨化した気管支軟骨であった．悪性を思わせる所見はなく三胚葉由来の成熟奇形腫と診断された．

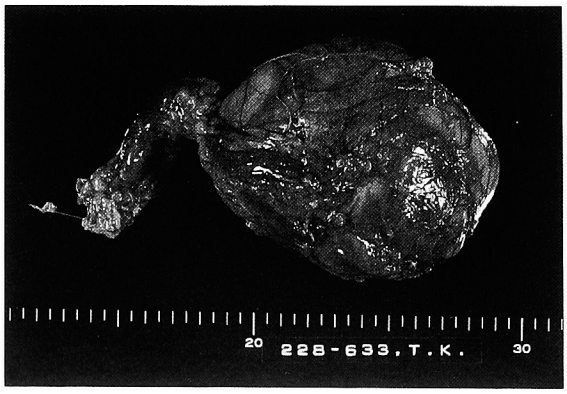

Fig. 3. Removed tumor: the tumor was solid and fatty, 320 g in weight.



A

B

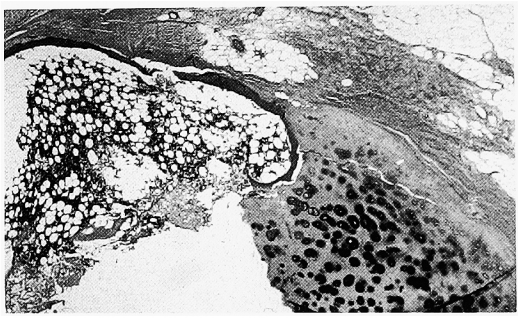

C

Fig. 4. Normal adrenal tissue was compressed by the tumor (A) (arrow). The tumor contained fatty tissue, cilial epithelium in trachea (B), bone marrow and cartilage (C). Pathological diagnosis was a mature teratoma (HE stains 40×).

術後経過：その後の経過は良好で，1995年5月5日退院した．退院後現在までの再発などの所見はみられない．

考　　察

自験例にみるように，術前の画像から副腎骨髄脂肪腫と副腎部に発生した後腹膜奇形腫を診断することは困難である．CT，MRI からの画像診断の難しさについて最近の5年間の報告例を集計して検討した．

副腎骨髄脂肪腫の発生は副腎皮質の化生説が有力[1]で，画像における所見は諸家の報告をまとめるとCTでは脂肪成分に富む内部不均一な腫瘍として描写され，内部の均一さの程度は腫瘍に含まれる脂肪の量に依存する．腫瘍の造影効果はほとんどみられない．石灰化は15％程度に認められる所見[2]で，嚢胞を伴う場合もある．本腫瘍は大きく分けると脂肪に富む1型と造血組織に富む2型があり[1]，前者は脂肪成分に富み，診断は容易であるが後者の場合には脂肪の含有量が低下し画像では診断がつきにくい[3]．一方，成人の後腹膜奇形腫は後腹膜腫瘍の10％[4]にみられ，生殖細胞系の細胞を起源とし精巣，卵巣，尾仙骨部，前縦隔に好発する．小児では本症は良性のものが多いが成人の場合25％の頻度で悪性の所見がみられ，抗癌剤の治療，放射線などに抵抗性で多くは発見後2年以内に死亡する[5]．画像所見は腫瘍内の構成成分によって異なるがCTで脂肪成分，石灰化，嚢胞状変化などがみられる[6]．

過去5年間に骨髄脂肪腫29例，奇形腫14例の報告があった（Table 1）がわれわれの調べたかぎりでは悪性奇形腫はない．平均年齢は骨髄脂肪腫が53.3歳，後腹膜奇形腫が41.4歳と奇形腫の方が10歳ほど若い年代で発症し特に奇形腫では10代，20代の発症例も4例みられている．また副腎骨髄脂肪腫で男女差を見ないが奇形腫は女性に多い．大きさは平均すると奇形腫の方が若干大きいがそれほど差はない．腫瘍内の構成成分について画像を調べてみるとほとんどの骨髄脂肪腫は腫瘍の80％以上を脂肪で占めるのに対し，奇形腫症例の画像は脂肪は多くても60％程度であった．逆に軟部組織の比率は奇形腫の方が多かった．石灰化は奇形腫14例中12例，骨髄脂肪腫は29例中6例に認められたが骨髄脂肪腫の石灰化は点状，または斑状のものが多く奇形腫のように大きなものはない．さらに早坂らは11例の奇形腫のうち8例が造影効果があったと述べている[6]．骨髄脂肪腫は多くの場合造影効果はなく，あっても非常に弱い．画像の所見より“典型的な”奇形腫の画像は骨髄脂肪腫とは十分鑑別が可能であると思われた．自験例の腫瘍について画像を比較した場合，諸家の奇形腫の報告と比べて脂肪成分が80％以上と非常に多く，造影効果も乏しく，石灰化も点状であり奇形腫よりもむしろ骨髄脂肪腫の画像に相似しており，奇形腫と診断することが難しい．自験例の腫瘍のように脂肪成分に富む奇形腫の報告は2例みられている[7,8]が，術前診断は副腎の骨髄脂肪腫であった．このうち岡ら[7]は術前から奇形腫と診断できたケースは39％と低くCTをもってしても奇形腫の診断自体が困難であることを述べている．われわれが調べえたかぎりでも術前から奇形腫であると診断ができたケースは14例のうち7例で診断がつかなかった7例の術前診断は後腹膜腫瘍3例，副腎の骨髄脂肪腫3例，副腎の良性腫瘍1例であったがいずれもCT上内部は脂肪もしくは軟部組織でほぼ均一であり石灰化も大きなものではない．一方術前に奇形腫と診断がついた7例の腫瘍内は不均一で脂肪，軟部組織，嚢胞が混在しており典型的な奇形腫の画像を示している．

自験例のような骨髄脂肪腫の画像に相似した奇形腫も存在するということは骨髄脂肪腫と診断して経過を観察している症例の中に奇形腫が混じっている可能性があるので注意が必要である．

Nakayamaらは画像診断で腫瘍の辺縁が不整なもの，石灰化のないもの，腫瘍の長径が5.5 cmをこえるケースに悪性の可能性があると主張している[9]．また奇形腫は良性であったとしても分化に対して多潜能性をもち悪性化のポテンシャルを有しており[10]，画像上奇形腫が疑われた場合，手術による摘出を第一選択とするべきではないかと思われる．

Table 1. Comparison between adrenal myelolipoma and retroperitoneal teratoma in the Japanese literature in 1995–1999

	Adrenal myelolipoma	Retroperitoneal teratoma
症例数	29	14
男女比	18：11	3：11
平均年齢	53.3（33～70）	41.4（17～68）
画像所見（CT）	脂肪が80％以上をしめる嚢胞は少なく軟部組織も20％前後にとどまる	脂肪は多くても50％程度水，軟部組織は多いものでは90％をしめるが一般には平均20～30％
腫瘍長径（平均 cm）	12.4	10.8
石灰化	6例（点状のものが多い）	12例（かなり大きな石灰化）

結　語

胆石症の精査中に腎の上部に大きな腫瘍病変が発見され，画像診断で副腎の骨髄脂肪腫と考えられていたが，後腹膜奇形腫と判明した1例を報告した．

本論文の要旨は第12回日本泌尿器科学会神奈川地方会で発表しました．

文　献

1) 松嵜　理，長尾孝一，斎賀　一，ほか：Adrenal myelolipoma の組織発生に関する病理組織学的研究．癌の臨 **29**：228-232，1983
2) 坂上和弘，今津哲夫，西村和郎，ほか：石灰化を伴った副腎骨髄脂肪腫の1例．西日泌尿 **55**：941-944，1993
3) Vick CW, Zeman RK, Mannes E, et al.: Adrenal myelolipopma: CT and ultrasound findings. Urol Radiol **6**: 7-13, 1984
4) Pack GT and Tabah EJ: Collective review; primary retroperitoneal tumors. a study of 120

cases. Int Abstr Surg **99**: 209-231, 1954
5) Lambrianides AL, Walker MM and Rosin RD: Primary retroperitoneal teratoma in adults. Urology **29**: 310-312, 1987
6) 早徒和正，山田有則，吉川大平，ほか：後腹膜奇形腫の CT. 臨放線 **38**：1515-1520, 1993
7) 岡 大三，高尾徹也，井上 均，ほか：成人の原発性後腹膜奇形腫の1例. 泌尿器外科 **11**：1265-1268, 1998
8) 恵 謙，大森孝平，西村一男：副腎腫瘍と鑑別困難であった成人後腹膜奇形腫の1例. 泌尿紀要 **45**：37-39, 1999
9) Nakayama J, Ueno M, Tachibana M, et al.: Differential diagnosis of primary benign and malignant retroperitoneal tumors. Int J Urol **4**: 441-446, 1997
10) 日本病理学会小児腫瘍組織分類委員会：小児腫瘍組織分類図譜第3編 奇形群腫瘍. 第2版，金原出版，東京，1984

(Received on February 10, 2000
Accepted on June 26, 2000)