

## マイクロ波組織凝固装置を用い腎腫瘍核出術を行った1例

くぼかわ病院泌尿器科 (院長: 川村明廣)

近 澤 成 和

高知医科大学泌尿器科学教室 (主任: 執印太郎教授)

井上 啓史, 蘆田 真吾, 井上雄一郎

小松 文都, 執印 太郎

## ENUCLEATION OF RENAL TUMOR USING MICROWAVE TISSUE COAGULATOR: A CASE REPORT

Masakazu CHIKAZAWA

*From the Department of Urology, Kubokawa Hospital*

Shingo ASHIDA, Yuichirou INOUE, Keiji INOUE,

Fumito KOMATSU and Taro SHUIN

*From the Department of Urology, Kochi Medical School*

A 69-year-old man was referred to our department for a cystic tumor, 4.0 cm in diameter, in the lower portion of the right kidney, which was detected by computed tomography. The patient had been admitted to the department of surgery in our hospital for treatment of ileus caused by transverse colon cancer. With a diagnosis of cystic renal cell carcinoma. T2N0M0, in situ non-ischemic tumor enucleation was performed using a microwave tissue coagulator (Microtaze, Heiwa Electronics Industry Inc., Tokyo). The enucleation was accompanied by a defect of the renal pelvis, but it was easily repaired. The operation time was 120 minutes and blood loss was 110 cc. The histological diagnosis was renal cell carcinoma, pT2N0M0V1, expansive, alveolar type, clear cell subtype, G1>G2. Diagnostic imaging done postoperatively showed no sign of damage to renal function. At the present time, the patient has been disease-free with interferon- $\alpha$  for 12 months and is being followed on an outpatient basis.

In this report, the advantages of nephron-sparing surgery, especially in situ non-ischemic tumor enucleation using a microwave tissue coagulator for renal tumor are discussed. In particular, the technique of performing tumor enucleation with repair of the defect of renal pelvis used in this case may extend the indication of nephron-sparing surgery.

(Acta Urol. Jpn. 47: 31-34, 2001)

**Key words:** Microwave tissue coagulator, Renal tumor, Enucleation

## 緒 言

腎癌に対する根治療法は腎全摘除術であるが、両側腎癌、単腎、腎機能低下症例では腎保存手術が行われる。さらに近年、小腫瘍径の腎癌の診断技術の向上に伴い腎保存手術の適応が拡大しつつある。

今回、横行結腸癌を同時性に重複した中等度腫瘍径の嚢胞状腎細胞癌に対してマイクロ波組織凝固装置を用いた腎保存手術を行い、腫瘍核出に伴う腎盂欠損を術中修復しえた症例を経験し、腎保存手術の適応がさらに拡大しうることが示唆された。文献的考察を加え報告する。

## 症 例

患者: 69歳, 男性

主訴: 腹痛

既往歴 家族歴: 特記事項なし

現病歴: 1999年5月11日、腹痛にて当院外科入院。腸閉塞の診断にて保存的に経過観察中、腹部CTにて右腎下極の嚢胞および左水腎症を指摘され当科紹介となる。

入院時現症: 体格栄養中等度。腹部膨満、右腹部圧痛を認めた。腎は触知されず

入院時検査成績: 血液生化学および尿沈渣は異常なし。尿細胞診は class III であった。

画像診断: 腹部CTで右腎下極に径4cmの嚢胞性腫瘍を認め、嚢胞壁は一部不整で造影効果を認めた (Fig. 1)。排泄性尿路造影では右腎下極内側に径4cmの腫瘍陰影を認め、下腎杯は軽度圧排されていた (Fig. 2a)。また左水腎症は腎盂尿管移行部および骨

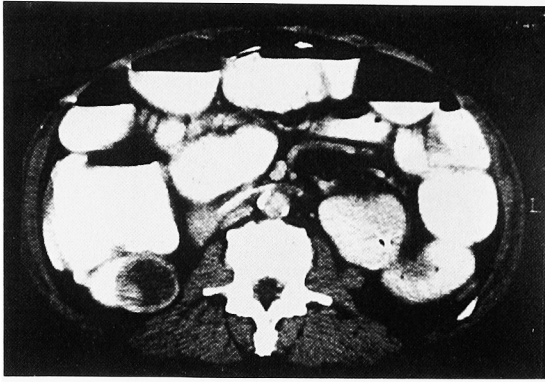


Fig. 1. Abdominal CT revealed cystic tumor, the diameter of which was about 2 cm, in the lower pole of right kidney. The wall of the cystic tumor, which was enhanced was partially irregular.

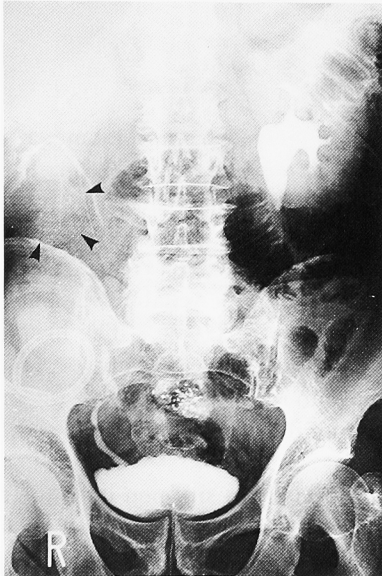


Fig. 2a. Drip infusion pyelography before operation revealed a 4.0×4.0 cm defect occupied by tumor in the right renal pelvis.

盤部尿管狭窄によると思われたが、逆行性腎盂造影にて腫瘍や陰影欠損は認めなかった。分腎尿の細胞診はclass IIIであった。

入院後経過：当院外科にて腸閉塞の原因は横行結腸腫瘍による腸重積と診断され、5月15日減圧目的で人工肛門造設した。右腎動脈造影で嚢胞状腫瘍の濃染像を認めた。以上より横行結腸腫瘍および右腎細胞癌と診断。外科手術を併施する侵襲、術後抗癌剤が必要となる可能性を考え、腎機能保存および手術時間短縮目的で6月24日マイクロ波組織凝固装置を用いた腎腫瘍核出術を行い、同時に右半結腸切除術を施行した。

手術所見：全麻下。仰臥位で人工肛門を中心に傍腹直筋切開より横行結腸に到達。まず腎腫瘍核出術を行った。腎下極周囲のGerota筋膜を剝離し、腫瘍に到達。術中超音波検査にてSatellite tumor lesion

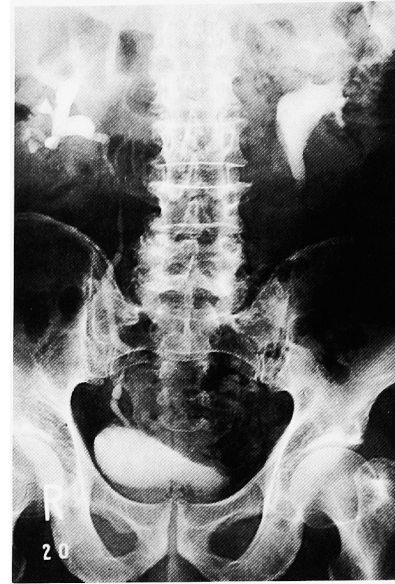


Fig. 2b. Drip infusion pyelography 1 month after operation revealed right hydronephrosis without leaking of contrast medium.

(STL)の存在を否定した後、腫瘍から約2 cmのsurgical marginをとり、約7~8 mm間隔で切開線に沿ってマイクロ波凝固を行った。マイクロ波は65W、凝固時間35秒、解離時間15秒に設定した。腫瘍全周を凝固後、腫瘍を核出。腫瘍周囲のGerota筋膜の脂肪織も広範囲に切除した。腫瘍切除面で拍動性出血を認めたが、出血点周囲をマイクロ波で凝固止血した。腫瘍切除端は一部腎杯に達していたが、直針の0号PDS IIを用い腎盂を含め腎実質を大きく2針結節縫合し、腎実質の断裂防止のため2-0 vicrylを束ねて、PDS糸の枕とし腎との間に置いた (Fig. 3)。残存する腫瘍対側のGerota筋膜の脂肪織で腫瘍核出による欠損を覆った。尿管から生理食塩水を逆行性に注入し、修復部の漏れがないことを確認した。手術時間は120分、出血は110 mlであった。続いて外科に

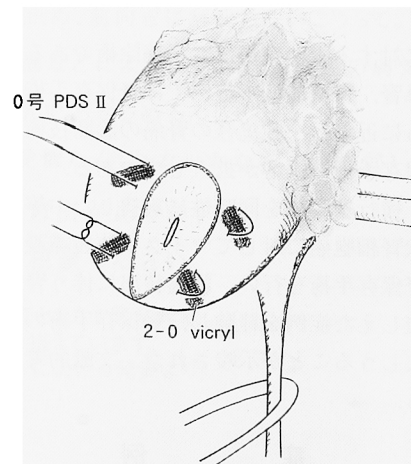


Fig. 3. An injured pelvis was repaired with a 0-PDS straight suture needle.

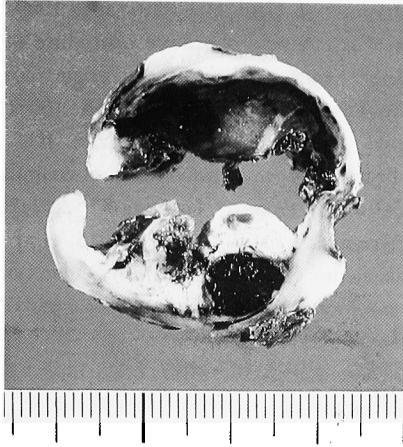


Fig. 4a. Gross appearance of the specimen showed a 4.0×4.0×3.0 cm cystic tumor which stored bloody fluid.

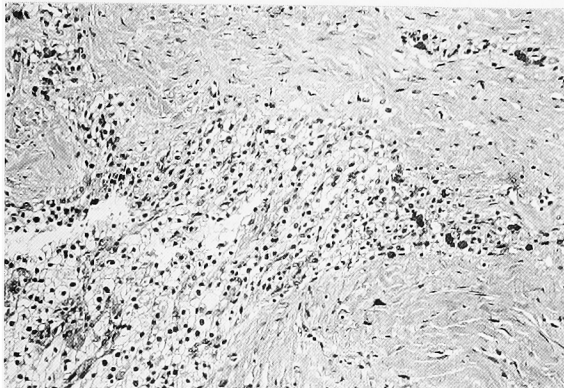


Fig. 4b. Microscopic findings demonstrated renal cell carcinoma, which was composed of clear cell subtype, G1>G2 (HE staining magnification: ×40).

より右半結腸切除術を施行した。

病理組織学的所見: 摘出腫瘍は被膜構造を持つ 4.0×4.0×3.0 cm の嚢胞状腫瘍で重量 85 g, 内容液は血性であった (Fig. 4a)。腫瘍辺縁に淡明な細胞の胞巣状増殖を認め、一部管腔様構造も見られた。電気凝固によるアーチファクトが高度であったが、一部異型上皮胞巣の嚢胞壁外への浸潤も認めた。以上より、renal cell carcinoma, expansive, alveolar type, clear cell subtype, G1>G2, pT2, v1 と診断した (Fig. 4b)。横行結腸腫瘍は高分化型腺癌で, ss, v0, ly2 であった。

術後経過: 術後経過順調で、術後1カ月の排泄性腎盂造影では軽度の水腎症を認めたが、右腎盂からの造影剤の溢流はなかった (Fig. 2b)。腫瘍径、被膜浸潤を考慮し、術後1カ月目より、IFN $\alpha$ を開始し、術後1年の現在も再発転移なく、外来加療中である。

## 考 察

腎癌の根治治療として、Robson ら<sup>1)</sup>が提唱した根

治的腎全摘除術が確立している。一方、腎保存手術は単腎癌、両側腎癌、対側腎に他疾患がある症例、総腎機能低下症例などの imperative case に対して腎機能温存の目的で行われてきた。しかし近年、画像診断の進歩により、他疾患の精査中や人間ドック、健診などでの偶発腎癌の発見頻度が高くなっている。それに伴い、腎機能が正常で、術前無症状かつ CRP、血沈が正常の症例、また画像診断で 1) 腫瘍径が 4 cm 以下、2) T2 以下、3) 腫瘍偽被膜が明瞭、4) 腫瘍が主要な血管系と離れた末梢側に位置、5) 単発腫瘍 (術中超音波検査を含む) などの条件を満たす elective case をも適応とする報告が増加している。腎保存手術は部分切除術と腫瘍核出術が一般的であるが、両者とも腎阻血が必要な場合が多く、術後腎機能への影響が懸念される。マイクロ波組織凝固装置は血管豊富な固形腫瘍に対して、腫瘍切除と止血を同時に行うことが可能で、1979年 Tabuse ら<sup>2)</sup>が、肝細胞癌に対する腫瘍核出術を報告して以来、外科領域では広く用いられている。泌尿器科領域では Muraki ら<sup>3)</sup>が犬の腎部分切除術における時間短縮を、Kagebayashi ら<sup>4)</sup>は腫瘍径 4.5 cm の嚢胞状腎癌の核出術を、また小村ら<sup>5)</sup>は4例の腎部分切除術を報告しているが、これら散見される報告のみである。

自験例では腫瘍径が 4 cm で、局在が腎下極前面であり、さらに合併手術の侵襲と腎阻血による腎機能低下の防止および手術時間の短縮が必要な imperative case としてマイクロ波組織凝固装置を用いた腎保存手術を選択した。手術時間は2時間であったが、核出に伴う腎盂欠損の修復にその多くの時間を費やしており、実質の腫瘍核出時間は約15分であった。この腎盂欠損に対しては、0号、PDSIIの直針を用い腎実質を腎盂を含め穿刺し結節縫合し、腫瘍対側の Gerota 筋膜の脂肪織で腎欠損部を覆うことで修復可能であった。

腎保存手術の問題点は STL と局所再発である。STL の頻度は7~46.7%と幅広く報告されているが<sup>6)</sup>、肉眼的な観察では概ね10%程度である。また STL の主腫瘍からの距離は 2 cm 以内が90%で、腎保存手術の場合、surgical margin を 1~2 cm とすることが多いが、福田ら<sup>7)</sup>は主腫瘍径増大に伴い STL は高頻度かつ遠位となり、腫瘍径が 2.5 cm 以上の場合、2 cm の surgical margin で、3.5~13.0%の残存腫瘍があったと報告している。Licht ら<sup>8)</sup>は腎保存手術を施行した imperative case 700例の局所再発率は 0~10.2%であると報告した。また elective case でも、局所再発は約10%と報告されている<sup>9)</sup>。しかし STL の約80%は顕微鏡レベルの腫瘍であり、術式決定の重要因子であるにもかかわらず術前、中の確認は困難なことが多い。また木内ら<sup>10)</sup>は STL の腫瘍倍加

時間を12~52カ月と算出し、臨床的に腎細胞癌として顕在化するまでに長期を要すると報告しており、特に elective case では腎保存手術後10~15年間の長期の厳重観察期間が必要である。

マイクロ波凝固装置の操作は複雑ではなく、腎阻血が不要、腎機能、出血量を抑制しうするため、腎機能低下例でも安全に腎保存手術が施行できる。しかし欠点として、熱凝固による組織変化のため腎盂腎杯の損傷が不明瞭である。2 cm の surgical margin を考えると大きな腎癌では腎盂腎杯損傷の可能性が高くなるが、自験例での修復法で充分、対処可能である。したがって、マイクロ波組織凝固装置を用いた腎腫瘍核出術は長期の観察は必要であるが、偶発癌のような小腫瘍径の腫瘍に限らず、自験例のような imperative case において腫瘍径が4 cm 以上の症例も適応となりうると思われた。

### 結 語

横行結腸癌を同時に重複した中等度腫瘍径の嚢胞状腎細胞癌に対してマイクロ波組織凝固装置を用いた腎保存手術を行い、腫瘍核出に伴う腎盂欠損を術中修復しえた症例を経験し、腎保存手術の適応がさらに拡大しうることが示唆された。

### 文 献

- 1) Robson CJ, Churchill BM and Anderson W: The result of radical nephrectomy for renal cell

- carcinoma. *J Urol* **101**: 297-301, 1969
- 2) Tabuse K: A new operative procedure of hepatic surgery using a microwave tissue coagulator. *Archiv Far Japanische Chirurgie* **48**: 160-172, 1979
- 3) Muraki J, Cord J, Addomizio JC, et al.: Application of microwave tissue coagulation in partial nephrectomy. *Urology* **37**: 282-287, 1991
- 4) Kagebayashi Y, Hirao Y, Samma S, et al.: In situ non-ischemic enucleation of multicystic renal cell carcinoma using a microwave coagulator. *Int J Urol* **2**: 339-343, 1995
- 5) 小村隆洋, 山内敏樹, 南方茂樹, ほか: マイクロ波凝固装置を用いた腎部分切除術の経験. *泌尿器外科* **8**: 687-689, 1995
- 6) 小林 実: 腎癌の satellite tumor lesions と核小体形成部位の研究. *日泌尿会誌* **87**: 1071-1081, 1996
- 7) 福田百邦, 里見佳昭: 腎癌における腫瘍径と病理組織像. *泌尿器外科* **12**: 9-12, 1999
- 8) Licht MR and Novick AC: Nephron sparing surgery for renal cell carcinoma. *J Urol* **149**: 1-7, 1993
- 9) Licht MR, Novick AC and Goormastic M: Nephron sparing surgery in incidental versus suspected renal cell carcinoma. *J Urol* **152**: 39-42, 1994
- 10) 木内利明: 腎細胞癌における主腫瘍に随伴する癌の頻度とその臨床的意義. *泌尿器外科* **12**: 13-16, 1999

(Received on May 31, 2000)  
(Accepted on July 25, 2000)