

対側副腎にホルモン非活性皮質腺腫を伴った 褐色細胞腫の1例

金沢大学医学部泌尿器科学教室 (主任: 並木幹夫教授)

四柳 智嗣, 布施 春樹*, 越田 潔
打林 忠雄, 並木 幹夫

A CASE OF ADRENAL PHEOCHROMOCYTOMA WITH CONTRALATERAL ADRENOCORTICAL ADENOMA

Satoshi YOTSUYANAGI, Haruki Fuse, Kiyoshi Koshida,
Tadao UCHIBAYASHI and Mikio NAMIKI

From the Department of Urology, Kanazawa University School of Medicine

A case of a pheochromocytoma in the right adrenal gland and adrenocortical adenoma in the left adrenal gland of a 58-year-old male is reported. The patient was incidentally found to have a right adrenal tumor by ultrasonographic study. A computerized tomographic (CT) study and magnetic resonance image (MRI) study revealed bilateral adrenal tumors. The sizes of the right tumor and left tumor were 2.5×3.5 cm and 1.2×1.0 cm, respectively. The intensity of each tumor was different on T2-weighted MRI. ¹³¹I-MIBG scintigram showed the uptake of right adrenal gland.

The existence of pheochromocytoma was confirmed by the elevated levels of catecholamines. We performed venous sampling to be certain whether the patient had unilateral or bilateral pheochromocytoma. As a result, bilateral adrenal pheochromocytoma was diagnosed. Therefore, we performed bilateral adrenalectomy. However, histopathological examination revealed right pheochromocytoma and left non-functioning adrenocortical adenoma.

(Acta Urol. Jpn. 47: 89-93, 2001)

Key words: Bilateral adrenal tumor, Pheochromocytoma, Adrenocortical adenoma

緒 言

両側性副腎腫瘍は稀な疾患であるが、最近の画像診断の進歩により臨床的に遭遇する機会が増えている。今回、われわれは両側副腎褐色細胞腫と診断し両側副腎摘出術を施行した結果、右側が褐色細胞腫、左側がホルモン非活性副腎皮質腺腫であった症例を経験したので若干の文献的考察を加えて報告する。

症 例

患者: 59歳, 男性

家族歴 既往歴: 特記事項なし

現病歴: 1995年4月に近医にて糖尿病と診断され食事療法, 薬物療法をうけ, 定期的に経過観察されていた。1995年10月に腹部エコーにて右副腎の腫瘍性病変を指摘され, 1996年2月9日に当院第1内科に紹介となった。末梢血, 尿中ノルアドレナリンが高値で静脈血サンプリングにて両側副腎静脈のカテコールアミン値が高値であったことより両側副腎の褐色細胞腫が疑

われ, 手術目的にて4月8日当科に入院となった。

入院時現症 (第1内科入院時): 身長 155 cm, 体重 45.7 kg, 血圧 116/80 mmHg, 発作性高血圧を認めず, 脈拍88回/分, 整。甲状腺の腫大はなく, 腹部平坦軟。

内科入院時検査成績: 検尿, 血算, 血液生化学, 腎機能検査に特に異常を認められなかった。75 g-OGTTでは血糖は糖尿病パターンを示し, インスリン分泌の反応低下がみられた。循環血漿量は 2,116 mlであった。

内分泌学的検査: 血清ではノルアドレナリン 1,531 ng/ml (正常値0.05~0.40) と上昇していた。血清コルチゾール, レニン, アルドステロン, ACTH, ドーパミン, アドレナリンに異常は認めなかった。尿中では VMA, アドレナリンは正常であり, ノルアドレナリン 332 μg/day (10~150), ドーパミン 1,025 μg/day (100~700) と上昇していた。甲状腺, 副甲状腺の各種ホルモン測定値は正常範囲内であった。

画像検査: CT では右副腎に 2.5×3.5 cm の低吸収域の腫瘍性病変を認め, 左副腎はわずかに腫大し, 内部に低吸収域を認めた (Fig. 1)。MRI では右副腎

* 現: 厚生連高岡病院泌尿器科

に 2.5×3.5 cm の T1 強調画像で低信号, T2 強調画像で高信号の腫瘍性病変を認め, 左副腎は 1.2×1.0

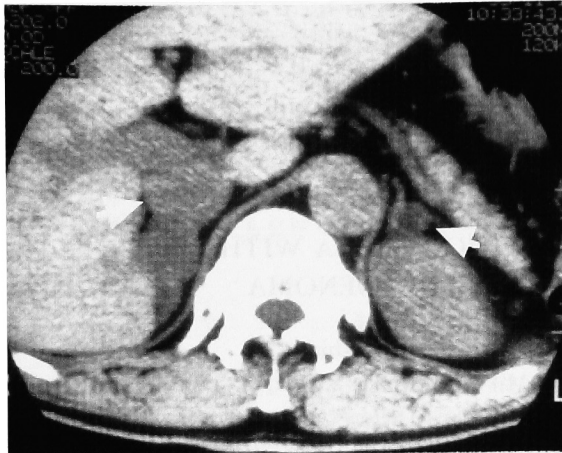


Fig. 1. CT revealed bilateral adrenal swelling. The right adrenal gland showed a low density area, 2.5×3.5 cm in size (arrow). The left gland was slightly swollen with a small low density area (arrow).

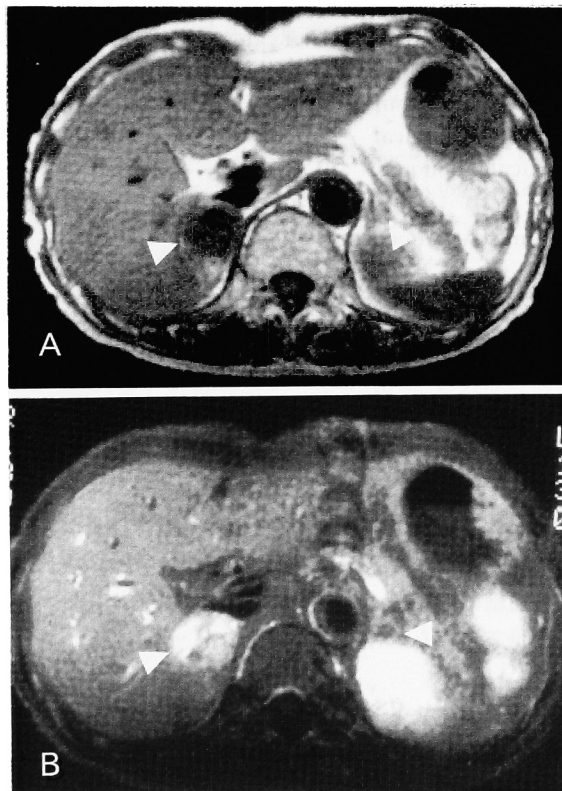


Fig. 2. MRI. (A) T1-weighted image revealed a right adrenal tumor, 2.5×3.5 cm in size showed swelling and a low intensity area (arrow). There was a low intensity area in the left adrenal gland, 1.2×1.0 cm in size (B) T2-weighted image revealed right adrenal tumor, showed swelling and a high intensity area (arrow). There was a low intensity area in the left adrenal gland (arrow).

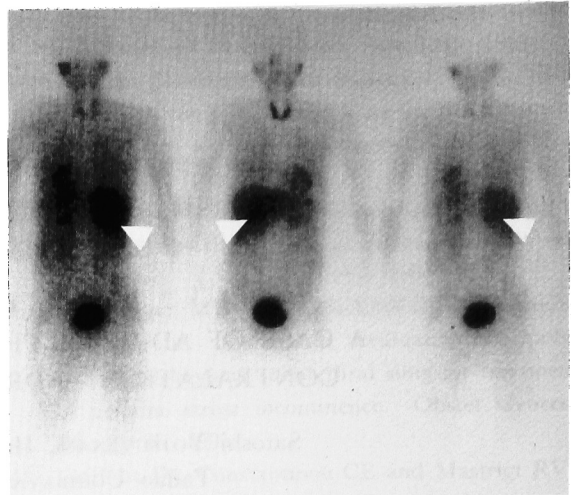


Fig. 3. ¹³¹I-MIBG scintigram showed a hot spot in right adrenal gland.

Table 1. The results of venous sampling. Elevated values were underlined

	Cortisol (μ g/dl)	Adrenaline (ng/ml)	Noradrenaline (ng/ml)
右副腎静脈	13.4	<u>5.268</u>	<u>7.244</u>
左副腎静脈	6.8	0.042	<u>1.336</u>
左腎静脈中枢側	15.0	<u>9.329</u>	<u>1.388</u>
左腎静脈末梢側	7.8	0.050	<u>1.317</u>
下大静脈上部	10.5	0.038	0.742
下大静脈下部	8.0	0.020	0.672

cm の T1, T2 で低信号の病変を認めた (Fig. 2).

¹³¹I-MIBG シンチグラムでは右副腎にのみ有意な集積が見られた (Fig. 3). ¹³¹I-Adsterol シンチグラムでは異常像は観察されなかった.

静脈血サンプリング: 左右副腎静脈, 左腎静脈の副腎静脈分岐部より中枢側と末梢側, 下大静脈上部, 下部の 6 カ所より採血したところ, 両側の副腎静脈でカテコールアミンの上昇が認められた (Table 1).

以上より右副腎腫瘍は褐色細胞腫と診断された. 一方, 左副腎腫瘍については静脈血サンプリングで左副腎静脈にカテコールアミンの有意な上昇を認めたため, 両側性褐色細胞腫と診断された. しかし, CT, MRI にて右副腎とは異なる信号を呈しており, しかも ¹³¹I-MIBG シンチグラムでは左側に集積は認めなかった. 左右の副腎腫瘍の性状は画像上異なっており, 右副腎腫瘍は皮質腺腫である可能性も否定はできなかったが, 静脈血サンプリングで左副腎静脈でのカテコールアミンが上昇していたため両側褐色細胞腫と診断した. 術前に α -blocker (カルデナリン 1.5 mg/day) 投与し循環血漿量が 2,350 ml まで増加した後, 1996年 4月18日両側副腎摘出術を施行した.

手術所見: 全身麻酔下で Chevron の横切開にて経腹膜的にアプローチを行い, 右副腎を全摘し, ついで

左副腎を摘出した。術中出血は 200 ml で両側副腎摘出中に血圧に大きな変動はなかった。術中術後を通じ輸血を必要としなかった。

病理組織学的所見：肉眼的に左副腎には皮質に 1.3×0.9 cm の黄色で境界明瞭な円形の病変が見ら

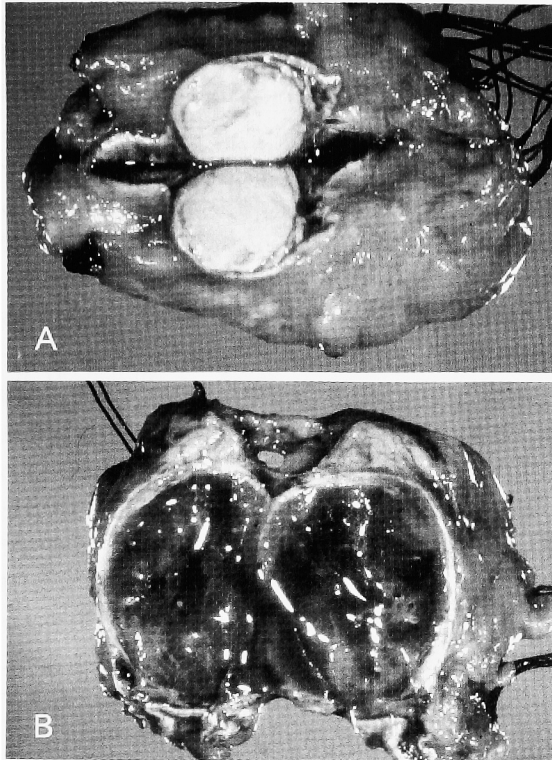


Fig. 4. The obtained specimens (macro). (A) The left adrenal cortex had a yellow tumor, 1.3×0.9 cm in size. (B) Right adrenal medulla had a dark brown tumor, 2.0×2.5 cm in size.

れ、右副腎には髓質に 2.0×2.5 cm の褐色の病変が認められた (Fig. 4).

組織学的には、左副腎結節は大部分胞体の明るい淡明細胞からなり副腎皮質腺腫の所見であった。右副腎は大型で胞体が広く、微細顆粒状の胞体を有する foam cell の胞巣状の増生など褐色細胞腫の所見が見られた (Fig. 5)。どちらにも悪性所見は認められなかった。また右副腎の皮質腺腫では cortisol 産生に必要な酵素がすべて発現しており corticosteroid の合成、分泌をしようと考えられたが、末梢血で副腎皮質ホルモンが正常で、臨床的に Cushing 症候群、アルドステロン症の症状が見られなかったことよりホルモン非活性と考えられた。

術後経過：術後は、手術当日より hydrocortisone (サクシゾン) 300 mg/day のホルモン補充を開始した。血圧低下、末梢血管抵抗の低下のため塩酸ドーパミンを 5 日間投与した、hydrocortisone は漸減し術後 15 日目より hydrocortisone (コートリル) 30 mg/day の維持量とした。術後も糖尿病の病態に変化は見られなかった。経過は順調で 1996 年 5 月 19 日に当院第 1 内科へ転科した。6 月 23 日に退院し、内科にて糖尿病の管理と共に外来的に経過観察中である。

考 察

本症例は術前に糖尿病の診断はされていたが、典型的な褐色細胞腫の症状が見られず発作性高血圧も認められなかった。褐色細胞腫に血圧上昇の見られない機序として (1) カテコールアミンの分泌がない、または少ない。(2) 腫瘍内でカテコールアミンが不活化される、(3) カテコールアミンに対するレセプターの応

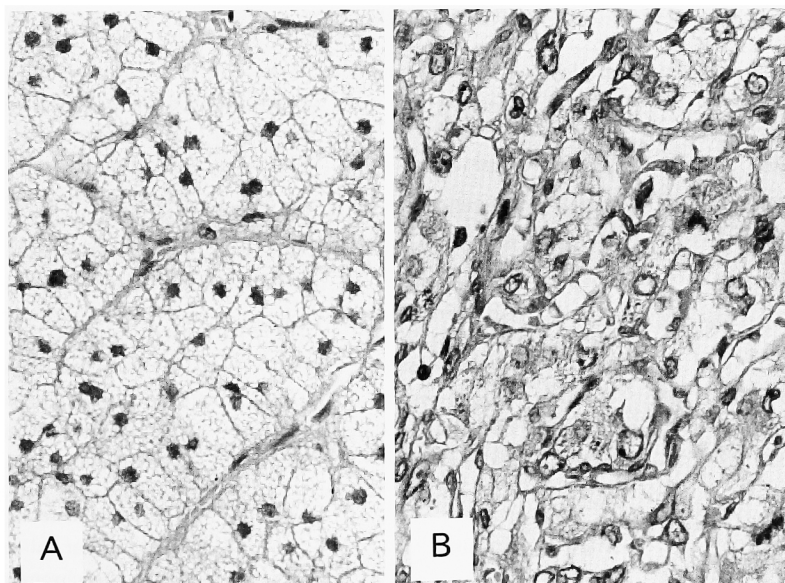


Fig. 5. Pathological examination of the specimens. (A) The left adrenal tumor was an adrenocortical adenoma. (B) The right adrenal tumor was a pheochromocytoma.

答性の寛容などが考えられている¹⁾。本症例の場合は血中カテコラミンの上昇が見られたので(3)の可能性が考えられた。また、糖尿病についても、術後も血糖降下剤の服用が必要であったことより糖尿病に褐色細胞腫の関与はほとんどなかったと思われる。

褐色細胞腫は MEN (multiple endocrine neoplasia) として知られているように甲状腺腫瘍、副甲状腺腫瘍との合併が認められる場合があるが、本症例の場合 CT, エコーで甲状腺、副甲状腺に嚢胞性変化を認めるのみで、甲状腺および副甲状腺ホルモン測定値も正常範囲内であった。

本症例は CT, MRI にて両側副腎腫大を認めた。右副腎については ¹³¹I-MIBG シンチグラフィで集積を認め、CT, MRI 所見も褐色細胞腫に矛盾するものではなかった。一方、左副腎では CT, MRI 上で褐色細胞腫に典型的な所見は見られなかった。一般に褐色細胞腫は画像診断で術前診断が可能であり、¹³¹I-MIBG シンチグラフィの陽性率は80~90%²⁾、CT における偽陽性率は7%、偽陰性率は11~7%^{3,4)}といわれている。しかし、画像診断が困難な微小病変、褐色細胞腫が両側性であるか片側性であるかの局在診断においては静脈血サンプリングが重要であるといわれている⁵⁾。本症例では静脈血サンプリングにて右側はノルアドレナリン優位、左側はアドレナリン優位の両側副腎褐色細胞腫を疑い両側副腎摘出術を施行した。術前、画像上では右副腎腫瘍は皮質腺腫である可能性も完全には否定はできず、部分切除、核出術も考慮されるべきかとも考えられるが、静脈血サンプリングより右側は褐色細胞腫の存在を考えていたた

め、不用意に右副腎に操作を加えられず、結果的に副腎をすべて摘除することとなった。

病理組織学的に左副腎髓質に腫瘍は認められず、ホルモン非活性副腎皮質腺腫が認められた。左副腎静脈におけるカテコールアミンの上昇の機序として、褐色細胞腫の前段階とも考えられている副腎髓質過形成の存在⁶⁾も示唆されるが病理組織学的には否定的であった。また髓質の異常分泌細胞の存在、あるいは左副腎静脈から血液を採取する際に交感神経終末の異常興奮が起ったことも考えられる。しかし、いずれにしても本症例の左副腎腫瘍がホルモン非活性であったことを考えると、静脈血サンプリングの結果のみで診断することなく画像診断も含めた総合的な術前診断が必要であると考えられた。

副腎の髓質腫瘍と皮質腫瘍の合併例は、文献的に調べ得たかぎりでは15例あり^{7,8)} (Table 2)、ほとんどの例は同側副腎内合併であった。両側にそれぞれの腫瘍が存在している例は2例のみであった¹⁸⁾。褐色細胞腫の存在する副腎皮質に過形成、腺腫様変化を認める機序として褐色細胞腫が ACTH, ACTH 様物質を産生することによるとする説もあるが^{7,8)}、本症例では ACTH 値は術前より正常値であり、さらに右副腎皮質の腫瘍外組織の分析でもホルモン産生に抑制はなく、皮質の萎縮もなかった。このことより、本症例における副腎皮質腫瘍と髓質腫瘍の合併における因果関係は不明である。

結 語

MRI, CT にて非対称性の副腎腫大を呈し、静脈

Table 2. Summary of reported adrenal pheochromocytoma associated with adrenocortical adenoma

Case No.	Authors	Year	Age	Sex	Laterality	Clinical features	ACTH	Pathology
1	Cope	1952	55	M	Right	Pheochromocytoma	Unknown	Pheochromocytoma, cortical adenoma
2	Ksnina	1957	20	F	Left	Cushing	Unknown	Mixed tumor (pheo, cortical adenoma)
3	Walters	1962	44	M	Left	Cushing	Unknown	Pheochromocytoma, cortical cancer
4	Mathison	1969	39	F	Left	Cushing	Unknown	Mixed tumor (pheo, cortical adenoma)
5	Bock	1969	64	M	Bil	Pheochromocytoma	Unknown	Bil: pheochromocytoma, right: cortical adenoma
6	Wilkins	1977	56	F	Right	Pheochromocytoma	Unknown	Pheochromocytoma, cortical adenoma
7	Kamba	1978	36	F	Left	Aldosteronism	Unknown	Pheochromocytoma, cortical adenoma
8	Nagamura	1978	58	M	Left	No definite adrenal disease	Unknown	Pheochromocytoma, cortical adenoma acromegaly, RCC
9	Hsieh	1979	49	M	Left	Aldosteronism	Normal	Pheochromocytoma cortical adenoma
10	Komiya	1983	46	M	Right	Aldosteronism	Unknown	Pheochromocytoma cortical adenoma
11	Inoue	1985	60	F	Left	Pheochromocytoma	Normal	Pheochromocytoma cortical adenoma
12	Wajiki	1985	46	M	Right	Aldosteronism	Unknown	Pheochromocytoma cortical adenoma
13	Sparabana	1987	59	M	Left	—	Normal	Pheochromocytoma cortical adenoma (androgen secreting)
14	Akai	1993	61	F	Right	Cushing	Up	Mixed tumor (pheo, cortical adenoma)
15	Sekiguchi	1996	73	M	Bil	—	Normal	Left: pheochromocytoma, right: cortical adenoma
16	Our case	1996	51	M	Bil	Pheochromocytoma	Normal	Right: pheochromocytoma, left: cortical adenoma

血サンプリングにて両側副腎静脈のカテコラミンの上昇を認めたため, 両側副腎褐色細胞腫を疑い両側副腎摘除術を施行した. その結果, 右側が褐色細胞腫, 左側がホルモン非活性副腎皮質腺腫であった1例につき文献的考察を加え報告した.

本論文の要旨は第372回日本泌尿器科学会北陸地方会にて発表した.

文 献

- 1) Feldman JM, Blalock JA, Zern JA, et al.: Deficiency of dopamine- β -hydroxylase. *Am J Clin Pathol* **72**: 175-185, 1965
- 2) Wieland DM: Radiolabelled adrenergic neuron blocking agents: adrenomedullary imaging with 131 Iodo-benzyl guanidine. *J Nucl Med* **21**: 349-353, 1980
- 3) DeQuattro V, Myas M and Campese VM: Pheochromocytoma: diagnosis and therapy. In: *Endocrinology*. Edited by WB Saunders, pp 1780-1797, Philadelphia, USA, 1989
- 4) Dunnick VM: Localization of functional adrenal tumors by computed tomography and venous sampling. *Radiology* **142**: 429-433, 1982
- 5) Newbould EC, Ross GA, Dacie JE, et al.: The use of catheterization in the diagnosis and localization of bilateral pheochromocytomas. *Clin Endocrinol* **35**: 55-59, 1991
- 6) Sherwin RP: Present status of the pathology of the adrenal gland in hypertension. *Am J Surg* **107**: 136-143, 1964
- 3) Cope O, Labbe JP, Raker JW, et al.: Pheochromocytoma and adrenal cortical adenoma. report of a case with both tumors and discussion of their relation. *J Clin Endocrinol Metab* **12**: 875-880, 1952
- 7) Walters G, Wyatt GB and Kelleher J: Carcinoma of adrenal cortex presenting as a pheochromocytoma: report of a case. *J Clin Endocrinol Metab* **22**: 572-580, 1962
- 8) Mathison DA and Waterhouse CA: Cushing syndrome with hypertensive crisis and mixed adrenal cortical adenoma-pheochromocytoma (corticomedullary adenoma). *Am J Med* **47**: 635-641, 1969
- 9) 神波澄幸, 湯川勝託, 加藤大司, ほか: 原発性アルドステロン症, 褐色細胞腫, 甲状腺腫, 腹部大動脈瘤の合併症例. *外科治療* **38**: 491-497, 1978
- 10) 長村義之, 渡辺慶一, 野本保夫, ほか: Acromegaly, 下垂体腫瘍, 腎癌, 副腎皮質腺腫, 褐色細胞腫の合併. *癌の臨* **24**: 370-372, 1978
- 11) Hsieh B, Chen F, Hsu H, et al.: Hyperaldosteronism with coexistence of adrenal cortical adenoma and pheochromocytoma. *J Formos Med Assoc* **78**: 445-451, 1979
- 12) 小宮一郎, 高須信行, 山田隆司: 同側副腎に褐色細胞腫を合併した原発性アルドステロン症の1例. *ホルモンと臨* **31**: 162-164, 1983
- 14) Inoue J, Ohishi S, Naomi S, et al.: Pheochromocytoma associated with adrenocortical adenoma: case report and literature review. *Endocrinol Jpn* **33**: 67-84, 1986
- 15) Wajiki M, Ogawa A, Fukui J, et al.: Coexistence of aldosteronoma and pheochromocytoma in an adrenal gland. *J Surg Oncol* **28**: 75-78, 1985
- 16) Sparagana M, Feldman JM and Molnar Z: An unusual pheochromocytoma associated with an androgenn secreting adrenocortical adenoma. *Cancer* **60**: 223-231, 1987
- 17) 赤井裕輝, 真山 亨, 生井一之, ほか: 副腎髓質腫瘍による糖尿病と高血圧の1例. *日内分泌会誌* **69**: 659-669, 1993
- 18) 関口由紀, 福岡 洋, 池田伊知郎, ほか: 両側副腎の腫脹を示した褐色細胞腫の1例. *西日泌尿* **58**: 588-590, 1996

(Received on June 28, 2000)
(Accepted on August 14, 2000)