中等度腎機能障害を伴う腎癌の診断に MAG3 腎シンチグラフィが有用であった1例

東京慈恵会医科大学泌尿器科学教室（主任：大石幸彦教授）
浅野　晃司，三木　　淳，下村　達也
山田　裕紀，伊藤　博之，湯本　隆文
長谷川太郎，小野寺昭一，大石　幸彦

A CASE OF RENAL CELL CARCINOMA DIAGNOSED BY MAG3 SCINTIGRAPHY BECAUSE OF MODERATE RENAL DYSFUNCTION

Koji Asano, Jun Miki, Tatsuya Shimomura,
Hiroki Yamada, Hiroyuki Ito, Takafumi Yumoto,
Taro Hasegawa, Shoichi Onodera and Yukihiko Oishi
From the Department of Urology, Jikei University School of Medicine

An 84-year-old man presented at our hospital with complaints of severe gross hematuria and lower right abdominal pain. A right renal mass was detected by ultrasound sonography and plain computerized tomography (CT) scan, but an exact diagnosis was not obtained. Because the patient presented with moderate renal dysfunction and severe gross hematuria, we were unable to perform imaging studies using contrast material or ureteroscopic instruments. Finally, mercaptoacetylglycylglycylglycine (MAG3) scintigraphy and magnetic resonance imaging (MRI) demonstrated renal cell carcinoma, and we performed transarterial embolization (TAE) therapy using ethanol and gel foam. Based on their efficacy and noninvasiveness, we conclude that MAG3 scintigraphy and MRI are the optimal modalities for imaging in patients with renal dysfunction.

(Acta Urol. Jpn. **47**: 175–177, 2001)

Key words: Renal cell carcinoma, Renal dysfunction, MAG3 scintigraphy

緒　　言

近年，高齢化に伴い種々の合併症を有する症例が増加しており，検査法の選択に苦慮する場合が多い．今回筆者らは，MAG3 腎シンチグラフィおよび MRI 検査が診断に有用であった腎癌の1例を経験したので文献的考察を加えて報告する．

症　　例

患者：84歳，男性

主訴：肉眼的血尿，右下腹部痛

家族歴：特記すべきことなし

既往歴：以前より虚血性心疾患を指摘されており，抗凝固剤（塩酸チクロピジン）の内服をしていた．

現病歴：1995年10月27日，肉眼的血尿および右下腹部痛出現．近医にて尿管結石が疑われたが，症状軽快しないため同年11月2日，精査・加療目的にて当科入院となった．

入院時現症：身長 162 cm，体重 67 kg，体温 36.6℃，血圧 160/90 mmHg，PS は grade 2．理学的異常所見としては右背部に叩打痛を認めるのみであった．

入院時検査所見：末梢血一般検査では RBC 35×10^4/mm^3，Hb 12.3 g/dl と軽度の貧血を認め，血液生化学検査では BUN 33 mg/dl，Cr 2.4 mg/dl，Ccr 34 ml/min と中等度の腎機能低下を認めた．尿沈渣では，RBC 多数/hpf.，尿細胞診 class III であった．胸部X線検査では著明な心肥大を認めた（CTR 69%）．

入院後経過：入院後施行した膀胱鏡検査では，膀胱内に腫瘍性病変は認めなかったが，右尿管口からの出血を確認した．腹部単純 CT 検査では右腎上極に内部均一な腫瘤性病変を，また超音波検査においても同部位に iso echoic lesion を認め（Fig. 1），この時点で右腎実質腫瘍または右腎盂腫瘍が疑われた．続いて逆行性尿路造影を試みるも尿管カテーテルが 2 cm までしか入らなかったため検査が施行できず，さらに後日麻酔下尿管鏡検査を施行したが，右尿管口から約 3 cm まで尿管鏡を挿入した時点で強血尿となり，検査を断念した．その後，心機能が安定しているとの判断のもとに抗凝固剤の内服を中止したところ，肉眼的血

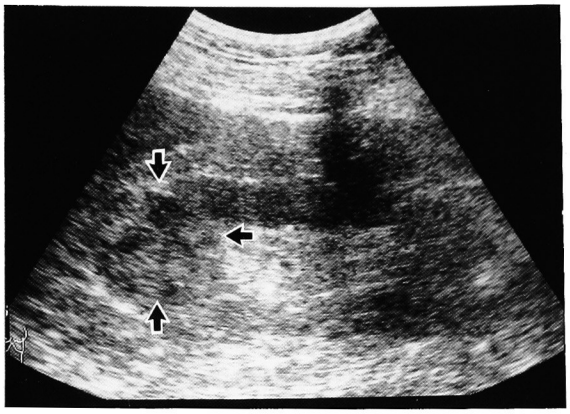

Fig. 1. Ultrasonogram revealed an iso echoic mass at the upper pole of the right kidney.

尿ならびに腎機能は徐々に改善された．この時期に行った MRI 検査では，右腎上極に T1 強調画像にて低信号，造影 T1 強調画像にて造影効果を認め (Fig. 2)，T2 強調画像にて高信号を示す径 3 cm の腫瘤を認めた．また腫瘤血流動態の確認と分腎機能把握のため行った MAG3 腎シンチグラフィ検査では，右腎上極の腫瘤は早期像で濃染，後期像で欠損像 (Fig. 3) を示すことが確認された．これらの検査にて，本症例は右腎癌である可能性が強く示唆されたため，TAE を考慮した血管造影検査を施行した．同検査にて右腎上極に hypervascular mass を認めたため，腫瘍の栄養血管に対しエタノールおよびゼラチンスポンジにて塞栓術を施行した．塞栓術後の血清 Cr 値は 1.4 mg/dl，Ccr 値は 38 ml/min と，塞栓術前に比べ腎機能

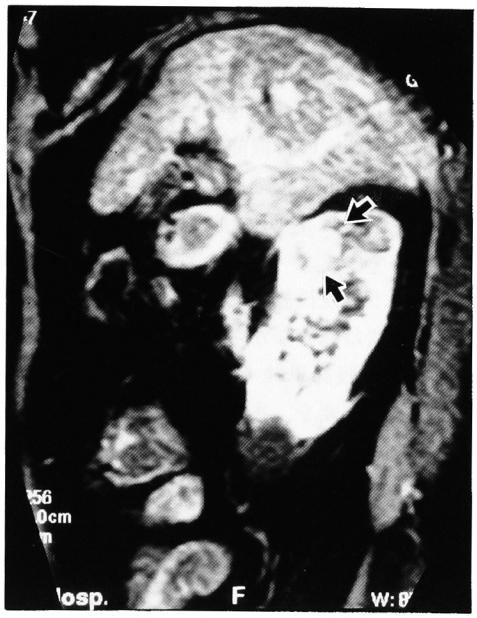

Fig. 2. T1-weighted MRI following gadolinium, which showed marked and homogeneous enhancement in the right renal mass (TR185 TE7).

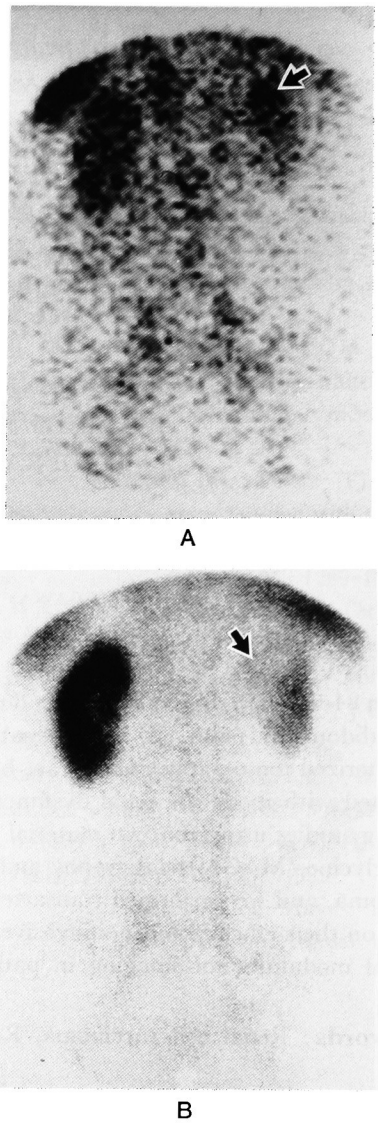

A

B

Fig. 3. MAG3 scintigraphy showed high uptake of RI in right renal mass at early phase (A) and cold defect at late phase (B).

の増悪は認めなかった．TAE 14日後に，腫瘍部の塞栓状態の確認と分腎機能評価を目的に再度 MAG3 腎シンチグラフィ検査を施行したが，塞栓部に血流分布は認めず，分腎機能は塞栓術前とほぼ同等の結果が得られ，血管造影検査および塞栓術による腎機能低下を生じなかったことが確認された．塞栓術後は右下腹部痛ならびに肉眼的血尿は消失，本人および家族の希望により，退院のうえ外来にて経過観察とした．

退院後経過：1996年 5 月23日，強血尿と尿閉にて再入院．MAG3 腎シンチグラフィ検査の結果，右腎の相対的機能は総腎機能の約25％を占めるにとどまることが判明したため，6 月10日経腰式右腎摘出術を施行した．術後の Ccr 値は 25 ml/min であった．

病理診断は clear cell carcinoma，G2>G3，INFα，V (−)，pT1a，PN0，pMx であった．現在外来にて経過観察中であるが，全身状態は良好で再発の徴候

は認めていない．

考　　察

近年，画像診断技術の進歩により，腎腫瘍の局在診断ならびに質的診断は比較的容易かつ正確に行われるようになった．その理由の1つは MRI 検査の普及であり，もう1つは従来の超音波，CT 検査においてパワードプラ法，ヘリカルスキャン法などの新しい手法が開発され，診断の幅と質が向上したことがあげられる．したがって腎腫瘍の画像診断手順としては，超音波および CT 検査にて局在診断とある程度の質的診断を行い，MRI 検査にて質的診断の確認と staging を行う[1,2]のが一般的となっている．また腎癌における血管造影検査は，以前に比べ質的診断価値は低下したとされるが，vascularity の有無の確認や血管構築を術前に把握する意味で未だ補助診断的意義は残されている[3]

今回われわれが経験した症例は，腹部超音波検査と腹部単純 CT 検査にて早期に腎腫瘤の存在を確認していたにもかかわらず，①中等度の腎機能障害を認めたこと，②虚血性心疾患に対する抗凝固剤の内服により強血尿が続いたことの2点により，造影剤を使用する検査ならびに尿管鏡検査が行えず，質的診断に至るまでに時間を要した．最終的には MAG3 腎シンチグラフィ検査と MRI 検査にて，腫瘍が腎盂腫瘍ではなく腎癌であるとの結論に至ったが，いずれの検査も侵襲がなく診断上きわめて有用であった．MRI 検査の診断価値はすでに高く評価され，腎癌においてはダイナミック CT と共に第一選択の検査法[4]とも言われているが，かなり規模の大きな施設でないと行えない欠点も有している．一方，シンチグラフィ検査法は分腎機能評価に用いられることが多く，腎腫瘍の診断法としては一般的ではないが，腎の構造上の異常や解剖学的情報，さらには血流分布をみるのに優れた検査法である．Lawrence ら[5]は MAG3 腎シンチグラフィにて，尾尻ら[6]は出血巣シンチグラフィにて腎癌を診断しえたと報告している．また MAG3 腎シンチグラフィ検査は，CT や MRI 検査とほぼ同等の費用で施行できる上に副作用もなく，中規模以上の施設であれば検査が可能である．

近年．高齢化に伴い本症例のごとく種々の合併症を有する患者が増加する傾向にあるが，このような場合，侵襲が少なくかつ診断能の高い検査法を選択することが要求される．そういった観点からみると，今回の症例においては MAG3 腎シンチグラフィならびに MRI 検査はきわめて有用であり，今後も腎機能障害を有する症例においては積極的に行うべき検査法であると思われた．

結　　語

中等度腎機能障害を伴う腎癌の診断に MAG3 腎シンチグラフィが有用であった1例を経験したので，文献的考察を加え報告した．

文　　献

1) 仲谷達也，岸本武利：腎癌．泌尿器外科 **9**：453-458，1996
2) 吉越富久雄，大石幸彦，山田英夫，ほか：腎細胞癌の被膜外浸潤の MRI 診断．臨泌 **48**：751-755，1994
3) 大西哲郎：腎細胞癌―臨床病理学的病態と今後の展望―　日泌尿会誌 **88**：1-23，1997
4) 長谷川倫男，大石幸彦：腎癌における MRI の有用性．臨泌 **52**：399-404，1998
5) Lawrence SK, Buren DHV, MacDonell RCJ, et al.: Carcinoma in a transplanted kidney detected with MAG3 scintigraphy. J Nucl Biol Med **34**: 2185-2187, 1993
6) 尾尻博也，守谷悦男，川上憲司：出血巣シンチグラフィーが有効であった腎細胞癌の1例．臨核医 **26**：25-28，1993

(Received on May 9, 2000)
(Accepted on September 10, 2000)