

同時性食道癌, 潜在性肺癌を重複した 膀胱小細胞癌の1例

高知医科大学泌尿器科学教室 (主任: 執印太郎教授)

田村 賢司, 井上 啓史, 深田 聡

鎌田 雅行, 執印 太郎

SMALL CELL CARCINOMA OF THE URINARY BLADDER WITH SYNCHRONOUS ESOPHAGEAL CANCER AND INCIDENTAL LUNG CANCER: A CASE REPORT

Kenji TAMURA, Keiji INOUE, Satoshi FUKATA,
Masayuki KAMADA and Taro SHUIN

From the Department of Urology, Kochi Medical School

We present a case of triple primary cancers occurring synchronously in the urinary bladder, esophagus, and incidentally in the lung. A 65-year-old man with a chief complaint of gross hematuria was admitted to our hospital. Cystoscopy, computed tomography (CT) and magnetic resonance imaging (MRI) revealed a non-papillary broad-based bladder tumor. Histological diagnosis was transitional cell carcinoma of the urinary bladder and he underwent one course of neoadjuvant chemotherapy (M-VAC) with the preoperative diagnosis of T3bN0M0. After one course of chemotherapy, chest CT, lymph node biopsy and esophagoscopy revealed squamous cell carcinoma of the esophagus. He first underwent radiochemotherapy (total 70 Gy, CDDP 5 mg×41, 5-FU 250 mg×24) for esophageal cancer and achieved complete remission. Then, he underwent radiotherapy for a total of 60 Gy for bladder cancer. However, his general condition gradually became worse and he died from metastatic cancer. The autopsy proved that he died from multiple metastases of small cell carcinoma of the urinary bladder and incidentally squamous cell carcinoma of the lung was identified.

(Acta Urol. Jpn. 47 : 273-276, 2001)

Key words: Bladder cancer, Small cell carcinoma, Triple primary cancer

緒 言

膀胱原発小細胞癌は, 膀胱腫瘍の0.5~1.0%¹⁾, 肺外小細胞癌としても比較的稀な疾患である. 加えてその臨床経過中, 三重に癌を重複した症例は過去に報告例をみない.

今回われわれは食道癌, 肺癌を重複した膀胱小細胞癌の1例を経験したので若干の文献的考察を加え報告する.

症 例

患者: 65歳, 男性

主訴: 肉眼的血尿

既往歴: 高血圧, 胃潰瘍

家族歴: 特記事項なし

現病歴: 1994年頃より数回肉眼的血尿を認めたが放置. 1998年9月初旬より肉眼的血尿および右背部痛を認めたため, 9月28日当科受診. 膀胱鏡にて右壁より右尿管口にかけて径約3cmの非乳頭状, 浸潤型の腫

瘍を認め, 9月29日精査加療目的にて当科入院となった.

入院時現症: 身長168cm, 体重62kg, 血圧140/80mmHg, 脈拍72/min, 整. 頭部, 胸部, 腹部, 四肢に理学的異常なし. 表在リンパ節は触知せず.

入院時検査所見: 血液一般, 血液生化学検査に特に異常を認めなかった. 尿沈渣にて赤血球多数を認めた. 尿細胞診はclass V.

画像検査所見: 排泄性腎盂造影では, 30分像で右腎盂に造影剤の排泄を認めず, 膀胱内に陰影欠損を認めた. 骨盤部CTおよびMRI (Fig. 1)にて膀胱右後壁に径3cm大の腫瘍を認めた. 筋層は全周性に消失し, 周囲脂肪組織への浸潤が疑われた. また, リンパ節転移は認められなかった.

入院時経過: 画像検査所見および1998年10月22日に施行した経尿道的膀胱腫瘍生検によりTCC, G3, pT3b, N0, M0と診断, 12月3日より化学療法(M-VAC)を施行した. M-VAC1クール終了後, 胸部CTにて直径約1.5cmの気管前リンパ節腫大を認

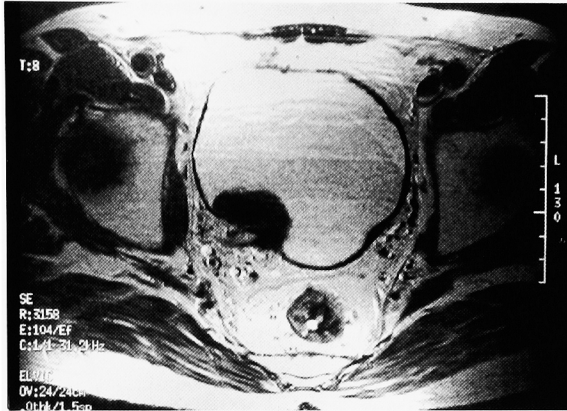


Fig. 1. Pelvic magnetic resonance imaging (MRI) revealed a non-pedunculated, invasive tumor, the diameter of which was about 3 cm in the right posterior wall of the urinary bladder.

め、1999年2月9日当院第二外科で気管支鏡下リンパ節生検を施行、結果は扁平上皮癌であった。原発巣検索中、2月23日胃内視鏡にて直径約2 cmのBorrmann 3型、食道癌を認め、外科転科となり3月31日より放射線化学療法 (Total 70 Gy, CDDP 5 mg×41, 5-FU 250 mg×24) を施行した。終了後には、食道癌はCRとなったが、リンパ節はNCであった。再び当科転科後、膀胱鏡にて膀胱癌は径5 cm大に増大していた。しかし、食道癌の予後を考慮し、膀胱癌に対しては積極的な治療は行わず、8月26日から放射線療法 (Total 60 Gy) を施行したが、評価はPDであった。以後急速に病態悪化し、2000年2月23日死亡した。病理解剖の結果、膀胱小細胞癌の多発転移による死亡であることが確認され、また右肺にも腫瘍が確認された。

病理解剖組織所見：膀胱癌は、小型の腫瘍細胞と移行上皮様の腫瘍細胞が混在し (Fig. 2A)、両者には移行像も認められ、小型の細胞は chromogranin A

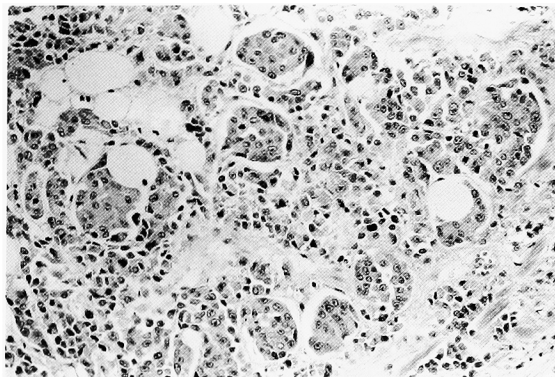


Fig. 2A. Microscopic findings in the autopsy specimen demonstrated the composition of predominantly small cell carcinoma and also partially transitional cell carcinoma (HE staining magnification: ×100).

(Fig. 2B) に散在性に陽性であった。割合は小細胞癌が95%、移行上皮癌5%であった。前回生検時の組織を retrospective に review したところ、小細胞癌が確

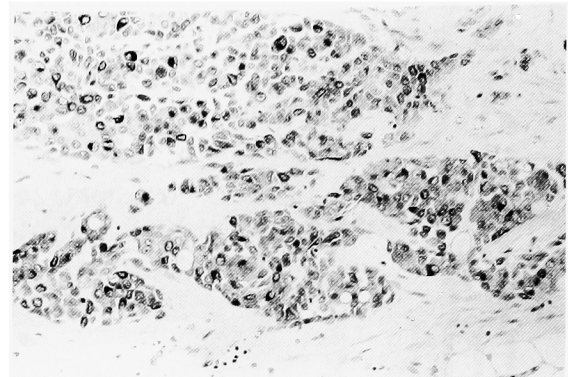


Fig. 2B. Immunohistochemically, small cell carcinoma showed diffusely positive reaction for chromogranin A (Immunohistochemistry magnification: ×100).

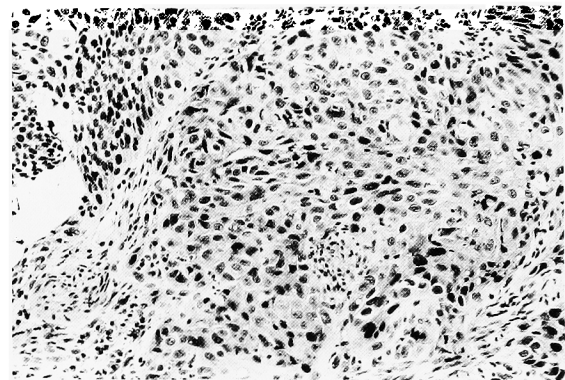


Fig. 2C. In the biopsy specimen of esophageal mucosa, the proliferation of atypical squamous cells with loss of polarity and increased cellularity is observed (HE staining magnification: ×100).

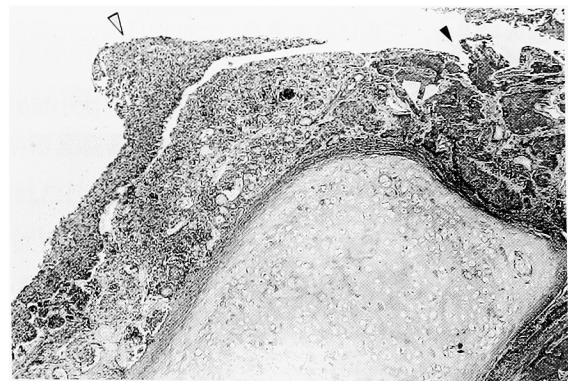


Fig. 2D. Light microscopic finding of the tumor of right middle lobe in the lung. The intraepithelial lesion of squamous cell carcinoma is recognized (△) and invasive carcinoma is also observed (▲) (HE staining magnification: ×40).

認され、割合は移行上皮癌90%、小細胞癌は10%であった。

食道原発の扁平上皮癌 (Fig. 2C) は放射線 化学療法により CR となっており、剖検時には食道に癌は認められなかった。しかし、気管前の腫大リンパ節は治療効果に乏しい扁平上皮癌との診断であった。また剖検時に偶然発見された肺癌 (Fig. 2D) は、組織学的には扁平上皮癌で、肺上皮内に腫瘍細胞が認められることにより、食道癌の転移ではなく、原発性の潜在性肺癌との結論に至った。

考 察

近年、診断技術の進歩は目覚ましく、これまで診断が困難であった癌が発見される頻度は高まり、重複癌の報告も増加傾向にあるが、三重重複癌の報告は稀である。重複癌の診断基準として、(1) 各腫瘍は一定の悪性像を呈している、(2) お互いに離れた部位を占めている、(3) 一方が他方の転移ではないという Warren と Gates²⁾ の定義が一般的に用いられている。重複癌はその発現間隔により同時性、異時性に分けられるが、北畠ら³⁾ は1年以内に発見されるものを同時性それ以上のものを異時性としている。自験例は第1癌の膀胱癌が発見された5カ月後に第2癌の食道癌が、その17カ月後に第3癌の肺癌が見つかり、また、組織学的診断の結果も Warren と Gates の診断基準に合致し、同時性と異時性の三重重複癌と位置付けられる。

小細胞癌が肺に好発することはよく知られているが、稀ではあるが肺以外にも様々な臓器からの発生が認められており、総称して肺外小細胞癌と呼ばれる。Cramer ら⁴⁾ により膀胱小細胞癌が報告され、その発生に関しては、(1) neural crest origin の迷入細胞の癌化⁵⁾、(2) 正常膀胱粘膜内に存在する neuroendocrine stem cell の癌化⁶⁾、(3) 移行上皮内の multipotential epithelial cell の癌化⁷⁾などが考えられている。未だ、定説はないが、腫瘍組織内に移行上皮癌や腺癌を合併して存在する例が多いことより (3) の説が有力とされている。自験例も移行上皮癌を合併しており、multipotential epithelial cell の癌化説を支持するものであった。

本邦において膀胱小細胞癌は、自験例を含め41例が報告されている。男女比は34対6、平均年齢は67.2歳で、主訴は大部分が肉眼的血尿で34例に認められた。記載のある21症例の内1例を除いてすべてが浸潤癌であり、17例中9例にリンパ節転移または遠隔転移が認められ、初診時すでに進行癌である症例が多かった。膀胱小細胞癌は肺小細胞癌に比べ症例数がはるかに少なく、外科的治療、化学療法および放射線療法による集学的治療法が施行されているが、現在のところ確率

した治療法はない。Holmäng ら⁸⁾ は、放射線療法に加え、外科的治療を施行した方が治癒しえると報告しているが、Mackey ら⁹⁾ は、106例の多変量解析の結果、治療法として CDDP を基本とした化学療法が唯一生存期間を延長したと報告している。また肺小細胞癌の治療に準じた EP 療法 (etoposide: 100 mg/m² day 1~3, CDDP: 25 mg/m² day 1~3) や、移行上皮癌の混在を認めた症例に対して M-VAC 療法が有効であったとの報告も認められる⁶⁾。膀胱小細胞癌において結論は出ていないものの、手術療法に対して肯定的な報告が多い。Holmäng らの報告が示すように、長期生存を得た患者に対して根治手術が行われていることから、限局癌に対しては手術療法が有効であるのかもしれない。また、肺小細胞癌と同様に早期に遠隔転移をきたしやすい特徴と CDDP を基本とした化学療法に感受性が高い特性を考慮に入れると、化学療法は必要不可欠な存在と考えられる。

予後に関しては、平均観察期間8.0カ月で記載のある31例中17例に癌死を認め、そのうち10例が診断後半年以内に死亡しており、通常の膀胱移行上皮癌に比べ不良である。Abbas ら¹⁰⁾ は、2年および5年生存率をそれぞれ25、8%と報告している。

重複癌の治療は、癌の進行度、予後、臓器固有の機能などを考慮して選択されるが、自験例の場合、入院時経過において膀胱移行上皮癌と診断していたため、その予後を考慮し食道癌の治療を優先した。その結果、病理解剖により、食道癌は CR で、膀胱小細胞癌の多発転移による死亡であることが確認された。入院当初の生検組織において膀胱小細胞癌の存在が確認されていれば、膀胱癌の治療が優先され、より長期の生存が得られた可能性も示唆された。

膀胱小細胞癌自体稀な疾患であり、加えてその臨床経過中、三重に癌を重複した自験例のごとき症例は本邦のみならず海外でも過去に報告例をみないきわめて稀な症例であった。

結 語

同時性食道癌、潜在性肺癌を重複した膀胱小細胞癌の1例を報告し、若干の文献的考察を加えた。

本症例を御指導いただいた高知医科大学第一病理学教室黒人直人先生に厚く御礼申し上げます。

文 献

- 1) 今村正明, 水谷陽一, 吉田 修, ほか. 膀胱原発小細胞癌の2例. 泌尿紀要 **42**: 595-599, 1996
- 2) Warren S and Getes O: Multiple primary malignant tumor. a survey of the literature and a statistical study. Am J Cancer **16**: 1358-1414, 1932

- 2) 北島 隆, 金子昌生, 木戸長一郎, ほか: 症例報告ならびに統計的観察, 重複悪性腫瘍の発現頻度に関して. 癌の臨 **6**: 337-345, 1960
- 4) Cramer SF, Aikawa M and Cebelin M: Neurosecretory granules in small cell invasive carcinoma of the urinary bladder. *Cancer* **47**: 724-730, 1981
- 5) Reyes CV and Soneru I: Small cell carcinoma of the urinary bladder with hypercalcemia. *Cancer* **56**: 2530-2533, 1985
- 6) Oesterling JE, Brendler CB, Burgers JK, et al.: Advanced small cell carcinoma of the bladder. successful treatment with combined radical cystoprostatectomy and adjuvant methotrexate, vinblastine, doxorubicin, and cisplatin chemotherapy. *Cancer* **65**: 1928-1936, 1990
- 7) Kem CE, Lin JI and Tseng CH: Small cell carcinoma of urinary bladder. ultrastructural study. *Urology* **24**: 384-386, 1984
- 8) Holmång S, Borghede G and Johansson SL: Primary small cell carcinoma of the bladder: a report of 25 cases. *J Urol* **153**: 1820-1822, 1995
- 9) Mackey JR, Au Heather J, Hugh J, et al.: Genitourinary small cell carcinoma: determination of clinical and therapeutic factors associated with survival. *J Urol* **159**: 1624-1629, 1998
- 10) Abbas F, Civantos F, Benedetto P, et al.: Small cell carcinoma of the bladder and prostate. *Urology* **46**: 617-630, 1995

(Received on June 19, 2000)
(Accepted on October 3, 2000)