多発性嚢胞腎患者に発生し骨盤腔に進展した巨大な会陰部 Epidermal cyst の1例

関西電力病院泌尿器科（科長：眞田俊吾）
長濱　寛二，眞田　俊吾

関西電力病院皮膚科（科長：三谷恒雄）
三　谷　恒　雄

関西電力病院放射線科（科長：濱中大三郎）
山　室　正　樹

近畿大学医学部第一病理学教室（主任：鈴木庸之教授）
鈴　木　庸　之

GIANT EPIDERMAL CYST IN THE PERINEUM EXTENDING INTO THE PELVIC SPACE IN THE PATIENT WITH POLYCYSTIC KIDNEY DISEASE: A CASE REPORT

Kanji NAGAHAMA and Shungo SANADA
From the Department of Urology, Kansai Electric Power Company Hospital
Tsuneo MITANI
From the Department of Dermatology, Kansai Electric Power Company Hospital
Masaki YAMAMURO
From the Department of Radiology, Kansai Electric Power Company Hospital
Tsuneyuki SUZUKI
From the Department of Pathology, School of Medicine, Kinki University

A 75-year-old man with autosomal dominant polycystic kidney disease was admitted to our hospital with the chief complaint of a giant mass in the left side of the perineum that had gradually developed in size during the previous 20 years. Palpation revealed a neonatal head-sized cystic mass with no tenderness. Magnetic resonance imaging (MRI) demonstrated a well-circumscribed homogeneous mass extended to the dorsal side of the bladder. It was excised surgically without any injury of rectum or urinary tract. The resected specimen was 23×18×12 cm in size and 1.2 kg in weight. The pathological diagnosis was epidermal cyst. Cases with an epidermal cyst extending into the pelvic space are extremely rare with few cases having been reported in the world.

(Acta Urol. Jpn. **47**: 345–348, 2001)

Key words: Epidermal cyst, Epidermoid cyst, Perineum, Polycystic kidney disease, Giant cyst

緒　　言

常染色体優性多発性嚢胞腎（autosomal dominant polycystic kidney disease 以下 ADPKD と略す）患者には肝嚢胞，脳動脈瘤などが合併することが知られている[1]が，epidermal cyst を高率に合併するという報告はない．一方，会陰部に発生した epidermal cyst が骨盤腔に進展したという報告もきわめて稀である．今回，われわれは ADPKD 患者の会陰部に発生し，骨盤腔に進展した巨大な epidermal cyst の1例を経験したので報告する．

症　　例

患者：75歳，男性

主訴：会陰部の腫瘤の摘除希望

既往歴：10年前より近医にて嚢胞腎，高血圧を指摘され，降圧薬を内服．

家族歴：母が脳出血にて死亡．

現病歴：約20年前より会陰部腫瘤に気付き，徐々に増大していたが，無痛であったため放置していた．最近，腫瘤の表面のびらんから出血があり，当科を受診した．

現症：身長 152 cm，体重 63 kg．血圧 160/90 mmHg，脈拍 81/min と高血圧を認めた．会陰部から，肛門左側，臀部にかけての部位より隆起した小児頭大の腫瘤を認めた．腫瘤は陰嚢とは連続性なく，弾性軟で圧痛なく，皮下深部につながる索状構造物を触知した (Fig. 1)．直腸診にて直腸左側に腫瘤から連続する構造物を触知した．腫瘤頂部に陥凹あり，表面のびらんを認めた．血液生化学検査では CRE 1.3 mg/dl，BUN 22.7 mg/dl，Hb 12.6 g/dl，RBC 389万/μl と軽度の腎機能障害，貧血を認める以外は特記すべきことはなかった．

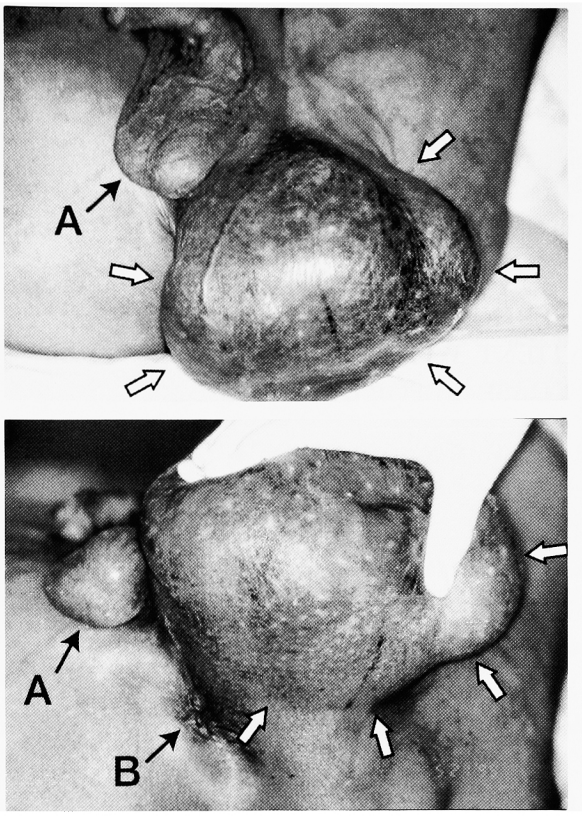

Fig. 1. A painless mass (white arrows) occupied the left side of the perineum. The mass did not have any contact with the scrotum (A), or the anus (B). It was cystic in consistency and roughly the size of a neonatal head.

画像検査：骨盤部 MRI では膀胱の後方左側から皮膚表面まで連続した嚢胞状病変を認めた (Fig. 2)．嚢胞の内部は隔壁が存在し，T2 で高，T1 で低信号であるため漿液のような成分が考えられた．隔壁で隔てられた各部分の信号強度が異なるため各部分の内容液の成分が異なることが考えられた．また，内容液は造影効果がなかったが，嚢胞壁，隔壁ともその表層のみ造影効果があった．一部に絨毛状の構造があったが，造影効果はなかった．CT では嚢胞壁の一部に石灰化が認められ，また内容液の底部に落屑物の貯留を認めた．

画像検査，触診所見からだけでは診断はできなかったが，腫瘤を認めてからの経過も長く，画像上，転移を疑わせる所見がないことから，良性腫瘍の可能性が高いと考えられた．診断目的と本人の希望により手術的摘除の方針をとった．MRI より病変は膀胱後面まで進展していることが予想されたが，可及的に深部まで剝離を進め，嚢胞壁を残さないように一塊として切除することにした．

術中所見：高位砕石位，経会陰的に腫瘤摘出術を施行した．臀部会陰部の皮膚も含め腫瘤の摘出を行った．腫瘤は弾性軟で直腸左側を走行し膀胱後壁まで連続していた．深部では 3 個に分葉し，上行していた．腫瘤と直腸，尿道とは交通はなく，膀胱，前立腺，尿道，直腸のいずれも損傷することなく，切除することが可能であった．

摘出標本：長径 23 cm，短径 18 cm，高さ 12 cm，重量 1.2 kg．被膜を有する腫瘤で，頭側は 3 方向に

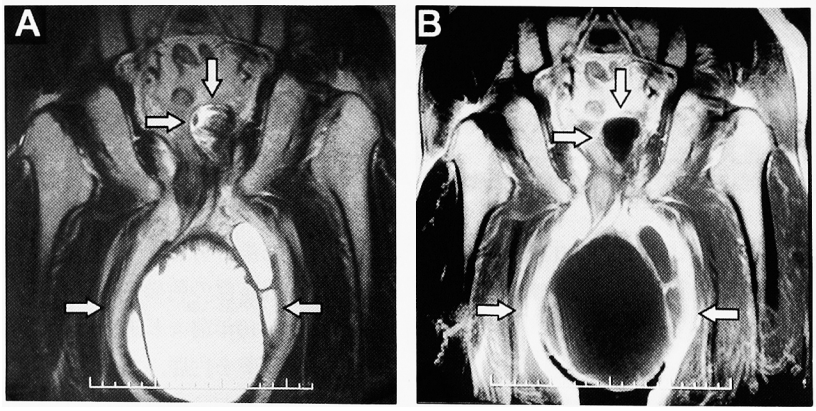

Fig. 2. A: T2-weighted image in the coronary plane showed high intensity in the internal portion of the mass (white arrows). The upper wall of cystic mass had a ciliated appearance. B: Contrast-enhanced T1-weighted coronary image showed low intensity in the internal portion (white arrows). The cystic mass extended into the dorsal side of the bladder.

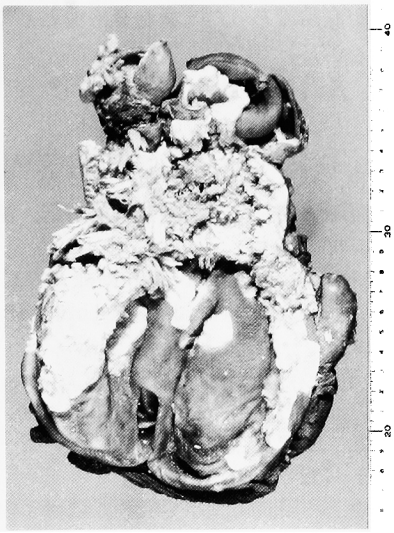

Fig. 3. The cut-appearance of the resected specimen: there was white deposit in the content of the cystic mass.



Fig. 4. Microscopic appearance of epidermal cyst: the inside wall was composed of connective tissue lined by stratified squamous epithelium without skin appendages. Keratin debris was seen in the lumen (HE ×100).

分葉していた．腫瘤に割を入れると，白濁した液と内壁に付着する黄白色おから状角化物質を認め，嚢腫であった（Fig. 3）．MRI にて壁が絨毛状にみえたのは，このおから状物質によると考えられた．

病理組織学的所見：角化重層扁平上皮に囲まれた嚢胞の形成がみられ，内部に多量の角化物を含んでいた（Fig. 4）．上皮は顆粒層も有しており，上皮の剥離消失した部分には異物性肉芽が形成されていた．壁に皮膚付属器，中胚葉組織，内胚葉組織のいずれも認められず，細胞の異型性もなく，最終的に会陰部の皮膚から発生した epidermal cyst と診断した．

術後経過：経過良好で，排便・歩行なども問題なく，術後1年経過したが再発を認めない．

考　　察

ADPKD は肝，膵，脾，肺の嚢胞形成や，脳動脈瘤，僧帽弁閉鎖不全，大腸憩室症などを合併することが知られている[1]．しかし，われわれの調べ得たかぎりでは，epidermal cyst を高率に合併するという報告はない．本症例の epidermal cyst が骨盤腔に進展するまで拡大したことと，ADPKD の遺伝子異常とが関連しているかどうかは不明である．

会陰部に生じる嚢胞性疾患で，外観上本症と鑑別を要する疾患に median raphe cyst がある[2]．Median raphe cyst は会陰部から外尿道口にかけて縫線部に生じる，形態の類似した嚢腫の総称であり，発生の由来は胎生期の尿道癒合異常あるいは尿道側管の閉塞といわれている[3]．Epidermal cyst との鑑別点を表に示す（Table 1）．

本邦では臨床診断名として，嚢腫内腔に粥状物のつまっている嚢腫を粉瘤と呼んできた．この意味では，本症も巨大化した粉瘤と呼ぶことができる．幸田らは粉瘤は，表皮嚢腫（epidermal cyst），外毛根鞘性嚢腫，脂腺嚢腫の3つの嚢腫を包括した臨床診断名だと述べている[4]．表皮嚢腫はその嚢腫壁の構造が正常表皮と同じで顆粒層をもつが，外毛根鞘性嚢腫はその嚢腫壁が顆粒層を形成せずに突然角質層に移行する．脂腺嚢腫は嚢腫壁に皮脂腺を持ち，その嚢腫壁が同様に顆粒層を形成せずに突然角質層に移行する．われわれはこの分類に基づき本例を epidermal cyst とした．一方，この表皮嚢腫（epidermal cyst）と病理組織学的に同一の病変を，泌尿器科や口腔外科，脳外科領域では epidermoid cyst として報告することが多い[5~7]．これに関し，Pinkus らは皮膚の表皮以外の組織（表皮内エクリン腺導管，毛漏斗，脂腺導管）や，皮膚以外の組織（食道，子宮頸部），そしてその他の多くの上皮組織などが扁平上皮化生することにより発生した

Table 1. Differential diagnosis of epidermal cyst and median raphe cyst

	Epidermal cyst	Median raphe cyst
Appearance	Normal skin color Central point comedo	Transparent
Cyst wall	Stratified squamous e.	Pseudo stratified columnar e. Simple cuboidal e. Transitional e.
Content	Keratin	Mucin

e.: epithelium

と考えられる嚢腫は，本来の皮膚表皮より発生したと考えられる epidermal cyst と区別し，epidermoid cyst と呼ぶことが望ましいと述べている[8] しかし，会陰部や陰嚢内においては病理組織学的に epidermal cyst と epidermoid cyst とを鑑別することは困難であり，同義に用いられていることが多い．よって以下においてはこれらの疾患を同一のものとして考察した．

Epidermoid cyst (epidermal cyst) は骨，中枢神経系，顔や体幹の皮下．口底部，生殖器など全身の各部よりの報告が見られる．泌尿器科領域では精巣，陰嚢，陰茎，会陰部よりの報告がみられるが，会陰部よりの報告は稀であり，本邦ではわれわれの例も含め6例にすぎない[9] 大きさは緩徐に増加するが，径が1から5 cm で止まるものが多い．本例のように 1.2 kg という巨大な例は稀であるが，本邦にて陰嚢に生じた 1.9 kg の epidermoid cyst の報告がある[10] また，本例のように深部にまで進展することは稀であるが，陰嚢や陰茎に生じ，そこから骨盤腔や肛門に進展した例の報告もある[7,11] Epidermoid cyst (epidermal cyst) と疑う病変を認めた場合には，深部にまで進展している可能性を考える必要がある．

Epidermoid cyst (epidermal cyst) の根治的治療として嚢胞壁を残さず核出する手術が行われ，再発の報告はない．稀ではあるが，有棘細胞癌[12]や基底細胞癌[13]などに悪性化した例の報告もあり，確実な除去が必要と考えられる．われわれも嚢胞を一塊に摘出したため，術後1年経過した現在でも再発を認めず，経過良好である．嚢胞を確実に一塊として切除するためには，術前よりその進展度の正確な把握が必要である．前述のように epidermoid cyst (epidermal cyst) は深部にまで浸潤していることが稀にあるが，特にこのような場合，矢状断や冠状断による撮影の可能な MRI が進展度の診断に有効である．

結　　語

常染色体優性多発性嚢胞腎患者の会陰部より発生し，膀胱後面まで浸潤していた巨大な epidermal cyst の1例を報告した．Epidermal cyst の進展度の診断に MRI が有効であった．嚢胞を一塊として摘出し再発を認めない．

文　　献

1) 仲谷達也，岸本武利，東原英二，ほか：嚢胞腎の進行性腎障害に対する泌尿器科的対応．泌尿紀要 **46**：645-650，2000
2) Little JSJ, Keating MA and Rink RC: Median raphe cysts of the genitalia. J Urol **148**: 1872-1873, 1992
3) 荷見圭子，柴田敦子，徳田安章：Cysts of the penile raphe の3例．臨皮 **39**：155-160，1985
4) 幸田　弘：皮膚良性腫瘍—嚢腫について—．日皮会誌 **98**：1324-1326，1988
5) 玉田　聡，和田誠司，岸本武利，ほか：陰嚢内に発生した epidermoid cyst の2例．泌尿紀要 **45**：285-288，1999
6) 大口尚基，川村　博，松田公志，ほか：精巣類表皮嚢胞の1例：MRI 所見について．泌尿紀要 **44**：747-749，1998
7) Rattan J, Rattan S and Gupta DK: Epidermoid cyst of the penis with extention into the pelvis. J Urol **158**: 593, 1997
8) Mehregan AH: Cysts related to the adnexa. In: Pinkus Guide to Dermatology. Edited by Kircher JL. 6th ed., pp 595-606, Prentice-Hall International InC, USA, 1995
9) 佐藤英一，岡　聖次，高羽　津，ほか：会陰部表皮嚢腫の1例．西日泌尿 **60**：42-44，1998
10) 山本晋史，前川たかし，岸本武利，ほか：陰嚢皮下に発生した巨大な類表皮嚢腫の1例．泌尿紀要 **38**：1273-1276，1992
11) Picanco-Neto JM, Lipay Marco AS, D'Avila Cleverson LR, et al.: Intrascrotal epidermoid cyst with extention to the rectum wall: a case report. J Pediatr Surg **132**: 766-767, 1997
12) 田口英樹：巨大な表皮嚢腫より発生し死亡に至った有棘細胞癌の1例．臨皮 **50**：967-969，1996
13) Miller JM: Squamous cell carcinoma arising in an epidermal cyst. Arch Dermatol **117**: 683, 1981

(Received on February 20, 2001)
(Accepted on March 26, 2001)
(迅速掲載)