MRI 診断が有用であった外傷性精巣破裂の1例

高知医科大学泌尿器科学教室（主任：執印太郎教授）
佐竹　宏文，井上　啓史，澤田　耕治，執印　太郎

A CASE OF TRAUMATIC RUPTURE OF THE TESTIS: USEFULNESS OF MAGNETIC RESONANCE IMAGING

Hirofumi SATAKE, Keiji INOUE, Kohji SAWADA and Taro SHUIN
From the Department of Urology, Kochi Medical School

Traumatic rupture of the testis is rare because of the protection afforded by surrounding structures. Moreover, it is difficult to accurately diagnose preoperatively. A 17-year-old man was referred to our department with the complaint of painful swelling of the left testis after being hit by a basketball. Although ultrasonography and computed tomography did not reveal the rupture of the tunica albuginea, we preoperatively diagnosed the rupture of the left testis by magnetic resonance imaging (MRI). We repaired the tunica albuginea and preserved the left testis.

In this report, the advantages of MRI for preoperative diagnosis of traumatic rupture of the testis are discussed. In addition, previous cases with traumatic rupture of the testis in the Japanese literature are also reviewed.

(Acta Urol. Jpn. **47**: 341–343, 2001)

Key words: Testicular rupture, Trauma, Tunica albuginea, MRI

緒　　言

精巣は球形で可動性に富み，かつ強靭な白膜に包まれているため，精巣白膜の断裂，すなわち精巣破裂に至ることは稀であったが，交通事故やスポーツ外傷の増加に伴い，その報告症例も増加傾向にある．さらにその診断には現病歴，診察時現症を除き，他覚的検査としては超音波検査のみが有用とされている．しかし今回，われわれは外傷性精巣破裂を MRI (magnetic resonance imaging) にて診断し得た1例を経験したので文献的考察を加えて報告する．

症　　例

患者：17歳，男性，学生

主訴：左陰嚢有痛性腫脹

既往歴：特記事項なし

現病歴：2000年4月30日，バスケットボールの練習中に左陰嚢部を強打し激痛を自覚したが放置．その後左陰嚢の有痛性の腫脹を認め，症状持続するため，5月1日近医を受診し，超音波検査にて左精巣破裂が疑われ，同日精査・加療目的に当科に紹介となった．

入院時現症：胸腹部には理学的異常所見を認めなかった．左陰嚢部は約2倍に腫脹し，軽度発赤を認めた．触診上，圧痛は著明で，硬度は弾性軟で，精巣と精巣上体との境界は腫脹のため不明瞭であった．

入院時検査所見：CRP 0.0 mg/dl，WBC 6,300/mm^3 と炎症所見を認めなかったが，CPK 422 IU/L，LDH 440 IU/L，T-Bil 1.4 mg/dl と上昇していた．尿検査は異常なかった．

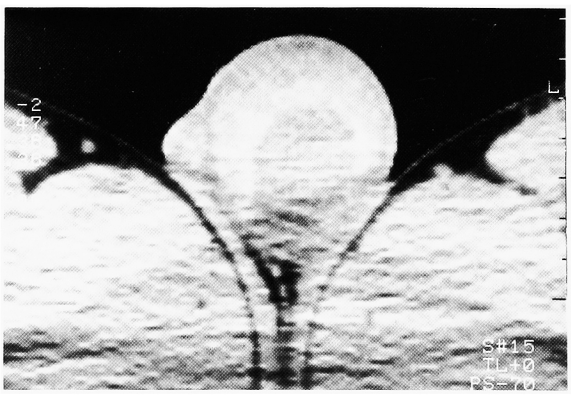

Fig. 1. Computed tomography shows the left scrotal hematoma and no appearance of a rupture of the tunica albuginea.

画像所見：超音波検査では血腫を認めたが，明らかな白膜断裂所見を指摘できなかった．CT (Fig. 1) でも同様に血腫を認める以外，明らかな白膜断裂所見を指摘できなかった．しかし，MRI (Fig. 2A, 2B) では，左精巣の腹側下面に白膜の不整像が明らかであり，また同部から外腔へ膨隆性変化も認め，精巣破裂およびそれに伴う精巣内容物脱出と考えられた．対側精巣は異常所見を認めなかった．

手術所見：以上の所見より外傷性の左精巣破裂と診

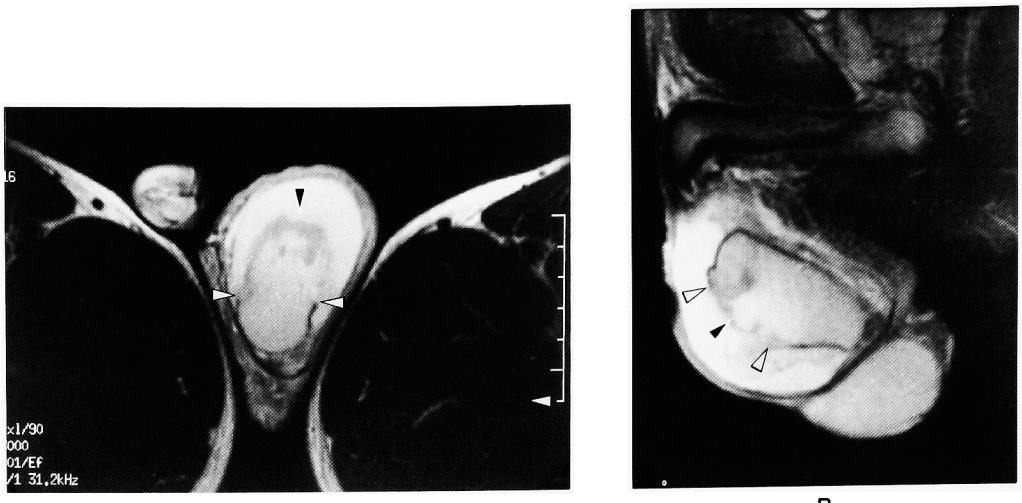

Fig. 2A, B. T2-weighted magnetic resonance imaging shows a rupture of the tunica albuginea (▽). The testicular tissue seemed to be prolapsed (▼).

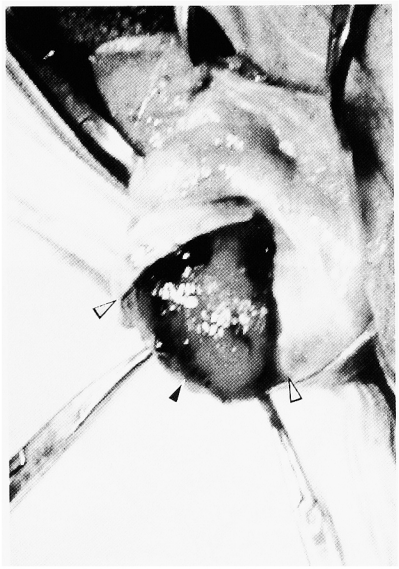

Fig. 3. Gross appearance of a rupture of the tunica albuginea (▽). The testicular tissue was prolapsed (▼).

断し，緊急に精巣白膜修復術を施行した．全身麻酔下に左陰嚢皮膚に切開を加え，精巣鞘膜を開くと大量の凝血塊を認めた．この凝血塊を除去したところ，精巣は中央部で短軸方向に白膜が半分以上断裂し，精巣実質が一部脱出し，血腫と壊死も伴っていた (Fig. 3)．血腫と壊死組織を切除し，白膜断裂部分を 3-0 吸収性縫合糸にて縫合した．

術後経過は良好で，術後 8 日目に退院した．現在術後 1 カ月経過したが，左陰嚢の腫脹，萎縮など認めていない．また術後の抗精子抗体は陰性である．

考　　察

精巣破裂は比較的稀であり，本邦では折笠[1]が1964年に35例を集計報告した後，林[2]，行徳[3]，鎌田ら[4]の報告を付け加え，1989年に辻野ら[5]が，119例を集計報告しているが，それ以降は本邦では報告を見ない．

辻野ら[5]によると，受傷年齢は20歳代が55例 (47.0%) と最も多く，ついで10歳代22例 (18.8%)，30歳代 (17.9%) となっており，また受傷原因としては，自験例と同様に，本邦では最もスポーツが多く，ついで交通事故となっており，欧米と異なり刺傷や銃創によるものはきわめて稀であると報告している．

精巣破裂の発生要因としては，Wesson[6] や山本ら[7]が 50～60 kg の圧力が必要であるとし，McCrea[8] はこのような外力が上方あるいは斜め上方に加わり恥骨や大腿骨に睾丸が押しつけられたときに起こりやすいと述べている．自験例でもバスケットボール練習中に転倒し，精巣が恥骨もしくは大腿骨に強く押しつけられて発生したと考えられる．

一般的な症状としては，陰嚢部の腫瘍と疼痛，皮下出血などがあげられるが，外傷時のショック症状を呈した症例も報告されている．鑑別疾患として外傷性陰嚢水腫，精巣捻転症，精巣腫瘍，精巣上体炎などがあげられるが，十分な現病歴の把握が術前診断に必要と考えられる．しかし，外傷の既往があるにもかかわらず，術前に精巣破裂の確定診断を下すことは困難で，大部分の症例において外科的手術によって初めて診断されている．

補助的診断として，これまで超音波検査，CT が施行された症例が多いが，実際，これらの検査で白膜の不整像や断裂所見が明瞭に認められる場合は少ない．自験例でも同様に超音波検査，CT を施行したが，確定診断には至らず，MRI にて白膜の断裂と精巣実質の脱出像を認め，精巣破裂と診断し得た．MRI では，陰嚢内構造いわゆる精巣，精巣上体，また白膜までも鮮明に描出可能であり，前述した鑑別疾患の診断

にも同様に有用であると考えられる．今まで精巣破裂にMRIが有用であるという報告はなく，われわれは超音波検査，CTともに有用な情報を提供してくれ，また後述する治療指針を早期に決定するという意味でも有用な検査と考えている．

本症の治療としては，非観血的治療と手術療法があり，さらに後者は精巣温存治療（白膜修復術・精巣部分切除術）と精巣摘除術に分けられる．最近では，受傷が若い年代に多いので，早期に切開し精巣破裂の確認と温存手術が大切であるという見解もある一方で，明らかな破裂や開放性損傷以外は受傷後2～3日間は経過観察した上で治療方針を決めるべきだという見解もある．杉田ら[9]の報告によると，受傷後の期間と治療法との関係について67症例について検討しているが，受傷後3日以内に手術を施行した35例では精巣摘除術18例，温存手術17例とほぼ同率であるが，受傷後4日目以降の手術例では32例中26例が精巣摘除術を受け，温存手術は6例にすぎなかったと報告している．ゆえに，精巣破裂が疑われる場合は早期に手術を施行し，できるだけ精巣を保存的に治療することが望ましいと考えられる．

温存手術をした場合は，腫瘍発生例および乏精子症の報告もあり，患側精巣の機能評価など術後の十分な経過観察が必要である．

結　　語

外傷性精巣破裂に対して，白膜修復術を施行した1例を報告した．本症例では，術前診断としてMRIが有用であった．

文　　献

1) 折笠精一：睾丸破裂の1例．臨床皮泌誌 **18**：875-878，1964
2) 林威三雄，城野逸夫，奥村秀弘，ほか：睾丸皮下破裂の2例．臨床皮泌誌 **20**：623-627，1966
3) 行徳公昭：睾丸破裂の1例．皮膚と泌尿 **30**：880-882，1968
4) 鎌田日出雄，小浜常昭：睾丸破裂の2例．泌尿紀要 **29**：701-706，1983
5) 辻野　進，平田　亨，清水弘文，ほか：睾丸破裂の2例．泌尿紀要 **35**：1079-1082，1989
6) Wesson MB：Traumatism of the testicle：report of a case of traumatic rupture of a solitary testicle. Urol Cut Rev **50**：16-19，1946
7) 山本恵次郎，世耕政隆：睾丸破裂の1例．日大医誌 **11**：775-777，1952
8) McCrea LE：Rupture of testicle. J Urol **65**：270-273，1951
9) 杉田　治，松本　茂，大橋洋三，ほか．睾丸破裂の1例．西日泌尿 **48**：839-842，1986

(Received on July 26, 2000)
(Accepted on November 4, 2000)