# 膀胱に穿通したカテーテルによりドレナージしえた化膿性尿膜管嚢胞の1例

都志見病院泌尿器科（部長：石津和彦）
石　津　和　彦

山口大学医学部泌尿器科学教室（主任：内藤克輔教授）
内　藤　克　輔

# A CASE OF INFECTED URACHAL CYST SUCCESSFULLY DRAINED BY A CATHETER PERFORATING THE BLADDER

Kazuhiko Ishizu
*From the Department of Urology, Tsushimi Hospital*
Katsusuke Naito
*From the Department of Urology, Yamaguchi University School of Medicine*

A 42-year-old man complained of lower abdominal pain. Computed tomographic scan and magnetic resonance imaging revealed an infected urachal cyst. A drainage catheter, which had multiple holes over a 10 cm length from the catheter tip, was placed in the urachal cyst. The catheter was inserted from the subumbilicus region and the catheter tip was intended to be situated at the caudal end of the urachal cyst. However, the catheter tip accidentally perforated the bladder and urine flowed out of the bladder through the catheter. Because the urine diluted and washed out the pus in the urachal cyst, the infected urachal cyst was successfully drained. Percutaneous drainage and antibiotics allowed resolution of the inflammatory process. On the twenty-third day after catheter placement, excision of the urachal cyst and partial cystectomy were performed with relative ease and without any complications.

(Acta Urol. Jpn. **47**: 497–499, 2001)

**Key words**: Infected urachal cyst, Percutaneous drainage

## 緒　言

化膿性尿膜管嚢胞の治療は，ドレナージおよび抗生剤投与により炎症が鎮静化した後に，二期的に尿膜管全摘除術を行うのが一般的である[1~3]　今回，われわれは膀胱に穿通した尿膜管嚢胞内留置カテーテルにより良好にドレナージしえた化膿性尿膜管嚢胞の1例を経験したので若干の文献的考察を加え報告する．

## 症　例

患者：42歳，男性

主訴：下腹部痛

既往歴：41歳から糖尿病のために内服治療を受けていた．

家族歴：特記事項なし

現病歴：1999年5月15日から下腹部痛が出現し，5月18日に当院外科を受診した．腹部超音波断層法にて，腹部正中部に，臍から膀胱頂部にわたる嚢胞状腫瘤が認められ，尿膜管嚢胞の疑いにて当科紹介となった．CT scan にて，臍から膀胱頂部にわたる嚢胞状腫瘤を認めた．腫瘤内部の CT 値は 22.5 Hounsfield で，造影剤でエンハンスされなかった．腫瘤壁は厚く，造影剤で高度にエンハンスされた．腫瘤内部の CT 値高値，末梢血白血球増多（9,790/μl）および CRP 上昇（1.7 mg/dl）から化膿性尿膜管嚢胞が疑われた．試験穿刺を勧めたが拒否されたため，抗菌剤を投与した．しかし，下腹部痛は次第に増強し，5月26日入院となった．

入院時現症：下腹部正中部は軽度膨隆し，同部には圧痛および皮膚の発赤を認めた．体温 37.2°C.

入院時検査成績：血液一般検査：WBC 8,140/μl, CRP 10.2 mg/dl, FBS 277 mg/dl, HbA lc 7.2%. 尿検査：pH 6.5, 蛋白（−），糖（4+），潜血（−）．尿沈渣にて異常を認めなかった．尿細胞診：class I.

腹部 MRI：矢状断像で臍から膀胱頂部にわたる嚢胞状腫瘤を認めた．腫瘤は T1 強調画像では低信号を，T2 強調画像では高信号を呈した．T1 強調画像では腫瘤は，膀胱内の尿と比較して高信号を示した（Fig. 1）．

以上の所見から化膿性尿膜管嚢胞を疑い，5月26

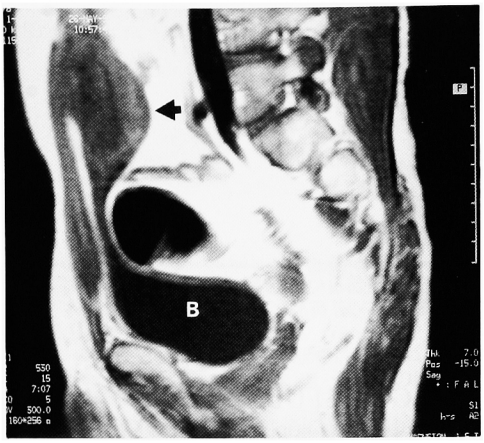


Fig. 1. Sagittal T1 weighted MRI shows a mass (arrow) with low signal intensity between the dome of the bladder (B) and the umbilicus.

日，超音波ガイド下に腫瘤を18ゲージ超音波対応針で試験穿刺した．穿刺針から膿が吸引されたため化膿性尿膜管嚢胞と確定診断した．筋膜ダイレーターで穿刺孔を拡張した後に，クリエートメディック社製 12 Fr 内瘻用カテーテルを留置した．同カテーテルは，先穴に加え，先端 1 cm から 10 cm までにわたり 1 cm 間隔で計10個の側孔を有する．カテーテルは臍直下から刺入し，カテーテル先端穴は尿膜管嚢胞尾側端に，カテーテル最中枢側の側孔は尿膜管嚢胞頭側端に位置するようにカテーテルを留置した．なお，以上の操作は，尿道カテーテル留置後に施行した．ドレナージカテーテルから膿が 50 ml 吸引された．膿の細菌培養は陰性であった．

抗生剤投与および 1,600 Kcal/日の食事制限を開始した．翌日，尿道カテーテルを抜去した後に，ドレナージカテーテルから尿が流出するようになった．ドレナージカテーテルを閉鎖して施行した DIP では上部尿路および膀胱に異常は認められなかった．ドレナージカテーテルの閉鎖を解除すると，ドレナージカテーテルから尿が流出すると共に，尿膜管嚢胞が淡く造影された (Fig. 2)．膀胱鏡検査では，膀胱頂部に穿通するカテーテルおよびカテーテル周囲 1 cm にわたる水疱性浮腫を認めた．

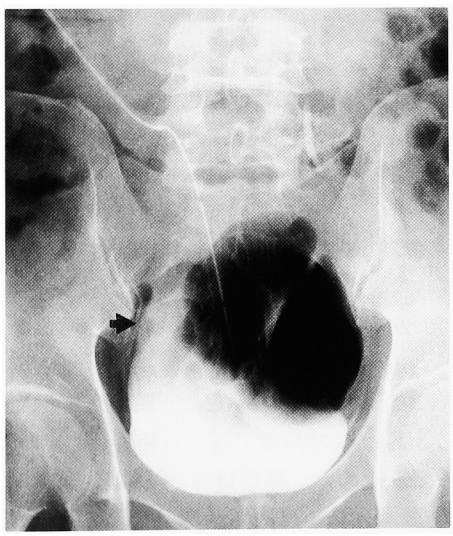

Fig. 2. Contrast medium flowed into the urachal cyst (arrow) from the bladder through the catheter after the catheter clamped during DIP was released.

以上の所見から尿膜管嚢胞内に留置したドレナージカテーテルが膀胱に穿通したと診断した．カテーテルを通じ尿膜管嚢胞へ流入する尿が内腔を洗浄することを期待し，カテーテルの位置は敢えて変更しなかった．抗生剤投与および経皮的ドレナージにより炎症の鎮静化が得られた6月16日に，膀胱頂部の膀胱部分切除を含む尿膜管嚢胞摘除術を施行した．なお，術前にドレナージカテーテルは閉塞することなく，尿膜管嚢胞内の膿は尿と共に良好に排出された．

手術所見：下腹部正中切開にて，腹直筋を左右に分けると，横経 4 cm，前後径 2 cm，全長 9 cm の尿膜管嚢胞を認めた．尿膜管嚢胞頭側部 2 cm は，腹直筋後鞘，腹膜および大網の一部と強く癒着していた．癒着部は尿膜管嚢胞と一塊にして切除した．他の部分では尿膜管嚢胞と周囲組織の癒着は軽度で，容易に剝離し得た．膀胱に小切開を加え，穿通したカテーテル周囲の膀胱を尿膜管嚢胞と一塊にして切除した．尿膜管嚢胞頭側部は臍下 1 cm の開存先端部まで摘出し，臍は温存した．尿膜管嚢胞は尾側では膀胱頂部との接合部まで開存していた．カテーテルは，尿膜管と膀胱頂部の接合部において，尿膜管嚢胞内腔から直接に膀胱内腔へ貫通していた．

病理組織学的所見：尿膜管壁は著明な炎症細胞の浸潤を認めた．尿膜管内腔の上皮はほとんど消失しており，悪性腫瘍を示唆する所見はみられなかった．

術後経過：術後経過良好で，手術から15カ月を経た現在，再発の徴候を認めない．

## 考　　察

化膿性尿膜管嚢胞は，ドレナージだけでは約30％の症例が再発する[1]　加えて，残存した尿膜管嚢胞から腺癌が発生する可能性があるため，化膿性尿膜管嚢胞の治療としては膀胱頂部の膀胱部分切除を含む尿膜管全摘除術が勧められている[1]　尿膜管全摘除術は，抗生物質が発達した現在，一期的に行っても十分である[4]という意見もあるが，切開またはカテーテル留置によりドレナージし，炎症が鎮静化した後に，二期的に行うのが一般的である[2,3]

二期的手術が一期的手術より推奨される理由として以下の 4 点が挙げられる．1) 即座にドレナージを行うことにより，一期的手術を待機している間に敗血症

や腹腔内穿孔による腹膜炎が生じることを回避できる[5] 2) 化膿性尿膜管嚢胞を門戸に敗血症が既に生じている症例では，ドレナージおよび抗生剤投与により全身状態の改善が得られた後に二期的手術は行うことができる[6]．3) 嚢胞内に細菌が充満している状態で一期的手術を施行した場合，外科的操作により細菌を播種し，敗血症，腹膜炎あるいは創感染症を引き起こす可能性がある[2,7] 4) 炎症が生じている状態で，一期的手術を行うと，広範囲の腹壁の切除が必要となり，腹壁の広範囲の欠損が生じることになるのに対して，ドレナージにより炎症が鎮静化した状態での二期的手術では切除範囲を最小限にすることが可能である[3] 本症例でも，経皮的ドレナージおよび抗生剤投与により炎症が鎮静化していたため，切除手術は，合併症もなく，比較的容易に施行しえた．

化膿性尿膜管嚢胞はドレナージを続けることにより内腔は両側盲端な管腔状に収縮すると予測される．尿膜管嚢胞先端部へのドレーン挿入が不十分な場合に，尿膜管嚢胞中間部が収縮により閉鎖すると，先端部はドレナージ困難となり，蓄膿が持続する可能性もあると推測される．そのため，カテーテル先端は尿膜管嚢胞尾側端に，カテーテル最中枢側の側孔は尿膜管嚢胞頭側端になるようにカテーテルを留置した．加えて，管腔状に収縮した尿膜管嚢胞が全長にわたりドレナージされることを目的として，先端から長い範囲にわたり多数の側孔を有する内瘻用カテーテルを使用した．

本症例では，カテーテル留置前に検尿で白血球が認められなかったため，留置前には尿膜管嚢胞と膀胱の間に交通は存在しなかったと考えられる．尿膜管嚢胞は尾側では膀胱頂部との接合部まで開存し，膀胱壁が炎症により脆弱化していたのに加え，カテーテル先端は尿膜管嚢胞尾側端になるようにカテーテル留置を試みたため，偶然にもカテーテル先端が膀胱へ容易に穿通したと推定される．なお，われわれが検索したかぎりでは，本症例は化膿性尿膜管嚢胞に留置したカテーテルが膀胱に穿通した初めての症例であった．カテーテル先端が膀胱に穿通したことにより，膀胱から尿がカテーテルを通じ流出するようになった．通常，カテーテルがドレナージすべき腔を貫通してしまうことは好ましいことではないが，本症例ではカテーテルを通過する尿が粘性の高い膿や嚢胞内の debris[8] を希釈し，カテーテル閉塞を防止すること，およびカテーテル側孔を通じて尿膜管嚢胞内へ流入した尿が尿膜管内腔を洗浄することを期待し，カテーテルの位置は敢えて変更しなかった．留置したカテーテルは 12 Fr と比較的細かったが，カテーテルは閉塞することなく，尿膜管嚢胞は良好にドレナージされた．加えて，膀胱頂部から突出したカテーテルは，尿膜管摘除時に尿膜管と膀胱頂部の連続部を示唆し，膀胱部分切除の範囲を決定するのに有用であった．

## 結　　語

尿膜管嚢胞を通じ膀胱に穿通したカテーテルにより良好にドレナージしえた化膿性尿膜管嚢胞の 1 例を経験したので若干の文献的考察を加え報告した．

## 文　　献


1) Belchert-Toft M and Nielson OV: Congenital patient urachus and acquire variant. Acta Chir Scand **137**: 807-817, 1971
2) Minevich E, Wacksman J, Lewis AG, et al.: The infected urachal cyst: primary excision versus a staged approach. J Urol **157**: 1869-1872, 1997
3) 伊藤敬一，頼母木洋，長谷川親太郎：臍からのドレナージにより待機手術が可能となった尿膜管膿瘍の 1 例．泌尿紀要 **43**：367-369, 1997
4) Newann BM, Karp MP, Jewett TC, et al.: Advances in the management of infected urachal cysts. J Pediatr Surg **21**: 1051-1054, 1986
5) Spataro RF, Davis RS, McLachlan MSF, et al.: Urachal abnormalities in the adult. Radiology **149**: 659-663, 1983
6) MacMillan RW, Schllinger JN and Santulli TV: Pyourachus: an unusual surgical problem. J Pediatr Surg **8**: 387-389, 1973
7) 生駒文彦，島田憲次，藪元秀典：尿膜管の先天性疾患．新臨床泌尿器科全書，第 3 巻 B．市川篤二，落合京一郎，高安久雄編．第 1 版，pp 33-36，金原出版，東京，1986
8) 石津和彦，山口史朗，内藤克輔　マレコカテーテルを用いた経皮的ドレナージにより治療しえた多房性後腹膜膿瘍の 1 例．泌尿紀要 **45**：103-105, 1999


(Received on November 21, 2000
Accepted on January 26, 2001)