

精巣悪性リンパ腫の2例

聖マリアンナ医科大学泌尿器科学教室 (主任: 岩本晃明教授)

馬場 克幸, 矢島 通孝, 岩本 晃明

坂戸中央病院泌尿器科 (部長: 皆川信彦)

皆 川 信 彦

聖マリアンナ医科大学病理学教室 (主任: 田所 衛教授)

風 間 暁 男

TESTICULAR MALIGNANT LYMPHOMA: REPORT OF TWO CASES

Katsuyuki BABA, Michitaka YAJIMA and Teruaki IWAMOTO

From the Department of Urology, St. Marianna University School of Medicine

Nobuhiko MINAGAWA

From the Department of Urology, Sakadochuou Hospital

Akeo KAZAMA

From the Department of Pathology, St. Marianna University School of Medicine

One patient was a 79-year-old man, who exhibited right scrotal swelling and the other patient was a 73-year-old man, who exhibited left scrotal swelling. Both patients received high orchiectomy under the diagnosis of testicular tumor and the histopathological diagnosis in both patients was non-Hodgkin's lymphoma. Case 1 was diffuse, medium-sized B cell type, and case 2 was diffuse, mixed B cell type. Several examinations revealed no apparent additional involvement. Neither patient received any adjuvant chemotherapy nor postoperative irradiation. In case 1, for a period of 4 years following high orchiectomy, the patient has been doing well. In case 2, 2 years and 6 months postoperatively, para-aortic lymph node swelling occurred, and chemotherapy was initiated with THP-COP but the patient died at 3 years and 3 months after high orchiectomy.

(Acta Urol. Jpn. 47 : 605-607, 2001)

Key words: Malignant lymphoma, Testicular tumor

緒 言

精巣原発の悪性リンパ腫は比較的稀であり, 精巣腫瘍の数%を占めるにすぎない. 今回われわれは, 精巣悪性リンパ腫の2例を経験したので文献的考察を加え報告する.

症 例

症例 1

患者: 79歳, 男性

主訴: 右精巣無痛性腫脹

家族歴 既往歴: 特記すべきことなし

現病歴: 受診1週間前に上記主訴に気づき, しばらく様子を見ていたが, 改善しないため1995年3月25日, 坂戸中央病院外来受診. 右精巣腫脹および精巣内に3~4個の大豆大腫瘤を認めた. 超音波検査にて右精巣内に直径約1cmのhypoechoic lesionを数個認めた. 右精巣腫瘍が疑われたが患者はdrop outし

た. 1995年11月15日再受診, 右精巣はさらに増大し疼痛も伴い, また右精索の腫脹も認められた. 右精巣腫瘍疑いにて即日入院となった.

入院時現症: 身長165cm, 体重60kg, 栄養中等度, 胸腹部異常なし. 表在リンパ節触知せず. 右精巣は上記の所見であり, 左精巣には異常を認めなかった.

検査所見: 血算, 生化学検査にて異常を認めず. AFP, β -hCGも正常範囲であった. 画像所見では転移を認めず, 右精巣腫瘍と診断, 1995年11月20日, 右高位精巣摘除術を施行した. 右精巣は腫瘍におきかえられており, 断面は均一充実性で黄白色を呈していた.

病理結果: 病理診断はLymphoma study group (LSG)分類上diffuse lymphoma, medium sized cell typeでB cell由来のnon-Hodgkin malignant lymphoma (NHL)であった.

悪性リンパ腫のAnn Arbor分類では, stage IEと

診断された。

術後経過：術後経過は良好で、患者は退院を希望したため後療法を施行せず3月25日退院、現在外来で経過観察中である。術後4年経過した現在、再発の徴候は認めていない。

症例 2

患者：73歳，男性

主訴：左精巣無痛性腫脹

家族歴 既往歴：特記すべきことなし

現病歴：受診1週間前に上記主訴に気づき、1995年11月2日、聖マリアンナ医科大学附属病院泌尿器科外来受診、左精巣腫瘍疑いにて即日入院となった。

入院時現症：身長165 cm，体重60 kg，栄養中等度，胸腹部異常なし。表在リンパ節触知せず 左精巣は硬く，無痛性腫大を呈していた。他に異常は認めなかった。

検査所見：血算，生化学検査にて異常を認めず，AFP， β -hCGも正常範囲であった。画像所見では転移を認めず，1995年11月9日，右高位精巣摘除術を施行した。左精巣内に2.8×2.5×1.7 cmの腫瘍を認め

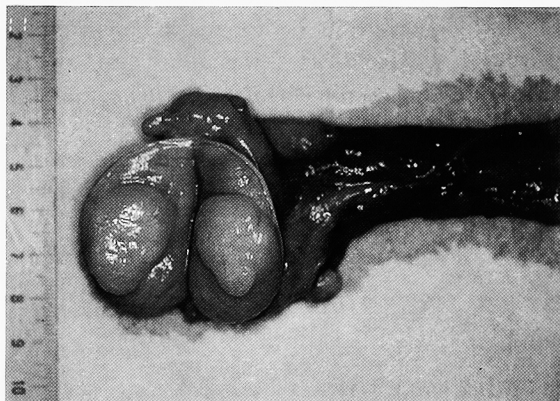


Fig. 1. High orchiectomy specimen reveals a yellowish white 2.8×2.5 cm round smooth tumor in the testis (Case 2).

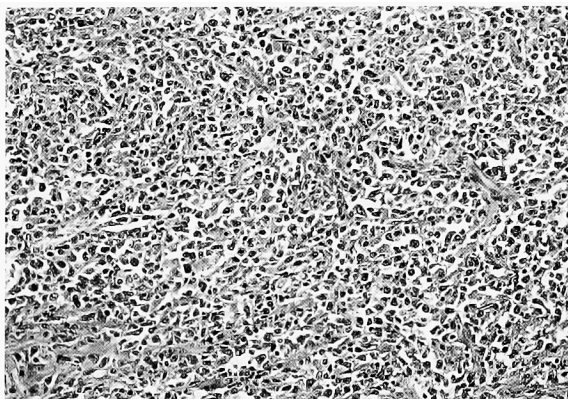


Fig. 2A. Microscopic findings of the resected testicular tumor. Diffuse infiltration of medium-sized atypical lymphoid cells are identified (×200) (Case 2).

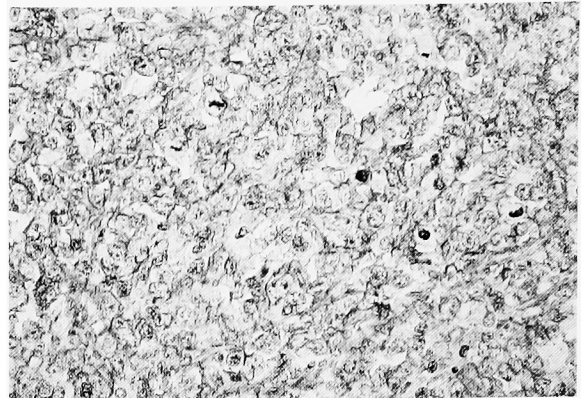


Fig. 2B. Positive immunoreactivity of the tumor cells for L26 staining is indicating the tumor of B cell origin (×400) (Case 2).

肉眼的には明らかな白膜，精巣上体への浸潤は認めなかった。腫瘍断面は均一充実性で黄白色を呈していた (Fig. 1)。

病理結果：病理診断はLSG分類上diffuse lymphoma, mixed cell typeでB cell由来のNHLであった (Fig. 2)。また，腫瘍の精巣上体への直接浸潤を認めた。

術後経過：Ann Arbor分類のstage IEと診断されたが，経過は良好で，患者の希望により後療法を施行せず11月25日退院，外来で経過観察をしていた。術後2年6カ月後の1998年5月感冒様症状に伴い右頸部リンパ節の腫脹を認め，また腹部CTにて旁大動脈リンパ節の腫脹を認めたため，精巣悪性リンパ腫の再発転移と診断，即日入院となった。

入院後経過：入院後40°C台の高熱が続き，胃部不快感が出現した。上部消化管内視鏡を施行したところ胃に悪性リンパ腫の転移を認め，また，骨髓穿刺においても転移を認めた。7月から化学療法としてpirarubicin, cyclophosphamide, vincristine, prednisoloneを用いたTHP-COP療法を2コース施行し，旁大動脈リンパ節の縮小は認めたものの，その後全身衰弱をきたし，肺炎，MRSA septic shockを併発，術後3年3カ月目の1999年2月12日死亡した。

考 察

悪性リンパ腫の節外性の中で，精巣原発の頻度は1%以下といわれ¹⁾，精巣腫瘍のうちで，悪性リンパ腫の占める割合は約5%程度と報告されている^{2,3)}。好発年齢は60歳以上の高齢者で，本症例2例も60歳以上であった。また，精巣悪性リンパ腫は，両側発生が約20～40%と多いと報告されている⁴⁾。精巣における悪性リンパ腫の発生原因は，明らかでない。精巣には本来リンパ装置は存在しないことから，感染などによる炎症をきっかけとして生じることが推測されている

が, 今回の2症例も含め, 明らかな感染の既往はなく, 発生原因は不明である.

NHL の分類は, 欧米では国際分類 (working formulation: WF) が広く用いられているが, 本邦では腫瘍細胞の増殖様式や核の大きさ, 形態的特徴に分類した LSG 分類が多く用いられている.

治療法は, 高位精巣摘除術後に節性リンパ腫同様に放射線治療や化学療法が施行される. 一般に stage I, II では放射線治療, stage III, IV では化学療法が推奨されている. しかし, stage II 以下の場合でも化学療法が選択されることもある. 化学療法は多剤併用で骨髄抑制を防止するための間欠投与方法が一般的で, vincristine, cyclophosphamide, mercaptopurine, prednisolone を用いた VEMP 療法, cyclophosphamide, doxorubicin, vincristine, prednisolone を用いた CHOP 療法, 前述の THP-COP 療法, doxorubicin, cyclophosphamide, vincristine, bleomycin, prednisolone を用いた BACOP 療法などが施行されている. 治療効果の指標としては, LDH, $\beta 2$ ミクログロブリン, IL-2 レセプター抗体, CD4/8 比などが有用であるといわれている. また, 画像での経過観察には Ga シンチが有用であり, リンパ管造影との診断一致率は85%と報告されている⁵⁾

予後に関しては, 他の節外性リンパ腫に比較して予後不良とされ^{6,7)}, 50~70%の症例は2年以内と早期に死亡している. LSG 分類では大きく濾胞性とびまん性に分けられるが, びまん性の方が予後が悪く, T cell type はさらに予後不良とされている. 他に予後不良因子としてはリンパ節病変が3カ所以上あること, 最大径 10 cm 以上の bulky mass が存在すること, 年齢が60歳以上であること, LDH が500 IU/l 以上の高値であることが一般に知られている. 本症例では2例ともびまん性で年齢が60歳以上という点で予後不良因子が存在していた. 幸い1例目は再発もなく経過良好であるが, adjuvant therapy を施行しなかった2例目は術後3年3カ月で不幸な転帰をきたした. Zietman ら⁸⁾は, stage IE の精巣悪性リンパ腫の検討で, adjuvant chemotherapy の施行により, 5年無病率を高めたと報告, 本邦でも伊藤⁴⁾, 笠井ら⁹⁾もその有効性を報告している.

以上より, 精巣原発悪性リンパ腫は再発の可能性が比較的高く, たとえ病変が精巣に限局し, 高齢であっても adjuvant chemotherapy の施行が望ましいと考えた.

結 語

精巣悪性リンパ腫の2例を若干の文献的考察を加え報告した. 精巣悪性リンパ腫は一般に予後不良でかつ高齢者が多いが, 全身状態が許すかぎり, 術後通常の悪性リンパ腫に準じた adjuvant chemotherapy を施行すべきであると考えた.

文 献

- 1) 長田恵弘, 河村信夫, 白井幸男, ほか: 原発性精巣悪性リンパ腫の1例. 泌尿器外科 **10**: 1299-1302, 1997
- 2) Doll CD and Weiss RB: Malignant lymphoma of the testis. *Am J Med* **81**: 515-524, 1986
- 3) 鈴木和浩, 小沢雅史, 中里晴樹, ほか: 精巣腫瘍78例の臨床的検討. 泌尿紀要 **41**: 197-203, 1995
- 4) 伊藤秀明, 布施春樹, 平野章治, ほか: 精巣原発悪性リンパ腫の2例. 泌尿紀要 **43**: 599-603, 1997
- 5) Cabanillas F, Zornoza J, Hainie TP, et al.: Comparison of lymphangiography and Gallium scans in the non-Hodgkin's lymphoma. *Cancer* **39**: 85-88, 1977
- 6) Paladugu RR, Bearman RM and Rappaport H: Malignant lymphoma with primary manifestation in the gonad: a clinicopathologic study of 38 patients. *Cancer* **45**: 561-571, 1980
- 7) Turner RR, Colby TV and Mackintosh FR: Testicular lymphomas: a clinicopathologic study of 35 cases. *Cancer* **48**: 2095-2102, 1981
- 8) Zietman AL, Coen JJ, Ferry JA, et al.: The management and outcome of stage IAE non-Hodgkin's lymphoma of the testis. *J Urol* **155**: 943-946, 1996
- 9) 笠井利則, 守山和道, 辻 雅士, ほか: 異時性両側精巣原発悪性リンパ腫の1例. 日泌尿会誌 **91**: 526-529, 2000

(Received on September 21, 2000)
(Accepted on March 4, 2001)