

## 腸閉塞を繰り返した尿膜管黄色肉芽腫の1例

厚生連屋島総合病院泌尿器科 (部長 : 福川徳三)

笠井 利則, 三宅 範明, 福川 徳三

香川県立医療短期大学臨床検査学科

平 川 栄 一 郎

A CASE OF URACHAL XANTHOGRANULOMA CAUSING  
RECURRENT INTESTINAL OBSTRUCTION

Toshinori KASAI, Noriaki MIYAKE and Tokuzo FUKUKAWA

*From the Department of Urology, Yashima General Hospital*

Eiichiro HIRAKAWA

*From the Department of Medical Technology, Kagawa Prefectural Collage of Health Sciences*

A 68-year-old male was admitted to our hospital with the chief complaints of lower abdominal pain and fever. There was a tender mass palpable in the lower abdomen. Plain abdominal X-ray film revealed multiple air-fluid levels with dilated small bowel loops, suggesting intestinal obstruction. Abdominal ultrasonography, computed tomography and magnetic resonance imaging revealed a solid mass extending from umbilicus to the bladder dome beneath the rectal muscle. There was normal mucosa of the bladder by cystoscopic examination. A urachal tumor was clinically suspected and en bloc removal of the mass, the remaining urachus, umbilicus, omentum and bladder dome was performed. The histological diagnosis was urachal xanthogranuloma. The patient has remained in good health without any recurrence for 6 months since the surgery. We discuss urachal xanthogranuloma in the literature.

(Acta Urol. Jpn. 47 : 587-590, 2001)

**Key words:** Ileus, Urachus, Xanthogranuloma

## 緒 言

泌尿器科領域では黄色肉芽腫は腎を含め後腹膜に好発し、膀胱 膀胱周囲に発生するのは稀である。今回われわれは腸閉塞を繰り返し、悪性腫瘍と鑑別が困難であった尿膜管黄色肉芽腫の1例を経験したので文献的考察を加えて報告する。

## 症 例

患者 : 68歳, 男性

主訴 : 下腹部痛, 発熱

既往歴 : 約40年前, 虫垂炎にて手術

家族歴 : 特記すべきことなし

現病歴 : 2000年6月9日, 下腹部痛, 発熱を主訴に当院内科を受診。腸閉塞の診断にて入院となり, 保存的治療が施行された。臍下部に圧痛を伴う腫瘤を触知し, 画像検査で3.0×2.5 cmの充実性腫瘤を認め小腸, 膀胱との境界が不明瞭であった。腸閉塞症状は改善し, 腫瘤も縮小傾向を認めたため炎症性腫瘤と診断し嚴重に経過観察を行っていた。8月25日, 再び腸閉塞症状が出現し, 精査加療目的で当科に紹介された。

入院時現症 : 身長 152 cm, 体重 48 kg, 血圧 102/64 mmHg, 脈拍78/分, 整, 体温 37.4°C。胸部には異常所見を認めず, 臍下部に圧痛を伴う鶏卵大の腫瘤を触知した。臍部には異常を認めなかった。

検査所見 : 血算, 生化学検査ではCRPが18.3 mg/dlと上昇している以外は異常所見を認めなかった。腫瘍マーカー (正常値) ; CEA 2.02 ng/ml (5.0以下), CA19-9 18.2 U/ml (37.0以下)。尿検査は正常所見であり, 尿細胞診はclass Iであった。

画像所見 : 入院時の腹部単純X線写真で, 著明な鏡面像を伴う拡張した小腸ガス像を認め腸閉塞と診断した。腹部超音波検査で臍下部正中やや右側の腹直筋直下に3.0×2.5 cmの充実性腫瘤を認め, 臍・膀胱頂部方向に索状物が連続していた。またカラードップラーでは, 拍動性の血流を認めた (Fig. 1)。腹部CTでは造影効果のある充実性腫瘤を認めた (Fig. 2)。腹部MRIでは膀胱上部に腫瘤本体を認め, 膀胱頂部, 小腸との癒着が疑われた (Fig. 3)。膀胱鏡検査では, 膀胱内には異常所見を認めなかった。

以上の検査所見より, 尿膜管の悪性腫瘍の可能性も否定できず, 9月18日, 腫瘤部を含めた臍・尿膜管切

除術および膀胱部分切除術を施行した。

手術所見：下腹部正中切開にて腹直筋を左右に分け

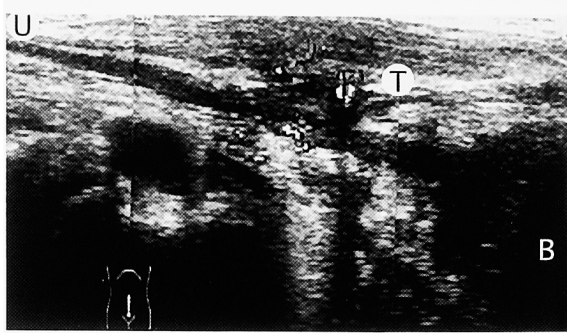


Fig. 1. Sagittal panoramic view of the trans-abdominal US revealed a 3.0×2.5 cm mass with a tubular structure extending from the umbilicus to the dome of the bladder beneath the rectal muscle. Color doppler ultrasonography showed hypervascularity areas in the mass. U: umbilicus, T: tumor, B: bladder.

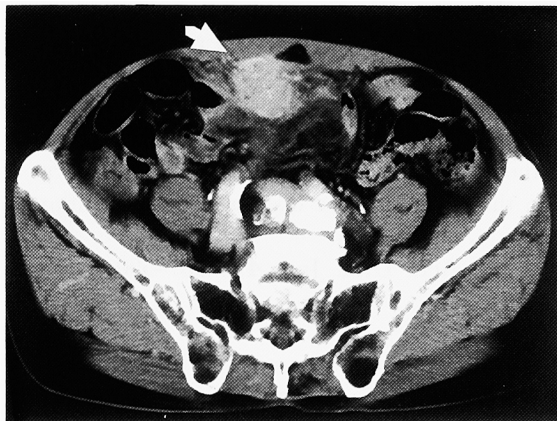


Fig. 2. CT scan revealed a solid mass beneath the rectal muscle below the umbilicus. The mass was slightly enhanced (arrow).

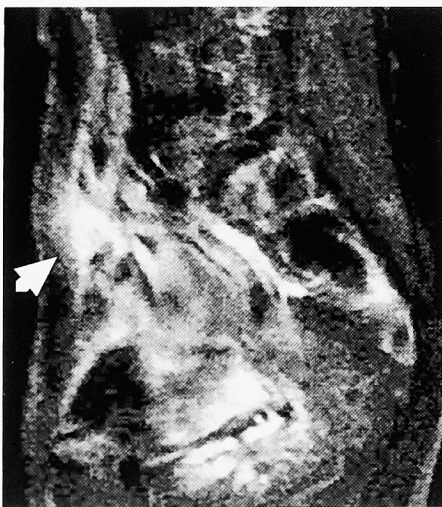

Fig. 3. Sagittal T1-weighted MRI demonstrated a high intensity mass below the umbilicus (arrow).

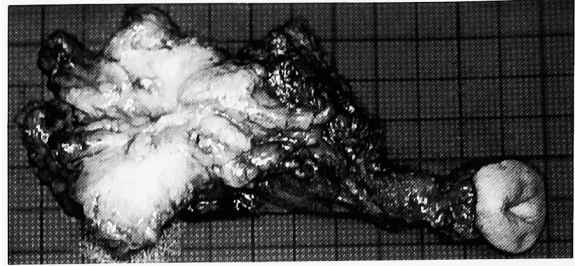


Fig. 4. Macroscopic appearance of the surgical specimen. Cut surface of sup-ravesical mass showed yellowish color, 4.0×2.0×2.0 cm in size.

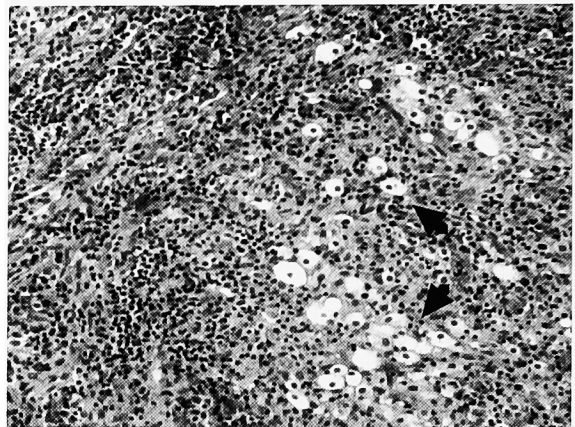


Fig. 5. Microscopic findings showed xanthogranuloma with foamy cells (arrows) and inflammatory cells (HE stain ×100).

開腹し、腫瘤部を含め臍索を遊離した。臍を切除し、膀胱側に剥離を進め膀胱頂部を部分切除し一塊に摘出した。腫瘤は腹膜、大網、空腸と一部癒着しており空腸は剥離可能であったが、腹膜、大網は腫瘤側に付着させたまま一部切除した。摘出した腫瘤の大きさは4.0×2.0×2.0 cmであり、断面は黄色調で内部に液体の貯留を認めず充実性腫瘤であった (Fig. 4)。

病理組織所見：腫瘤部には悪性所見を認めず、炎症細胞浸潤、多核巨細胞が存在し炎症性肉芽腫像を認めた。また明るい胞体を持つ泡沫細胞 (foamy cells) が集簇し、組織学的に尿膜管を確認できなかったが、臨床所見より尿膜管黄色肉芽腫と診断された (Fig. 5)。膀胱への炎症の波及は認めなかった。

術後経過：術後経過良好で自覚症状もなく、2001年3月の腹部CTで再発を認めていない。

## 考 察

黄色肉芽腫は、1935年に Oberling により後腹膜の炎症性肉芽腫の1つとして初めて報告された。肉眼上、黄色調を呈しており病理組織所見で泡沫細胞、多核巨細胞、炎症細胞浸潤などの肉芽腫性病変を特徴としている。発生機序として炎症と腫瘍の両方が考えら

れている<sup>1-9)</sup> 炎症過程における慢性の炎症性刺激による免疫応答異常(反応性組織球増生), 局所の脂質代謝障害(脂質蓄積)が考えられ, 炎症過程を経て外陰部, 陰嚢などに発生することが多いとの報告がある<sup>1,2)</sup> 一方, 未分化な幹細胞が組織球様細胞に分化し黄色腫様細胞としての形態と機能を示す組織球由来の腫瘍性病変と考えている報告もある<sup>6,7,9)</sup> 組織学的に炎症と腫瘍の鑑別は困難であり, 臨床的には腫瘍の可能性を考慮し経過観察するべきと思われる。

泌尿器科領域では黄色肉芽腫性腎盂腎炎の存在がよく知られている。その他, 後腹膜, 膀胱 膀胱周囲, 尿膜管での報告が認められる。1962年に市川ら<sup>10)</sup>が尿膜管炎症性肉芽腫(xanthogranuloma)の2例を報告し, 尿膜管腫瘍の本邦報告例を集計している。その後, われわれが調べ得たかぎり, 本邦では膀胱(特に頂部)黄色肉芽腫7例<sup>1-7)</sup>, 傍膀胱の黄色肉芽腫2例<sup>8,9)</sup>, 尿膜管黄色肉芽腫1例<sup>11)</sup>の誌上報告を認めた。それら全例で下部尿路症状を認め, 膀胱鏡で非乳頭状広基性腫瘍, 膀胱粘膜の発赤・浮腫など何らかの異常を認めている。Carrereら<sup>12)</sup>は下部尿路症状を認めず, 本例と同様の経過をとった尿膜管黄色肉芽腫性病変の症例を報告している。また化膿性尿膜管膿瘍に黄色肉芽腫性変化を認めた症例<sup>13)</sup>も散見され, 膀胱黄色肉芽腫の症例の中には, 尿膜管から炎症が波及した続発性発生の症例もあると思われる。黄色肉芽腫は疾患概念, 発生機序 部位が不明瞭であり尿膜管の上皮細胞は膀胱近傍に残存していることが多く, 組織学的に尿膜管の上皮成分を証明することは困難であり典型的な尿膜管黄色肉芽腫の報告は非常に稀である。尿膜管は, 正中臍索の一部で臍から膀胱に連続して腹横筋膜と腹膜との間に存在する。尿膜管上皮は発生学的に体腔上皮に由来し, 各種上皮細胞に分化する可能性がある。尿膜管腫瘍はほとんどが腺癌であり画像上, 悪性腫瘍と黄色肉芽腫(偽腫瘍)との鑑別は困難である。脂肪成分に富む黄色肉芽腫ではCT, MRIで腫瘍内部に脂肪組織様の信号強度を認めることが特徴とされているが, 現実的には困難なことが多い<sup>11)</sup> 経尿道的膀胱生検は有効な手段であるが, 尿膜管膿瘍に顕微鏡的に尿膜管癌を認めた報告<sup>14)</sup>もあり確定診断とはいえない。また本例のように膀胱内に病巣を認めない場合, エコーガイド下針生検は合併症, 診断の確実性などを考慮すると意義が乏しい。腺癌では手術以外の有効な治療方法がなく予後不良であり, 悪性腫瘍が疑われれば早期診断のためにも手術治療が必要であると思われる。

本例は内科初診時に, 腹部超音波検査で充実性腫瘍を認め臍・膀胱頂部方向に索状物が連続しており, 膀胱内には異常所見を認めず典型的な尿膜管黄色肉芽腫であった。臨床経過より, 化膿性尿膜管膿瘍が慢性の

炎症性刺激を受け黄色肉芽腫性変化を生じ, 膿瘍部分が消失し充実性腫瘍を呈したと思われる。炎症が腫瘍部周囲に波及し局所の腹膜炎, 空腸との癒着をきたし炎症所見, 腸閉塞症状を生じたと思われる。悪性腫瘍が存在する可能性, 腸閉塞を繰り返したことより, 腫瘍部を含めた臍 尿膜管切除術および膀胱部分切除術を施行した。本例は約40年前に虫垂炎で手術を受けた既往歴がある。術後の合併症として黄色(炎症性)肉芽腫をきたすこともあるが, 手術所見より典型的な尿膜管黄色肉芽腫であり因果関係は乏しいと思われる。しかし虫垂炎, 鼠径ヘルニアなど膀胱周囲の感染・炎症, 手術の既往がある場合には, 黄色(炎症性)肉芽腫の存在も考慮し治療方針を検討するべきである。

## 結 語

- 1) 悪性腫瘍との鑑別が困難で, 腸閉塞を繰り返した尿膜管黄色肉芽腫の1例を経験した。腫瘍の存在部位の診断に腹部超音波パノラマ像が有用であった。
- 2) 化膿性尿膜管膿瘍, 膀胱黄色肉芽腫として報告されている症例にもよく似た病態を認めるが, 本例は典型的な尿膜管黄色肉芽腫であった。
- 3) 本例は炎症性黄色肉芽腫と思われるが, 組織学的に悪性の経過をとる腫瘍性病変と鑑別が困難であり長期の経過観察が必要である。

本論文の要旨は第68回日本泌尿器科学会四国地方会において発表した。

## 文 献

- 1) 平井耕太郎, 岸田 健, 榛葉隆文, ほか: 膀胱頂部に認められた黄色肉芽腫の1例. 臨泌 53: 813-815, 1999
- 2) 芝原拓児, 木瀬英明, 金井優博, ほか: 鼠径ヘルニア術後, 膀胱に発生した黄色肉芽腫の1例. 泌尿紀要 43: 679-682, 1997
- 3) 戸田房子, 伊藤文夫, 鬼塚史朗, ほか: 膀胱頂部に発生した黄色肉芽腫の1例. 泌尿紀要 43: 875-878, 1997
- 4) 村上佳秀, 横田雅生, 藤田次郎: 膀胱黄色肉芽腫の1例. 臨泌 48: 509-511, 1994
- 5) 本城 充, 岡 聖次, 尾上謙三, ほか: 膀胱黄色肉芽腫の1例. 西日泌尿 49: 1169-1172, 1987
- 6) 村田庄平, 高橋 徹, 山本訓生, ほか: 膀胱と腸間膜にみられた黄色肉芽腫の1例. 西日泌尿 41: 1113-1116, 1979
- 7) 若月 晶, 坂口 洋, 奥田 暉, ほか: 膀胱頂部にみられた黄色肉芽腫の1例. 西日泌尿 40: 725-733, 1978
- 8) 柳 宗賢, 石井 龍, 辻 裕治, ほか: バリウムに起因した膀胱周囲肉芽腫の1例. 日泌尿会誌 78: 1609-1612, 1987
- 9) 湯下芳明, 垣本 滋, 近藤 厚, ほか: 傍膀胱黄

- 色肉芽腫 (Perivesical xanthogranuloma) の1例.  
西日泌尿 **48** : 1255-1260, 1986
- 10) 市川篤二, 西浦常雄, 熊本悦明, ほか : 尿膜管腺腫を合併せる尿膜管炎症性肉芽腫 (Xanthogranuloma) の2例. 日泌尿会誌 **53** : 34-42, 1962
- 11) 神波雅之, 実松宏巳, 東堀裕司 : 尿膜管黄色肉芽腫の1例. 臨放線 **36** : 631-634, 1991
- 12) Carrere W, Gutierrez R, Umbert B, et al. : Urachal xanthogranulomatous disease. Br J Urol **77** : 612-613, 1996
- 13) 篠藤研司, 滝川 浩, 守山和道, ほか : 化膿性尿膜管嚢胞の3例. 西日泌尿 **59** : 722-725, 1997
- 14) 時永賢治, 井上啓史, 山崎一郎, ほか : 偶然発見された尿膜管嚢胞に顕微鏡的に尿膜管癌を認めた1例. 泌尿紀要 **43** : 731-733, 1997

(Received on February 21, 2001)

(Accepted on March 26, 2001)