乳頭状膀胱癌を伴った内反型尿管移行上皮癌の1例

関東中央病院泌尿器科（部長：石坂和博）
松岡　陽*，石坂　和博，小林　剛*
町田　竜也，岡　薫

TRANSITIONAL CELL CARCINOMA OF THE URETER WITH INVERTED PROLIFERATION ACCOMPANIED WITH PAPILLARY BLADDER TUMOR: A CASE REPORT

Yoh MATSUOKA, Kazuhiro ISHIZAKA, Tsuyoshi KOBAYASHI,
Tatsuya MACHIDA and Kaoru OKA
From the Department of Urology, Kanto Central Hospital

An 85-year-old female was referred to our hospital with chief complaints of right flank pain and gross hematuria. Ultrasonography demonstrated right hydroureteronephrosis and a thumb head-sized solid mass in the lower third of the right ureter. Cystoscopy revealed papillary tumors near the right ureteral orifice. Under the preoperative diagnosis of right ureteral tumor and bladder tumor, transurethral resection of bladder tumor, right nephroureterectomy and partial cystectomy were performed. The gross specimen of the ureter containd a 5×3×1 cm, polypoid and smooth-surfaced tumor. The pathological diagnosis of the ureteral tumor was transitional cell carcinoma with inverted proliferation, grade 1≫grade 2. On the other hand, the bladder tumor was papillary transitional cell carcinoma, grade 1. This is a case in which tumor development showed two different types.

(Acta Urol. Jpn. **47**: 861–863, 2001)

Key words: Ureteral tumor, Transitional cell carcinoma, Inverted proliferation, Papillary bladder tumor

緒　言

1963年の Potts ら[1]の報告に始まる内反型尿路上皮腫瘍の多くは，下部尿路に発生する inverted papilloma である．内反型増生を呈する尿管悪性腫瘍は比較的稀で，本邦で過去12例の報告があるにすぎない[2~13]．今回われわれは，乳頭状膀胱癌を伴った内反型尿管移行上皮癌の1例を経験したので，文献的考察を加えて報告する．

症　例

患者：85歳，女性

主訴：右側腹部痛，肉眼的血尿

家族歴：特記すべきことなし

既往歴：高血圧症，胆石

現病歴：1996年7月，右側腹部痛にて前医受診．超音波検査で右水腎症を認めたが，疼痛が軽快したため経過観察されていた．右水腎症は次第に進行し，1999年7月には肉眼的血尿も出現したので，10月15日に当科紹介受診となった．

初診時現症：右上腹部に弾性軟の小児頭大腫瘤を触知した．

初診時検査成績：血液生化学検査に異常を認めず．尿沈渣は RBC 0～1/hpf，WBC 3～5/hpf．尿細胞診は class I だった．

画像検査：超音波検査では，右尿管は全長にわたり拡張し，下部尿管内に拇指頭大の充実性腫瘤像を認めた．骨盤 CT で右下部尿管腫瘍が確認されたが，尿管外への浸潤像は認めなかった（Fig. 1）．

膀胱鏡所見：右尿管口周囲に米粒大の乳頭状腫瘍の

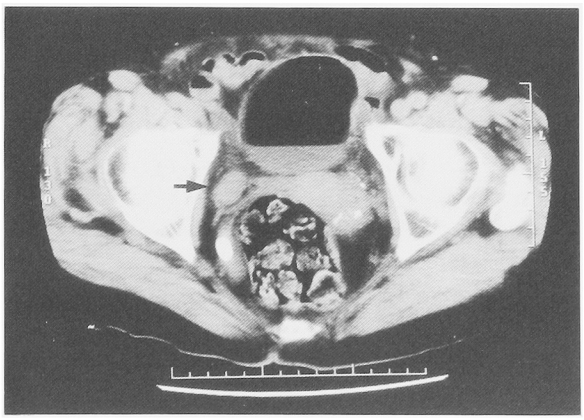

Fig. 1. Pelvic CT scan revealed a homogeneous mass in the lower third of the right ureter.

* 現：東京医科歯科大学大学院尿路生殖機能学

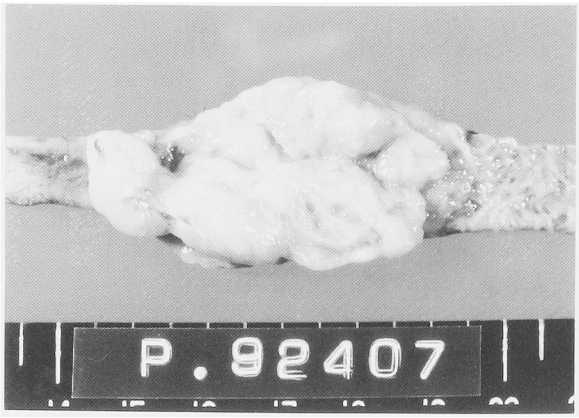

Fig. 2. Gross specimen shows a polypoid and slightly lobulated tumor with smooth surface arising from the ureteral wall.

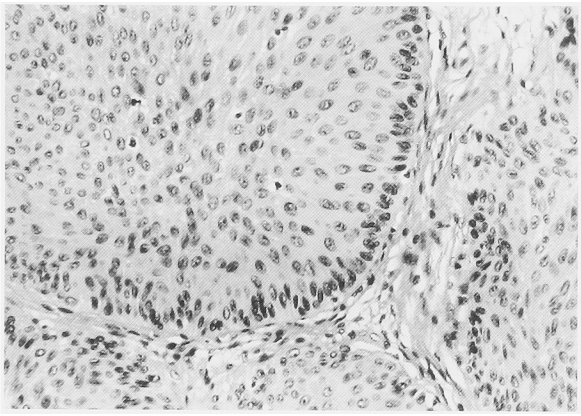

Fig. 3. Microscopic appearance of the ureteral tumor. Inverted growth pattern of transitional cell carcinoma, G1≫G2 is demonstrated.

密生を認めた.

以上の所見より，右尿管腫瘍，膀胱腫瘍と診断し，12月9日，経尿道的膀胱腫瘍切除術を行った後，右腎尿管全摘，膀胱部分切除術を施行した.

摘出標本：下部尿管壁から内腔へ突出する5×3×1 cm大，広基性，表面平滑，黄白色の充実性腫瘍を認め，尿管をほぼ完全に閉塞していた (Fig. 2). また，腫瘍下端より尿管口まで4 cmの正常尿管が存在し，膀胱腫瘍との連続性は認めなかった.

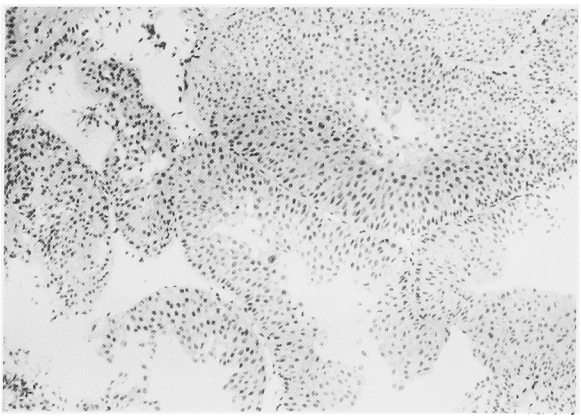

Fig. 4. Histological specimen of the bladder tumor shows papillary transitional cell carcinoma, G1.

病理組織所見：尿管腫瘍の表層は正常移行上皮に被覆されていたが，腫瘍内部の上皮細胞層は索状に重なり合いながら間質方向への内反型増殖を示し，軽度の細胞異型，核分裂像を認めた (Fig. 3). また，粘膜固有層以下への浸潤は認めないため，移行上皮癌，inverted type, G1≫G2, pTaと診断された. 一方，膀胱腫瘍は乳頭状の発育を示し，移行上皮癌，G1だった (Fig. 4).

術後経過は良好で，補助療法は行わず，1年6カ月経過した現在再発を認めていない.

考　　察

尿路上皮腫瘍を組織構築学的に分類した場合，山田ら[14]によると，まず上皮内癌のような壁内増殖嗜好性 (endophytic) の腫瘍と，内腔隆起性 (exophytic) の腫瘍に分けられ，後者はさらに上皮の増殖態度に基づき，乳頭状腫瘍に代表される腫瘍実質と間質が協調的発育を示す一群と，内反型腫瘍のように，間質の協調的発育を伴わないために腫瘍実質の発育方向が腫瘍内部へ向かう一群に二分することができる.

内反型尿路上皮腫瘍のうちinverted papillomaは良性腫瘍とされているが，再発例や癌との合併例などが報告されている[15]　Kunzeら[16]はinverted papillomaを，基底細胞層の増殖に由来するtrabecular typeと，von Brunn's cell nestからcystitis cysticaやcystitis glandularisを経て腫瘍化したglandular typeに分類しているが，発生要因としては，慢性炎症に続発した過形成[17]というよりはむしろ新生物[18]とする考え方が一般的である. 内反型として発育するには局所環境が関連すると考えられ，上皮細胞間の結合が緊密な場合，上皮の発育が下方に向かうという説があるが[19,20]，方向決定の機序はまだ十分には解明されていない.

移行上皮癌は異時性，異所性に多発することが特徴で，そのメカニズムとして，腫瘍の多中心性発生と癌細胞のimplantationが考えられている[21,22]. Inverted papillomaの多発例は稀であるが[23]，内反型悪性腫瘍については決して単発性かつ単一組織型であるとは限らない　内反型移行上皮癌の多発例[9]，内反型および非内反型移行上皮癌の併発例[7~9]，内反型移行上皮癌に内反型と非内反型の腫瘍を再発した例[9,23]などが報告されている. 腫瘍の増殖形態が局所環境により決定されるとすると，implantationによる多発でも部位ごとに異なる発育型が併存しうると考えられる. 自験例の場合，内反型尿管腫瘍と乳頭状膀胱腫瘍の異型度はいずれもgrade 1優位で類似しており，

WHO/ISUP 分類にしたがうと両者とも低悪性度乳頭状移行上皮癌（low-grade papillary transitional cell carcinoma）に属し[24]，本質的に同等のものと考えられ，また位置関係も考慮すると，尿管腫瘍の癌細胞が尿管口近傍の膀胱粘膜へ implantation して異なる増殖形態を示した，としても矛盾はないと思われた．

内反型尿管腫瘍の診断は通常のX線学的検査では困難であり，術後の病理検索で初めて内反型と診断されることがほとんどである．表面平滑でポリープ状という肉眼的特徴があるものの，現在の尿管鏡の性能では浸潤癌との鑑別は容易でない[10,11]　尿管鏡下生検が有効だった報告例[11]もあるが，部分的に組織所見の異なる内反型腫瘍も存在するため，微細な生検組織で十分な術前診断が得られるとは限らない．また，内反型腫瘍は細胞が尿中に剝離し難いため，尿細胞診で悪性度を判断できることも稀である．かようにして内反型尿管腫瘍はほとんどが腎尿管全摘術で治療されている．しかし，内反型移行上皮癌の多くは悪性度が低い非浸潤癌であるため，尿管部分切除術で十分対応できると考えられるので，今後の術前診断技術の進歩を期待したい．

結　　語

乳頭状膀胱癌を伴った内反型尿管移行上皮癌の1例を経験した．自験例は多発した移行上皮癌が異なる増殖形態をとり得ることを示す症例と考えられた．

文　　献

1) Potts IF and Hirst E: Inverted papilloma of the bladder. J Urol **90**: 175-179, 1963
2) 斉藤史郎，飯ケ谷知彦，小山雄三：尿管に発生した内反型移行上皮癌の1例．日泌尿会誌 **77**: 1016, 1986
3) 矢島通孝，星野孝夫，岩崎　皓，ほか：悪性所見を呈した尿管の inverted papilloma の1例．泌尿紀要 **33**: 1427-1431, 1987
4) Kimura G, Tsuboi N, Nakajima H, et al.: Inverted papilloma of the ureter with malignant transformation: a case report and review of the literature. Urol Int **42**: 30-36, 1987
5) 武内　巧，柳沢良三，星野嘉伸：尿管内反型移行上皮癌の1例．日泌尿会誌 **79**: 2050, 1988
6) 山師　定，吉村一宏，細木　茂，ほか：尿管に発生した内反性移行上皮癌の1例．西日泌尿 **51**: 567-571, 1989
7) Takeuchi H, Konami T, Takayama H, et al.: Lobulated polypoid tumor of the ureter showing histologically high grade malignancy: report of a case. Acta Urol Jpn **35**: 1401-1404, 1989
8) 田村芳美，関原哲夫，牧野武雄，ほか：膀胱癌にともなった内反性尿管移行上皮癌の1例．泌尿紀要 **36**: 945-948, 1990
9) 竹内秀雄，若林賢彦，林田英資，ほか：内反性増生を示す尿路上皮腫瘍の臨床病理像について．泌尿紀要 **37**: 221-227, 1991
10) 辻村　晃，西村憲二，安永　豊，ほか：内反性増殖を示した尿管移行上皮癌の1例．泌尿紀要 **38**: 941-944, 1992
11) 上篠利幸，佐藤俊和，柳沢良三，ほか：内反性増殖を呈した尿管移行上皮癌の1例．泌尿紀要 **40**: 617-619, 1994
12) Kawachi Y and Ishi K: Inverted transitional cell carcinoma of the ureter. Int J Urol **3**: 313-315, 1996
13) 河　源，相馬隆人，渡部　淳，ほか：内反型増生を呈した尿管移行上皮癌の1例．泌尿紀要 **45**: 485-488, 1999
14) 山田　喬，横川正之，稲田俊雄，ほか：膀胱腫瘍の新分類—特に従来の分類との比較．臨泌 **31**: 705-713, 1977
15) 浅野晃司，阿部和弘，加藤伸樹，ほか：尿路 Inverted papilloma 35例の臨床的検討．日泌尿会誌 **90**: 514-520, 1999
16) Kunze E, Schauer A and Schmitt M: Histology and histogenesis of two different types of inverted urothelial papillomas. Cancer **51**: 348-358, 1983
17) DeMeester LJ, Farrow GM and Utz DC: Inverted papillomas of the urinary bladder. Cancer **36**: 505-513, 1975
18) Stein BS, Rosen S and Kendall AR: The association of inverted papilloma and transitional cell carcinoma of the urothelium. J Urol **131**: 751-752, 1984
19) 藤田公生：膀胱内反性乳頭腫の成因．臨泌 **38**: 830-831, 1984
20) 藤田公生，藤田弘子，大田原佳久，ほか：Inverted papilloma の実験腫瘍発生．日泌尿会誌 **70**: 1033, 1979
21) Messing EM and Catalona W: Urothelial tumors of the urinary tract. In: Campbell's Urology. Edited by Walsh PC, Retik AB, Vaughan ED Jr, et al. 7th ed., pp 2327-2410, Saunders Co., Philadelphia, 1998
22) 早川正道，大石賢二，吉田　修：腎盂尿管癌，膀胱腫瘍．新図説泌尿器科学講座，泌尿器科腫瘍学．小柳知彦，村井　勝，大島伸一編．第3巻，pp 96-126，メジカルビュー社，東京，1999
23) Cameron KM and Lupton CH: Inverted papilloma of the lower urinary tract. Br J Urol **48**: 567-577, 1976
24) Reuter VR, Epstein JI, Amin MB, et al.: A newly illustrated synopsis of the World Health Organization/International Society of Urological Pathology (WHO/ISUP) consensus classification of urothelial (transitional-cell) neoplasms of the urinary bladder. J Urol Pathol **11**: 1-27, 1999

(Received on March 7, 2001
Accepted on July 17, 2001)