馬蹄鉄腎に発生したムチン産生性腎盂腺癌の1例

大阪府立病院泌尿器科（部長：伊藤喜一郎）
植田　知博，奥見　雅由，市丸　直嗣
伊藤喜一郎，松岡　庸洋*，藤本　宜正**

MUCINOUS ADENOCARCINOMA OF THE RENAL PELVIS IN THE HORSESHOE KIDNEY: A CASE REPORT

Tomohiro UEDA, Masayosi OKUMI, Naotsugu ICHIMARU,
Kiichiro ITOH, Yoshihiro MATSUOKA and Nobumasa FUJIMOTO
From the Department of Urology, Osaka Prefectural General Hospital

A 41-year-old man with macroscpic hematuria and abdominal fullness was referred to our hospital. Computed tomography (CT) revealed a left renal pelvic tumor in the horseshoe kidney. We performed left heminephrectomy and ureterectomy. The pathological diagnosis was the mucinous adenocarcinoma in the renal pelvis. He received postoperative adjuvant chemotherapy (CAP therapy). He died of retroperitoneal recurrence 8 months postoperatively. In the literature we found 95 cases of primary adenocarcinoma in the renal pelvis including our case.

(Acta Urol. Jpn. **48**: 187–189, 2002)

Key words: Renal pelvic tumor, Mucinous adenocarcinoma, Horse shoe kidney

緒　　言

ムチン産生性腎盂腺癌は腎盂腫瘍の中でも1％以下の稀な疾患である．今回われわれは馬蹄鉄腎に発生したムチン産生性腎盂腺癌の1例を経験したので，若干の文献的考察を加え，報告する．

症　　例

患者：41歳，男性

主訴：肉眼的血尿，腹部膨満感

家族歴　既往歴：特記すべきことなし

現病歴：1998年末頃より腹部膨満感が出現．1999年5月30日肉眼的血尿があり，近医受診．腹部CT，DIPにて馬蹄鉄腎および左腎腫瘤を認め，当科に紹介された．

入院時一般検査成績：検血は特記すべきことなし．生化学検査にてCr 1.14 mg/dlと軽度上昇．腫瘍マーカーはCEAが14.8 ng/dlと上昇していた．

画像診断：逆行性腎盂造影にて左腎盂の拡張を認めた．腎盂尿細胞診はsuspiciousであった．腹部CTにおいて壁の石灰化を伴う嚢胞性の腫瘤を認め，大動脈分岐部にリンパ節腫大を認めた（Fig. 1）．腹部血管造影では腎動脈は5本あり，峡部に入る腎動脈の支配領域に病変の存在が疑われた．馬蹄鉄腎峡部に入る腎動脈の選択的造影ではtumor stainを認めず，hypovascular tumorであった．腹部magnetic resonance imaging (MRI) T2 weighted imageでは，これまでの検査所見と同じく，馬蹄鉄腎峡部の嚢胞性腫瘤との診断であり，第一腰椎と左腸骨に骨転移を認めた（Fig. 2）．以上より馬蹄鉄腎に発生した腎盂腫瘍および骨転移と診断したが組織型が確定できないため1999年7月13日手術施行．

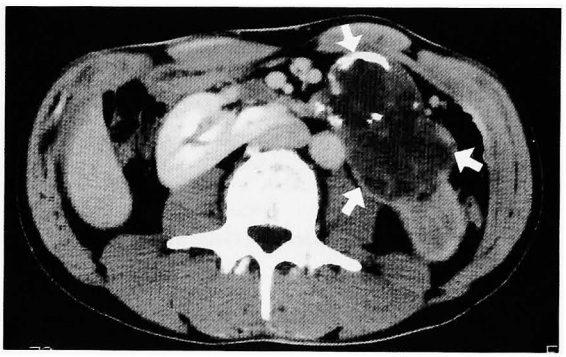

Fig. 1. CT showed a left renal pelvic tumor in the horseshoe kidney.

手術所見：術中迅速病理診断はmucinous adenocarcinomaであった．左半腎および尿管全摘術，リンパ節切除，および廓清術を施行した．割面は灰白色半透明であり腎実質内に腫瘍の大部分を認めるが僅かに腎盂内に突出する部分を認めた．

病理組織学的所見：粘液中に印環細胞型の異型腫瘍細胞がやや大小不同のある小集塊を形成して浮遊して

* 現：国立大病院泌尿器科
** 現：厚生年金病院泌尿器科

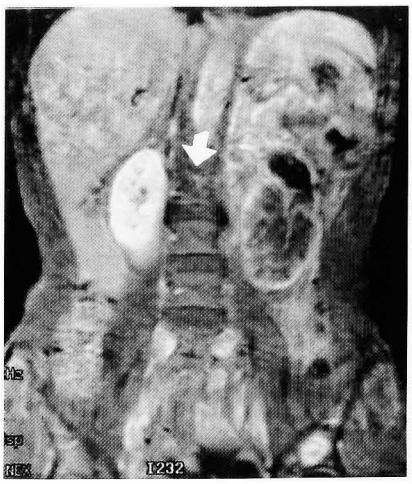

Fig. 2. MRI (T2 weighted image) showed bone metastasec in the first lumbar spine and left iliac bone.

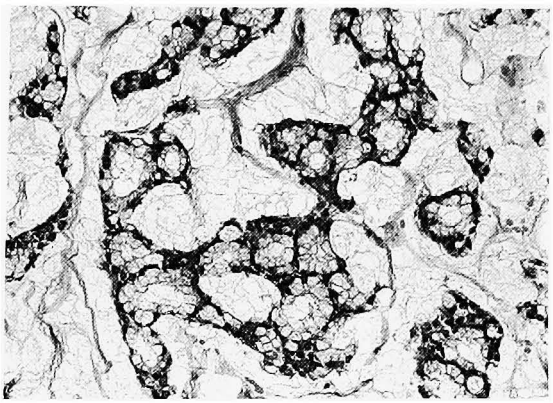

Fig. 3. Microscopic examination showed mucinous adenocarcinoma. ×400.

いる．病理診断は，mucinous adenocarcinoma in the renal pelvis, G2 INFβ pT3 であり，腎実質浸潤，脈管侵襲を認めた．腎門部および大動脈周囲リンパ節に転移を認めた．腎盂粘膜の一部が incomplete intestinal metaplasia を示し，この粘膜上皮から発生したと考えられた (Fig. 3，HE 染色)．

術後経過：シスプラチン 110 mg，シクロホスファミド 400 mg，アドリアマイシン 70 mg による術後化学療法 (CAP 療法) を 2 コース施行した．術後125日目にいったん退院したが，後腹膜腔への広範な再発による消化管の通過障害をきたし，退院後 1 カ月で再入院．再度 CAP 療法を 2 コース施行したが，傍大動脈リンパ節転移，多発性骨転移のため2000年 3 月 2 日死亡した．

考　　察

腎盂腫瘍における各組織型の割合は，移行上皮癌92%，扁平上皮癌 7 %，腺癌 1 %以下とされている．原発性腺癌については高橋[1]らの報告に続き，大藪[2]，恵[3]らがまとめている．われわれの調べ得たかぎりでは自験例も含め，本邦，海外合わせて95例であった[4,5] (本邦32例)．その内，ムチン産生性腺癌は82例であり，平均年齢53.8歳と50代に多い．馬蹄鉄腎に合併した症例は自験例が 1 例目である．尿細胞診は記載のないものも多く 5 例のみ陽性であった．術前診断は一般的に困難であり，水腎症，膿腎症，結石，腎腫瘍と診断されたものが多く，腎盂腫瘍の診断は13例であった．腫瘍マーカーとしては有用なものはなく，本症例でも CEA の上昇を認めたが病勢を反映するものではなかった．ムチン産生性腺癌の発生母地として，Ragins ら[6]は腎盂移行上皮の円柱上皮化性，腺上皮化性を経て腺癌化する過程を推測している．この化生原因としては結石による慢性的刺激，持続する炎症の可能性を指摘している．実際，統計でも尿路結石合併が59%，尿路感染合併が71%と高率であり，結石，炎症が発生に影響を与えている可能性は高いと考えられる．馬蹄鉄腎にも結石，感染などが合併しやすいことが示唆されており関連が疑われる．

治療法はやはり根治的摘除術であり，尿管に多中心性に発生した Kobayashi ら[7]の報告もあることより，移行上皮癌同様に腎尿管全摘術が望ましいと考える．しかし，術前診断が困難であるため腎摘除術にとどまっている症例も多い．その他，化学療法や放射線療法などが行われているが，これまでの報告では予後は不良である．化学療法としては，Takezawa ら[8]は，卵巣粘液性腺癌に用いられている CAP 療法 (シスプラチン 70 mg/m^2，シクロホスファミド 250 mg/m^2，アドリアマイシン 45 mg/m^2) の有効性を指摘していたことより，本症例に対しても CAP 療法を補助療法として行ったが，結果的には無効であった．早期発見・早期の根治的手術は勿論であるが，症例をまとめた上での化学療法を含めた集学的治療法の確立が待たれる．

結　　語

馬蹄鉄腎に発生したムチン産生性腎盂腺癌を経験した．若干の文献的考察を加え報告した．

文　　献

1) 高橋義人，松田聖士，栗山　学，ほか：原発性腎盂腺癌．泌尿紀要 **32**：1509-1517，1986
2) 大藪祐司，江藤耕作：腎盂原発粘液産生腺癌の 1 例．西日泌尿 **54**：239-242，1992
3) 恵　　謙，大森孝平，西村一男：若年者に発症した原発性腎盂腺癌の 1 例．泌尿紀要 **44**：817-820，1998
4) Kalafatis P, Zarifis I, Sotrillis T, et al.: Mucinous adenocarcinoma of the renal pelvis associated with renal calculi of the inflammatory type. Minerva

Urol Nefrol **51**: 45-48, 1999
5) Yip SK, Wong MP, Cheng MC, et al.: Mucinous adenocarcinoma of renal pelvis and villous adenoma of bladder after a caecal augmentation of bladder. Aust N Z J Surg **69**: 247-248, 1999
6) Ragins AB and Rolnic HC: Mucus producing adenocarcinoma of the renal pelvis. J Urol **63**: 66-73, 1952
7) Kobayashi S, Ohmori M, Akaeda T, et al.: Primary adenocarcinoma of the renal pelvis. Acta Pathol Jpn **33**: 589-597, 1983
8) Takezawa Y, Saruki K, Jinbo S, et al.: A case of adenocarcinoma of the renal pelvis. Acta Urol Jpn **36**: 841-845, 1990

(Received on November 20, 2001
Accepted on January 22, 2002)
(迅速掲載)