# 腎腫瘍に対する腹腔鏡下根治的腎摘除術の経験

関西医科大学泌尿器科学教室（主任：松田公志教授）
室田　卓之，壇野　祥三，大口　尚基，島田　　治
中川　雅之，杉　　素彦，六車　光英，小山　泰樹
川村　　博，大原　　孝，川喜田睦司，松田　公志

# THE EXPERIENCE OF LAPAROSCOPIC RADICAL NEPHRECTOMY FOR RENAL TUMORS

Takashi MUROTA, Shozo DANNO, Naoki OGUCHI, Osamu SHIMADA,
Masayuki NAKAGAWA, Motohiko SUGI, Koei MUGURUMA, Yasuki KOYAMA,
Hiroshi KAWAMURA, Takashi OHARA, Mutsushi KAWAKITA and Tadashi MATSUDA
*From the Department of Urology, Kansai Medical University*

We evaluate the safety and feasibility of laparoscopic radical nephrectomy for renal tumors. Between September 1993 and October 2001, 18 patients with renal tumors underwent laparoscopic radical nephrectomy. The mean patient age was 57.1 years ranging from 36 to 78. Clinical stage was T1N0 in all patients. The mean tumor diameter was 4.0 cm ranging from 1.8 to 7.0. Laparoscopic radical nephrectomy was performed by using the transperitoneal anterior approach on 11 patients and retroperitoneal approach on 7 patients. The specimen was removed through an extended stab wound after blunt segmentation of renal parenchyma in a specimen bag (LapSac®). The mean operative time was 405 (270–550) and 453 (325–635) min for the transperitoneal approach and retroperitoneal approach respectively, and the mean blood loss was 281 (52–700) and 223 (10–850) ml, respectively. There was an intraoperative complication of minor splenic injury in 2 patients receiving the transperitoneal approach, which was conservatively managed. Histopathology revealed renal cell carcinoma in 17 patients and renal oncocytoma in one patient. There was no recurrence with a mean follow-up of 28.9 months. Compared with 13 patients who underwent open radical nephrectomy during the same period, laparoscopic nephrectomy has a longer operative time (424 versus 214 min, $p<0.001$), equal blood loss (259 versus 210 ml, $p=0.59$), quicker resumption of ambulation (1.8 versus 2.5 days, $p=0.016$) and food intake (1.4 versus 2.2 days, $p=0.003$), shorter postoperative hospital stay (10.9 versus 18 days, $p=0.0016$), and a tendency of less frequent analgesic requirements (1.9 versus 4.7 times, $p=0.09$). Laparoscopic radical nephrectomy is a safe and useful surgery for renal tumors providing minimal invasiveness.

(Acta Urol. Jpn. **48**: 145–150, 2002)

**Key words**: Renal cancer, Laparoscopy, Radical nephrectomy

## 緒　　言

腹腔鏡下腎摘除術は，Clayman によって最初に報告され[1]，わが国でも1991年に導入された[2]　当初は良性腎疾患のみを対象としたが，すぐに腎癌に対しても行われるようになり[3,4]，わが国でも多数の症例に対して施行されている[5]　腹腔鏡下根治的腎摘除術には，経腹膜到達法と後腹膜到達法がある．根治的腎摘除術に求められる要件は，腎血管の手術早期での処理，Gerota 筋膜を含めた切除，腎茎部リンパ節の郭清，などであるが，経腹膜到達法，後腹膜到達法ともにこれらの要件を満たすことができる．われわれは1992年以降18例の腹腔鏡下根治的腎摘除術を施行してきたので，手術手技，成績，合併症，問題点などについて報告する．

## 対 象 と 方 法

1992年９月～2001年10月に腹腔鏡下根治的腎摘除術を施行した腎腫瘍18症例（臨床病期 T1N0）に対し，手術時間，出血量（輸血の有無），術後合併症，術後摂食開始日，歩行開始日，鎮痛剤の使用回数，術後入院期間，再発の有無について検討した．対象症例は，男性13例，女性５例，平均年齢57.1歳（36～78歳），右側７例，左側11例であった．腫瘍の占拠部位は，上極４腫瘍，中央９腫瘍（腎門部４腫瘍），下極５腫瘍で，腎の外側が６腫瘍，内側が12腫瘍であった．17例は転移を認めなかったが，１例では手術直後の骨シン

チグラフィーで骨転移が判明した．

同時期（1996年5月～2000年12月）に行われた開腹による根治的腎摘除術13症例（T1N0M0）と比較を行った．推計学的検定は，Mann-Whitney U 検定法を用いた．

## 手術方法

当初は経腹膜到達法を施行していたが，1999年以降は腫瘍の占拠部位によって腎への到達法を選択した．腫瘍が腎後面に位置し，後腹膜到達法では術中接触の可能性が高い場合は経腹膜到達法を，それ以外はより合併症が少ないと考えられる後腹膜到達法を選択した．副腎は腫瘍が腎上極に存在する症例のみ合併切除した．気腹圧は現在 10 mmHg としている．手術法を概説する[3]

1．経腹膜到達法

体位は約60度の患側を挙上した半側臥位で，肋弓と腸骨梁の間を広げるためにベッドをわずかにジャックナイフ状とした．トロカーの位置は，まず腹直筋外縁臍の高さに open laparoscopy technique で 12 mm の Hasson 型トロカーを留置し，第2トロカーを前腋窩線上臍より約 5 cm 上方の位置に，次に鎖骨中線上の肋骨弓下約 2～4 cm に第3トロカーを置く．肝臓，脾臓，腸管を牽引するための鉤や吸引管を挿入するために，トロカーを1～2本追加している（Fig. 1b）．トロカーの太さは術者右手を 12 mm に，その他を 5 mm とする．右腎摘除術では，まず，上行結腸外側の腹膜を腎下極より約 3～4 cm 下方より結腸肝彎曲部の高さまで Toldt 白線に沿って切開し，さらに肝右葉をもちあげて肝結腸間膜を下大静脈まで切開する．つづいて，上行結腸間膜と Gerota 筋膜との間の剝離を行う．十二指腸の下行脚外側で下大静脈を確認し，腎茎部に到達する．右腎静脈の後面を剝離して腎動脈を確認，クリップをかけて腎の血流を遮断する．続いて腎静脈を剝離し，血管自動縫合器（エンドカッター®：エチコン）で腎静脈を切断する．クリッピングされた腎動脈が現れると計5本クリップをかけ，3本のクリップが腹部大動脈側に残るように剪刀で切断する．次に腎下極の高さより尾側で Gerota 筋膜を開放し，性腺静脈と尿管を確認してクリッピングの上，切断する．腎後面は，腎を前方に持ち上げながら尾側から頭側に向かって Gerota 筋膜と腰方形筋との間を剝離する．最後に，下大静脈に沿って上方に剝離を進め，副腎静脈を切断，肝下面と副腎との間を剝離すると腎は完全に遊離される．腎の遊離後，下大静脈外側，腎動脈周囲のリンパ節郭清を行う．

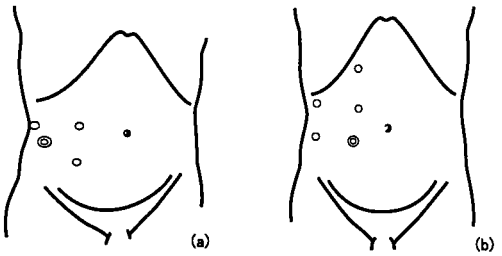


Fig. 1. Trocar sites for laparoscopic radical nephrectomy. ◎: 12 mm trocar, ○: 5 mm trocar. (a) Retroperitoneal approach. (b) Transperitoneal approach.

経腹膜到達法による左根治的腎摘除術では，下行結腸外縁 Toldt 白線に沿って後腹膜を脾外側まで切開，腎茎部にいたって腎動脈の処理を行う．副腎摘除に際して副腎静脈の処理を要しない点以外は，手技は右とほぼ同様である．リンパ節郭清は腹部大動脈外側の腎動脈起始部周辺とした．

2．後腹膜到達法

体位は患側を上にした正側臥位で，肋弓と腸骨稜との間を広げるためにわずかにジャックナイフ状とする．中腋窩線上で肋弓と腸骨稜の間の腹壁を切開し，用手的に腎背側に腔を作成，さらに PDB dissector®（オートスーチャー　ジャパン）を用いて円錐外側筋膜の外に腔を拡張し，操作腔を作る。第1トロカー（12 mm Hasson 型）を留置し気腹を開始，第1トロカーより 4～5 cm 背側 2～3 cm 頭側に第2トロカーを置き，鉗子を挿入し，第3トロカーが置けるように腹壁から腹膜飜転部を剝離する．第3トロカーは，第1トロカーの腹側 4～5 cm，頭側 2～3 cm に置く．また，吸引管やスネーク鉤を 挿入するための第4トロカーを第3トロカーよりも尾側に置く（Fig. 1a）．トロカーの太さは，術者の右手は 12 mm，その他は 5 mm としている．腎茎部へは，円錐外側筋膜を腸腰筋近傍で切開，腎を腹側に挙上しながら腸腰筋の前面と Gerota 筋膜後葉との間を剝離すると自然に到達する．腎後面からのアプローチでは，最初に腎動脈が確認される．腎動脈を切断後，腎静脈を，右側は下大静脈の腎静脈起始部で，左側は腰静脈，性腺静脈，副腎静脈より中枢側で，血管自動縫合器で切断する．次に腎後面を上下に剝離し，尿管を確認，クリップで結紮切断，さらに腎周囲を Gerota 筋膜の外側に沿って剝離し，腎を遊離する．経腹膜的到達法と同様にリンパ節郭清を追加する．

3．標本の摘出

標本は，LapSac®（Cook Urological）を用いて腎を細切後に摘出している．第1トロカー（12 mm）の創部より LapSac® を体内に入れ，遊離された腎を袋内に収容する．袋の口を創部より出し，アルコールガーゼで囲み，その上よりドレープで覆い，細切した腎から出る血液や組織が創部を汚染しないように注意する．ポートを少し広げ，Kelly 鉗子や指を用いて，初めに腎の周囲の脂肪組織を取り除き，さらに正常腎

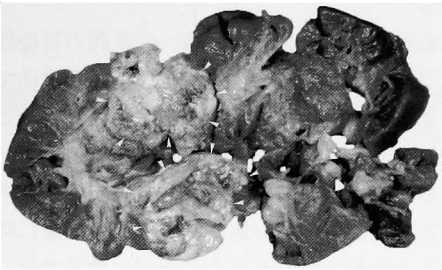

Fig. 2. Specimen removed from the 3 cm wound after fractionation in LapSac® using operator's finger and Kelly's forceps.

のみを細切し，腫瘍はできるかぎり細切しないように注意して摘出する（Fig. 2）.

## 結　　果

経腹膜到達法を11例（男性7例，女性4例），後腹膜到達法は7例（男性6例，女性1例）に施行した．18例の平均手術時間は424分（270～635分），経腹膜到達法は平均405分（270～550分），後腹膜到達法では平均453分（325～635分）で有意差はなかった（p＝0.44）．出血量は，それぞれ平均281 ml（50～700 ml），223 ml（10～850 ml），全体では平均259 ml（10～850 ml）であり，到達法によって有意な差を認めない（p＝0.24）．手術時間と出血量をFig 3に示すが有意な正の相関を認めた（r＝0.721，p＜0.001）．

術中合併症として，経腹膜到達法で，鉗子操作および腫瘍摘出時のトロッカー接触による脾損傷を2例に認めたが，いずれも保存的に対処可能であった．なお，開放手術への移行症例はなかった．輸血は肝硬変を有する1症例のみに行われた．

術後病理診断は，腎細胞癌17例，oncocytoma 1例であった．病理病期は，pT1a 9例，pT1b 7例，pT3a 1例，組織細胞型はclear cell subtype 15例，mixed subtype 2例であった．11症例で腎茎部リンパ節郭清を同時に行ったが転移は認めなかった．

術後経過は，片麻痺のため術前より歩行不能であった症例を除く17症例の術後歩行開始日は平均1.8日（1～3日），食事開始日は平均1.4日（1～3日）であった．骨転移に対してインターフェロン療法を施行した1症例を除く17例の術後在院日数は平均10.9日（6～15日）であった．骨転移症例を除く17例で，平均観察期間29.8カ月（1～109カ月）で再発転移を認めていない．

開放手術との比較

同時期に腎癌に対して開放手術で根治的腎摘除術を施行した臨床病期T1N0M0の13例と，術中．術後データの比較を行った（Table 1）．開腹手術での到達

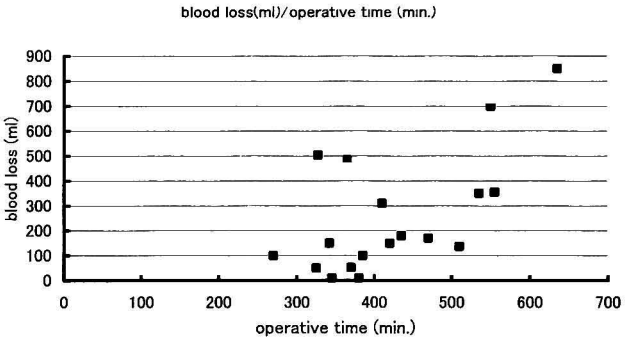


Fig. 3. Operative time and blood loss of laparoscopic radical nephrectomy (r=0.721, p<0.001).

Table 1. Comparison between laparoscopic and open nephrectomy

| | Iaparoscopy | Open | P value |
|---|---|---|---|
| No. of patients | 18 | 13 | |
| Male/Female | 13/5 | 8/6 | |
| Age | 57.1 ( 36- 78) | 64.5 ( 47- 81) | |
| Approach (transperitoneal/retroperitoneal) | 11/7 | 5/8 | |
| Clinical stage T1 (T1a/T1b) | 18 (10/8) | 13 (11/2) | |
| Tumor size (mm) | 40.0 ( 18- 80) | 37.7 ( 21- 60) | 0.82 |
| Operative time (min) | 424 (270-635) | 210 (125-370) | <0.0001 |
| Blood loss (ml) | 259 ( 10-850) | 214 ( 50-730) | 0.59 |
| Food intake (day) | 1.4 ( 1- 3) | 2.2 ( 1- 3) | 0.003 |
| Ambulation (day) | 1.8 ( 1- 3) | 2.5 ( 1- 4) | 0.016 |
| No. of analgesics | 1.9 ( 0- 9) | 4.7 ( 0- 17) | 0.09 |
| Postop. hospital stay (day) | 10.9 ( 6- 15) | 18 ( 8- 35) | 0.0016 |

法は，経腰式到達法8例，経腹膜到達法5例であった．性別，年齢，最大腫瘍径の背景因子には有意差を認めなかった．手術時間は腹腔鏡手術が平均424分に対し開放手術が平均214分（125～370分）と有意に腹腔鏡手術が長く（$p<0.0001$），開放手術と比べ約2倍の手術時間であった．術中出血量は，259 ml vs 214 ml（$p=0.59$）であり，ほぼ同量であった．歩行開始日平均1.8日 vs 2.5日（$p=0.016$），摂食開始日平均1.4日 vs 2.2日（$p=0.003$），退院日10.9日 vs 18.0日（$p<0.01$）であり，術後回復期間は腹腔鏡手術が有意に短かった．また術後疼痛の指標として鎮痛剤使用回数を比較すると，腹腔鏡手術はボルタレン座薬を平均1.9回（0～9回），開腹術では平均4.7回（0～17回）使用しており，腹腔鏡手術のほうが少ない傾向が認められた（$p=0.09$）．なお，周術期の硬膜外チューブの留置は，腹腔鏡手術では18例中13例，開放手術では13例中12例に行われていた．

## 考　　察

腹腔鏡手術は術後の疼痛の緩和，早期の回復を目指して行われる．われわれの今回の検討では，術後歩行開始時期，摂食開始時期，術後入院期間がそれぞれ平均1.8，1.4，10.9日と，同時期の開放手術と比較して有意に短かった．McDougall らも，開放手術による根治的腎摘除術に比べて，腹腔鏡手術では術後回復期間が有意に早いことを報告している[6]　後腹膜臓器に対する腹腔鏡手術としては，副腎摘除術においても，開放手術に比べて腹腔鏡手術の術後回復が早いことが示されている[7]

腎癌に対する腹腔鏡下根治的腎摘除術において，どのようなアプローチを採用すべきか，様々な議論がある．経腹膜到達法には，半側臥位で腎静脈に直接前方から到達する前方到達法[3,8]と，名古屋大学グループが行っている正側臥位で腎の後面を剝離し尾側から大血管に沿って頭側に剝離して腎動脈にいたる経腹膜側方到達法とでも言うべき方法[5]，さらに Clayman が最初に報告したように半側臥位でまず尿管を把持し，腎を持ち上げるようにして腎茎部に到達する方法[1]がある．一方後腹膜到達法は，腎の後方を剝離して直接腎動脈に到達する[9]　われわれはこれまで経腹膜前方到達法と後腹膜到達法を行ってきた．

後腹膜到達法の長所は，腹膜外のみの操作で手術を出来ることから腸管の物理的な刺激による術後腸管麻痺が少ないと考えられる点，後の腹腔内手術が容易である点，手技的に腎動脈に容易に到達できる点などが考えられる．一方，腎の後面にある腫瘍では腎茎部に到達する際に腫瘍を鉗子で圧迫する恐れがあり不適切と思われること，後腹膜腔は腹腔に比べてスペースが小さく，腎を剝離後に袋に入れるのが難しいなどの短所もある．

経腹膜到達法は，腹腔内臓器への浸潤の可能性がある場合でも確実に診断できること，前方到達法では腎自体をまったく操作せずに腎血管に到達できること，袋に入れるなどの摘出操作が容易であることなどの長所があるが，腹腔内臓器の損傷，腹腔内の手術の既往があり腹腔臓器の癒着がある場合などは剝離に時間を要することなどの短所もある．今回の検討では，後腹膜到達法は腎の収納に時間を要したこと，科内のレジデント教育体制に変更がありレジデントに多くの部分を執刀させるようになった時期に後腹膜到達法が多かったことなどから，手術時間は経腹膜到達法より後腹膜到達法が長くなったが，術式としては後腹膜到達法の方が容易と思われた．名古屋大学の経腹膜側方到達法は経験がないが，内視鏡を中心に前後から計4本の鉗子で操作できること，腎動脈への到達に際して腎静脈があまり妨げにならないことなどの長所があると思われる．しかし，腎下極の腫瘍では鉗子で腫瘍を圧迫する恐れをいだいている．われわれも1例に，経腹膜到達法で腎の後面から腎動脈に到達する方法を試みたが，腎の下極を剝離しなかったので手術手技としては難しかった．

どのような到達法を採用するかは，術者の経験，腫瘍の位置，上腹部手術の既往などを勘案して決定するのがよいが，われわれは，腎後面の腫瘍や5 cm を超える大きな腫瘍では経腹膜到達法を，それ以外の腫瘍では後腹膜到達法が適していると考えている．腹腔鏡下根治的腎摘除術では，リンパ節郭清の適応と手技も大きなテーマである．根治的腎摘除術に際してリンパ節郭清を行う範囲，郭清の適応などは，開放手術においても必ずしも確立していない．腹腔鏡手術では，右側で右腎動脈起始部の郭清は技術的に難しい．Ono らは，右側で，腰静脈を切断して下大静脈の後面に入ることにより，大動静脈間リンパ節郭清を行っている[5]　われわれは，対象としてきた腫瘍が直径5 cm 以下と比較的小さいことから，右側では下大静脈の外側のリンパ節郭清を行うにとどめている．今後，より大きな腫瘍を対象とする場合には，より広範囲な郭清のため手術手技を確立すべきであろう．なお，記載した範囲（左側では腹部大動脈の外側の腎茎部リンパ節，右側では下大静脈外側の腎動脈周囲リンパ節）の郭清は，腹腔鏡手術でも開放手術と同様に比較的容易に行えたが，摘除リンパ節数は正確な記録がなく，比較することができなかった．

遊離した腎の摘出法についても議論がある．われわれはこれまで一貫して腎を細切し，小さな創から摘出してきた．そのために，腎の収納袋は丈夫で細胞を通さない LapSac® を用い，細切は剪刀を用いず指または Kelly 鉗子で行い，創の周辺には厳重にドレープ

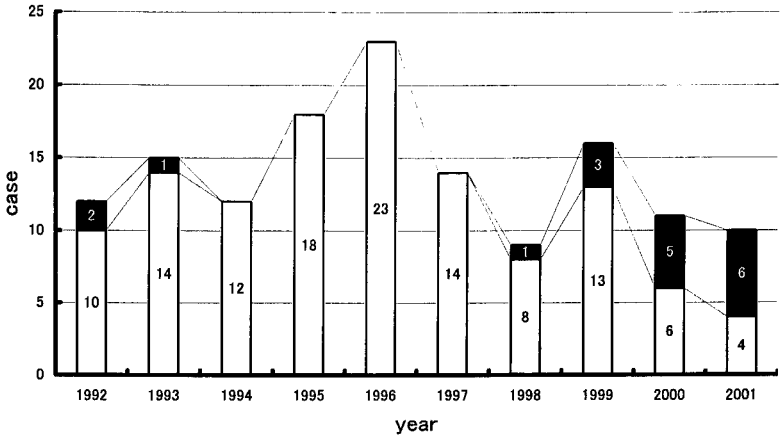


Fig. 4. Number of patients who underwent radical nephrectomy in our hospital. Closed column is laparoscopic nephrectomy while open column is open nephrectomy.

をかけて，細心の注意を払って行ってきた．実際には袋の中で腎周囲脂肪織を剝離し，おもに健常腎組織を指で細切している．細切した腎腫瘍は，厳密な病理学的病期診断が困難となるため，細切を批判する意見もある．しかし，顕微鏡的な被膜外への浸潤の有無が術後の治療に変化をもたらさない現在[10]，厳密な病理学的病期診断は当該患者にはあまり利益をもたらさない．創への腫瘍播種や袋の破綻による腹腔内播種を起こさなければ，腎の細切は許されるものと考えている．小野，Clayman，Rasswailer らのグループも袋の中で細切して摘出している[11]　厳密には，術後疼痛と回復期間，再発の有無に関して，prospective randomized study が求められよう．また，遊離腎組織の LapSac® への収納は必ずしも容易ではなく，細切を含めて長時間手術の要因となっている．容易に収納できる袋の開発，さらには病理学的検索も可能な細切装置の一刻も早い上梓が待たれる．

われわれの経験で最も大きな問題点は，手術時間が大変長いことといえよう．1999年までは長期間に少数の症例を経験するにとどまったため，手術手技の確立に時間を要したことが長時間手術の原因となった．現在では，レジデントの教育，LapSac® への腎の収納と細切などが主要な問題点である．開始，終了などの腹腔鏡基本手技での時間短縮，時間を決めて指導医に交代するなど，手術時間の短縮に向けて努力したいと考えている．

われわれは1993年に腹腔鏡下根治的腎摘除術を開始したが，当初は私費診療での手術でもあり，根治的腎摘除術全体に占める割合は少なかった．しかし，1999年3月に腹腔鏡下腎尿管手術が厚生労働省から高度先進医療の認可を受け，根治的腎摘除術も高度先進医療として行えるようになってからは，多くの腎癌症例が腹腔鏡手術を選択している．2001年には根治的腎摘除術対象症例の60％が腹腔鏡手術を選択している（Fig. 4）．今後保険適応が認められれば，4 cm 以下の病期 T1a の症例では標準的手術法となることが期待される．さらに技術の向上とリンパ節郭清法の確立により，T1b 症例においても腹腔鏡手術が考慮されるべきと考えている．実際に名古屋大学グループでの多数症例の長期成績を見ても，開放手術の成績と差を認めていない[5]　われわれの成績も，症例数は少ないものの再発を認めていない．これからは，対象症例の増加に備えて，手術時間の短縮と術者の教育が重要な課題になると考えている．

## 結　　語

1. 1992年3月から2001年10月までに，18例の腎腫瘍症例（T1N0）に対して腹腔鏡下根治的腎摘除術を施行した．

2. 到達法は経腹膜到達法11例，後腹膜到達法7例で，いずれも遊離した腎は LapSac® に収納し，創の一部を 3 cm 程度に拡大して指または Kelly 鉗子で細切して摘出した．

3. 平均手術時間424分，平均出血量 259 ml であった．合併症として，術中鉗子操作および腫瘍摘出時のトロッカー接触による脾損傷を2例に認めたが，いずれも保存的に対処可能であった．開放手術への移行症例はなかった．輸血は肝硬変の合併症を有する1症例のみに行われた．

4. 骨転移を有した症例を除く17症例において，平均観察期間29.8カ月で再発を認めなかった．

5. 2001年には根治的腎摘除術例のうち6例（60％）が腹腔鏡手術を選択しており，腹腔鏡下根治的腎摘除術は早期腎癌に対する標準的手術になることが期待される．

## 文　　献

1) Clayman RV, Kavoussi LR, Soper NJ, et al.:

Laparoscopic nephrectomy: initial case report. J Urol **146**: 278-282, 1991
2) 松田公志, 内田潤二, 川村 博, ほか: 腹腔鏡下腎摘除術の経験. 泌尿紀要 **38**: 759-765, 1992
3) Matsuda T, Terachi T, Mikami O, et al.: Laparoscopic nephrectomy with lymphadenectomy for renal cell carcinoma: initial two cases. Min Invas Ther **2**: 221-226, 1993
4) Terachi T, Matsuda T, Kawakita M, et al.: Laparoscopic nephrectomy: a report of 13 cases. Jpn J Endourol ESWL **6**: 133-137, 1993
5) Ono Y, Kinukawa T, Hattori R, et al.: The long-term outcome of laparoscopic radical nephrectomy for small renal cell carcinoma. J Urol **165**: 1867-1870, 2001
6) McDougall EM, Clayman RV, Elashry OM: Laparoscopic radical nephrectomy for renal tumor: the Washington University experience. J Urol **155**: 1180-1185, 1996
7) Thompson GB, Grant CS, van Heerden JA, et al.: Laparoscopic versus open posterior adrenalectomy: a case-control study of 100 patients. Surgery **122**: 1132-1136, 1997
8) 溝口裕昭, 大野 仁, 江本昭雄, ほか: 腎癌に対する腹腔鏡下根治的腎摘除術—経腹膜的前方到達法—. 日泌尿会誌 **90**: 906-910, 1999
9) Gill IS, Schweizer D, Hobart MG, et al.: Retroperitoneal laparoscopic radical nephrectomy: the Cleveland clinic experience. J Urol **163**: 1665-1670, 2000
10) Rizzocaro G, Piva L, Colavita M, et al.: Interferon adjuvant to radical nephrectomy in Robson stages II and III renal cell carcinoma: a multicentric randomized study. J Clin Oncol **19**: 425-431, 2001
11) Ono Y and Ohshima S: Laparoscopic radical nephrectomy for renal cell carcinoma. In: Urologic Laparoscopy, Recent Advances in Endourology 1. Edited by Yoshida O, Higashihara E, Ohshima S, Matsuda T, pp 73-86, Springer-Verlag, Tokyo, 1999

(Received on January 4, 2002
Accepted on January 28, 2002)
(迅速掲載)