腎周囲組織に発生した Malignant fibrous histiocytoma（MFH）の1例

東京慈恵会医科大学泌尿器科学教室（主任：大石幸彦教授）
冨田　雅之，下村　達也，伊藤　博之
池本　　庸，大石　幸彦

MALIGNANT FIBROUS HISTIOCYTOMA OF PERIRENAL TISSUE: A CASE REPORT

Masayuki Tomita, Tatsuya Shimomura, Hiroyuki Ito, Isao Ikemoto and Yukihiko Oishi
From the Department of Urology, Jikei University School of Medicine

A 75-year-old woman was admitted to our hospital with an extremely large retroperitoneal tumor that had been detected with ultrasound on a routine health check. She had no complaint except lumbar pain. Computed tomography revealed a heterogenous tumor located outside the right kidney which was enhanced gradually. Doppler ultrasound showed mild vascularity in the tumor. We performed tumorectomy and right nephrectomy because the tumor was adherent to the right kidney. The tumor was 16×11×7 cm in size and weighed 621 g. The histopathological diagnosis was malignant fibrous histiocytoma. The tumor was considered to have arisen from perirenal tissue.
(Acta Urol. Jpn. **48**: 327–329, 2002)

Key words: Malignant fibrous hystiocytoma, Perirenal tissue, Retroperitoneal tumor

緒　　言

Malignant fibrous histiocytoma（MFH）は四肢に好発する軟部組織の肉腫である．後腹膜原発は稀であり，臨床症状や画像検査に特有の所見がなく，術前診断が困難である．今回われわれは腎周囲より発生したMFHの1例を経験したので，若干の文献的考察を加えて報告する．

症　　例

患者：75歳，女性

主訴：腰痛

既往歴：40年前に左尿管切石術を施行

家族歴：特記すべきことなし

現病歴：2000年12月，人間ドックの腹部超音波検査で右腎外側に80×53 mm大の腫瘍を指摘され，翌年1月10日に当科に初診となった．指摘を受けてから腰痛を感じるほかは，自覚症状は認めなかった．

入院時現症：身長150 cm，体重67 kg．血圧144/88 mmHg．軽度肥満体型で腫瘤は触知せず．

入院時検査所見：血液学的検査および肝腎機能は正常．CRPは0.5 mg/dl，IAPは444 μg/mlで，ともに正常であった．血中ホルモン値ではノルアドレナリンが636 pg/mlと軽度高値を認めた．一般検尿でも異常は認めず，尿細胞診はclass IIであった．

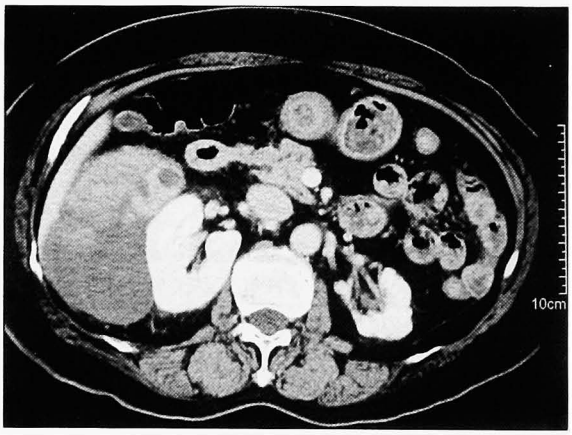

Fig. 1. Abdominal CT scan shows a huge tumor heterogeneously enhanced.

画像診断：腹部CTで右腎外側に径10 cm大の内部不均一，徐々に造影される腫瘍を認めた．腫瘍が巨大なわりに右腎の圧排は軽度で，柔らかい性状の腫瘍と考えられた．左腎は萎縮していた（Fig. 1）．腹部超音波検査では，腫瘍内部は全体的にhypoechoicで，腫瘍と右腎との境界は明瞭であった．カラードップラーで腫瘍内にmildなvascularityを認めた．腹部MRIでは腫瘍は全体的にT1強調画像でlow，T2強調画像でhigh intensityであった（Fig. 2）．

入院時経過：以上の所見から，後腹膜腫瘍の診断で2001年3月2日手術となった．腫瘍は肝，十二指腸な

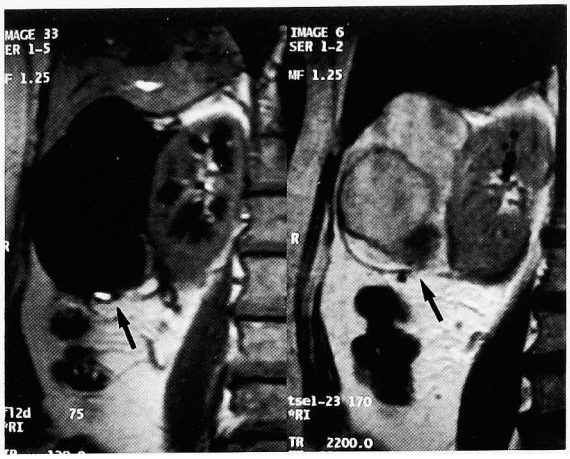

Fig. 2. MRI shows the tumor of low intensity on T1 weighted image (left) and high intensity on T2 weighted image (right).

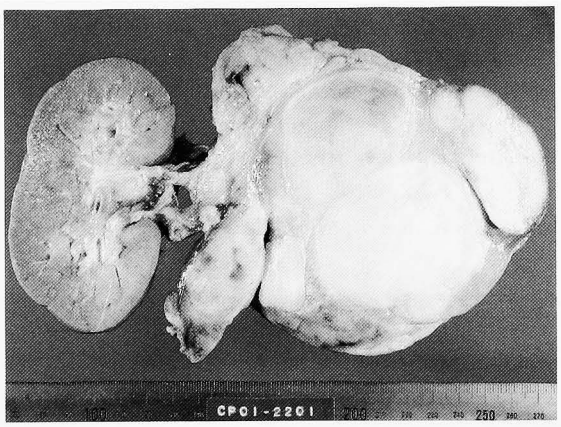

Fig. 3. Macroscopic appearance of the specimen.

ど周囲臓器との強固な癒着を認めた．腫瘍と右腎との間は，前面1/3しか剝離できず，結果的に手術は腫瘍および右腎摘除術となった．

摘出標本：径 16×11×7 cm，重量 621 g で，割面は黄色，灰白色を呈し，出血を伴う多結節性腫瘍で，摘出後は腎と腫瘍は鈍的に剝離可能であった（Fig. 3）．

病理組織学的所見：腫瘍は Gerota 筋膜の脂肪織から発生していた．HE 染色では異型のある紡錘形細胞が渦巻状配列と花むしろ様の構造を有し，多核巨細胞を多数認めた（Fig. 4）．また一部に myxoid change が強い所見を呈していた．免疫組織染色では EMA が紡錘形細胞と多核巨細胞の胞体に対して散在性に陽性であった．Desmin，HHF35，α-SMA，S-100，CAM 5.2 はいずれも陰性であった．以上より MFH の診断を得た．

術後経過：画像上は肺，骨，リンパ節などへの転移は認められなかった．高齢で左腎が萎縮しており，術後のクレアチニンクリアランスが 22.1 ml/min と低

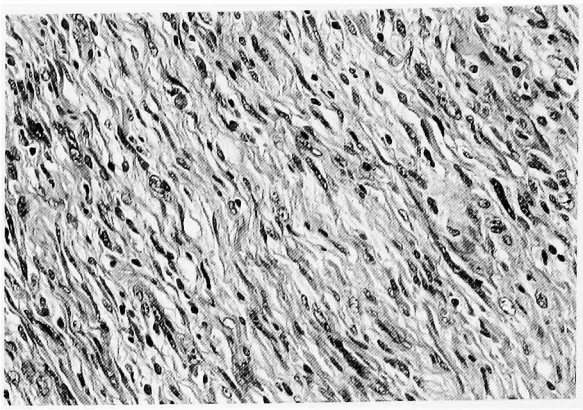

Fig. 4. Microscopic appearance shows spindle cells arranged in a storiform pattern (H & E stain ; ×400).

値であるため，追加治療は行わなかった．術後9カ月で再発転移なく，血清クレアチニンが 1.5 mg/dl と若干高値の他は異常なしで外来通院中である．

考　　察

MFH は Weiss ら[1]が1978年に200例の臨床病理学的検討を行い，histiocyte 様細胞と fibroblast 様細胞とを有し，storiform pattern に配列された未分化で多形型の肉腫と定義した．1983年に subtype が，① storiform pleomorphic type，② myxiod type，③ giant cell type，④ inflammatory type，⑤ angiomatoid type の5つに分類されてからは報告例が増加している．その発生部位は約半数が四肢で，今回のような後腹膜原発は MFH 全体の9～13%を占めており[2]，本邦報告例は130例以上にのぼる．MFH は中高年に多い他は，特異的な臨床症状や画像所見に乏しく，術前診断が困難でかつ予後不良である．諸家の報告では術後の局所再発率は44%[1]，47.7%[3]と非常に高い．また診断時転移率は42%[1]，34.7%[4]と高く，その転移部位は82%が肺である[1]．リンパ節転移は少ないとの報告が多い．5年生存率は，MFH 全体で47%であるが[3]，後腹膜原発では14%ときわめて不良である[5]．

後腹膜原発の MFH は特異的な画像所見に乏しいが，諸家の報告から，①巨大な腫瘍径，②超音波・CT で認める多房性の cystic pattern や low density area，③ MRI で認める繊維成分（T1 強調画像で low，T2 強調画像で low），④血管造影で認める hypovascular，avascular な像など[6]が，MFH を鑑別診断する上での補助的所見と思われる．本症例でも術前の診断には苦慮したが，retrospective に見るとほぼ同様の所見が認められた．血管造影は施行しなかったが，CT の造影所見やドップラーエコーの所見で，④に相当すると思われた．MRI については岩渕ら[7]が，本邦7例（storiform pleomorphic pattern が

5例）の検討において，T1 強調画像で low，T2 強調画像で high な部位は壊死組織や histiocyte 様細胞の豊富な部分で，T1 強調画像で low，T2 強調画像で low であれば fibroblast 様細胞の豊富な部分と診断している．

治療に関しては，まず化学療法において Leite ら[8]が CYVADIC 療法，CYVADACT 療法の有効性を報告しているが，その効果は PR 率30％程度とされる．放射線治療に関しては，軟部腫瘍は従来放射線抵抗性とされていたが，脂肪肉腫や横紋筋肉腫は感受性が高く，伊藤ら[9]は8例中5例に初期照射効果良好であったと報告している．しかしいずれの治療も一定の見解が得られているとは言えず，現在のところ外科的広範切除が治療の第一選択である．本例では腎被膜との強い癒着が認められ，結果的に腎合併切除を行ったが，肝　十二指腸については癒着を剝離するにとどめており，十分な観察および術中迅速病理診断により，その切除範囲を決定すべきであった．いずれにしろ本疾患の高い再発率，転移率を考えれば，外科的広範切除後も厳重な経過観察が必要と思われる．

結　　語

腎周囲より発生した MFH の1例を経験したので，若干の文献的考察を加えて報告した．

本論文の要旨は，第547回日本泌尿器科学会東京地方会で発表した．

文　　献

1) Weiss SW and Enzinger FM: Malignant fibrous histiocytoma. an analysis of 200 cases. Cancer **41**: 2250-2266, 1978
2) O'Brien JE and Stout AP: Malignant fibrous xanthomas. Cancer **17**: 1445-1455, 1964
3) 橋本　洋：悪性線維性組織球腫の臨床病理学的研究．福岡医誌 **70**：585-613，1979
4) 澤田佳久，山本　悟，小川隆俊，ほか：腎周囲組織に発生した悪性線維性組織球腫の1例．泌尿紀要 **32**：853-864，1986
5) Kearney MM, Soule EH and Ivins J: Malignant fibrous histiocytoma. a retrospective study of 167 cases. Cancer **45**: 167-178, 1980
6) 元森照夫，飯田　如，江藤耕作，ほか：後腹膜悪性線維性組織球腫の画像診断．日本画像医学雑誌 **9**：313-319，1990
7) 岩淵和明，永島弘登志，岡田耕市，ほか：後腹膜悪性線維性組織球腫の1例．西日泌尿 **58**：962-964，1996
8) Leite C, Goodwin JW, Sinkovics JG, et al.: Chemotherapy of malignant fibrous histiocytoma. Cancer **40**: 2010-2014, 1977
9) 伊藤　潤，池田　一，新部英男，ほか：悪性線維性組織球腫の照射効果に関する臨床的研究．日癌治療会誌 **19**：549-555，1984

(Received on January 11, 2002)
(Accepted on March 15, 2002)
（迅速掲載）