骨化像を伴った後腹膜漿液性嚢胞の1例

多根総合病院泌尿器科（部長：林　美樹）
千原　良友*，堀川　直樹，林　　美樹

奈良県立医科大学泌尿器科学教室（主任：平尾佳彦教授）
藤本　清秀，細川　幸成**，平尾　佳彦

A CASE OF RETROPERITONEAL SEROUS CYST WITH OSSIFICATION

Yoshitomo CHIHARA, Naoki HORIKAWA and Yoshiki HAYASHI
From the Department of Urology, Tane General Hospital
Kiyohide FUJIMOTO, Yukinari HOSOKAWA and Yoshihiko HIRAO
From the Department of Urology, Nara Medical University

A 36-year-old woman came to our hospital complaining of right flank pain. Computed tomographic (CT) scanning showed a cystic mass, 6×9 cm in size, including homogeneous low-density fluid contents, in the right retroperitoneal space. The cyst wall showed partly high-density epithelium, but there was no contrast enhancement. A 7.5×12 cm retroperitoneal cyst was easily removed with yellow serous fluid in it. Cytological examination showed no malignant cells in this fluid. The origin of the cyst was unknown. The histopathological diagnosis was retroperitoneal serous cyst with focal ossification in the lining epithelium. Here we report this rare case of retroperitoneal serous cyst and briefly discuss 57 cases reported in Japan.

(Acta Urol. Jpn. **47**: 319–321, 2002)

Key words: Retroperitoneal tumor, Serous cyst, Ossification

緒　　言

後腹膜腔に発生する実質臓器に由来しない腫瘍は，一般に悪性リンパ腫や肉腫などの悪性腫瘍が80～90％と多く[1]，漿液性嚢胞の報告は非常に稀である．今回われわれは，症候性の後腹膜漿液性嚢胞の1例を経験したので，若干の文献的考察を加えて報告する．

症　　例

患者：36歳，女性

主訴：右側腹部痛

既往歴：31歳時，甲状腺腫に対して甲状腺全摘除術を施行（病理組織診断は follicular adenoma）．28歳時，子宮筋腫を指摘されたが経過観察．

家族歴：特記すべきことなし

現病歴：慢性膵炎にて1年前より近医で加療中であった．1999年3月，突然の右側腹部痛を訴えたため施行された腹部 CT にて，右後腹膜腔に径 6×9 cm の嚢胞性腫瘤を指摘され，精査加療を目的に同年7月当科へ紹介された．

現症：身長 163 cm，体重 55 kg．血圧 130/70 mmHg，心拍数65/分．腹部触診上腫瘤は触知せず，その他の胸腹部理学的所見に異常を認めなかった．

入院時検査所見：末梢血液像，血液生化学的検査および尿検査において異常を認めず，また，腫瘍マーカー（CEA，AFP，CA19-9，CA125）はいずれも正常範囲であった．

排泄性尿路造影：第4腰椎右側に小さな石灰化が数珠状に連なる線状陰影がみられたが，両側腎陰影，腸腰筋陰影は明瞭で，腫瘍による腎盂や尿管への圧排所見もなく，上部尿路に異常所見は認めなかった．

腹部 CT：右腎下極より腸腰筋の外側前方に沿って骨盤腔内へ連続する嚢胞性腫瘍を認めた．内部は均一な water-density で，嚢胞壁は平滑で数カ所に high-density な石灰化像を伴っていたが，造影効果は認めなかった（Fig. 1）．

腹部 MRI：T1 強調像にて嚢胞内部は均一で水に近い intensity を示し，隔壁や充実性成分を認めなかった．また，嚢胞内部や嚢胞壁は造影されず，右腎，腸腰筋との境界は明瞭であった．

以上の所見より後腹膜嚢胞と診断したが，持続する側腹部痛と石灰化を伴う嚢胞壁が悪性腫瘍の随伴病変である可能性が残ることから，1999年10月18日経腰的

* 現：奈良県立医科大学泌尿器科学教室
** 現：星ケ丘厚生年金病院泌尿器科

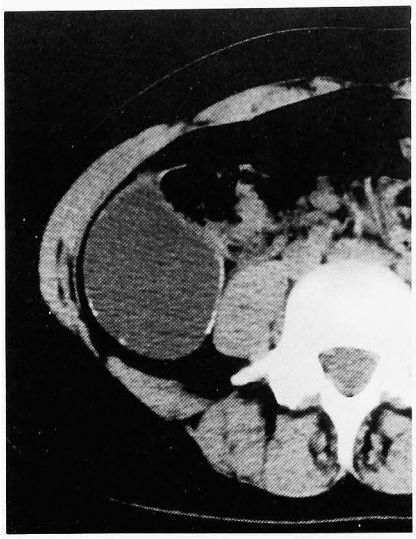

Fig. 1. CT scan of the abdomen showing a cystic mass in the right retroperitoneal space, 6×9 cm in size. The cyst wall showed partly high-density calcified portion.

アプローチにより後腹膜嚢胞摘除術を施行した.

手術所見：嚢胞と腎との境界は明瞭で，他の周辺臓器との癒着や交通は認められず容易に摘出できた.

摘出標本：7.5×12 cm 大の単房性嚢胞で，割面では嚢胞内容に充実性腫瘍や出血壊死像はなく，内容液は 350 ml，黄褐色透明で生化学的には漿液であった. また，内容液の細胞診では多数の組織球を認めるのみで，悪性細胞はみられず，内容液の CA19-9，CA 125，CEA も正常範囲内であった.

病理組織所見：嚢胞壁は異形のない円柱上皮で覆われた結合織性の組織であったが，一部の上皮欠損部や上皮下に石灰化が層構造を形成する骨化様の像を認めた (Fig. 2). 以上の病理組織と内容液の所見から，嚢胞の由来は同定できなかったが嚢胞壁に骨化を伴った漿液性嚢胞と診断した.

術後，右側腹部痛は消失し，2年を経過した現在，嚢胞の再発も認めていない.

考　　察

後腹膜腔に発生する腫瘍は全腫瘍の約0.2%と稀で[2]，さらに嚢胞性腫瘍は後腹膜腫瘍の3～6%と報告されている[1]. 後腹膜嚢胞は Handfield-Jones[3] の発生起源による分類では，1) 泌尿器原性嚢腫，2) 結腸間膜嚢腫，3) 皮様嚢腫，4) リンパ管嚢腫，5) 外傷性嚢腫，6) 寄生虫性嚢腫，に分類され，大井ら[4] の内容液による分類では，1) 皮様嚢腫，2) リンパ嚢腫，3) 漿液性嚢腫，4) 血液嚢腫，5) その他の嚢腫，とされている. 自験例では発生起源を特定できず，内容液より大井らの分類を用いて漿液性嚢胞と診断した. われわれが調べえたかぎりでは，自験例を含めた

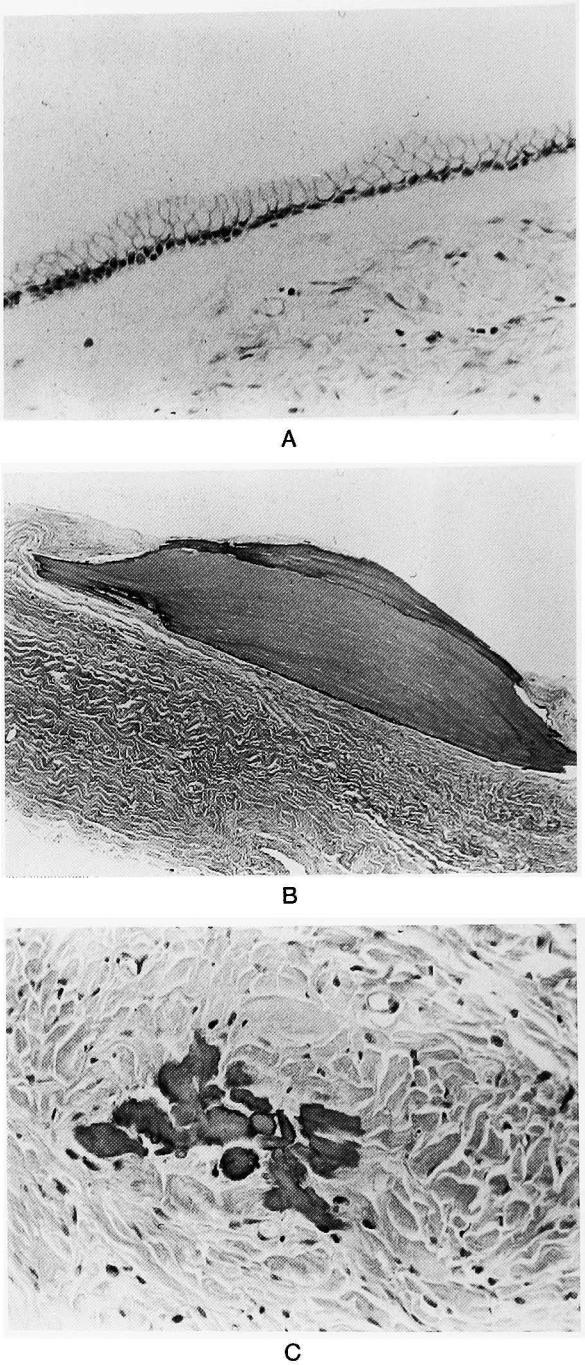

Fig. 2. Histopathological findings of the cyst: The cyst wall was lined with columnar epithelial cells (A: HE, ×200) with focal lamellar-structured ossified epithelium (B: HE, ×40) and ossification spots in the connective tissue (C: HE, ×100).

後腹膜漿液性嚢胞の本邦報告例は57例である (Table 1). 漿液性嚢胞の頻度は後腹膜嚢胞の12～13%と報告され[4]，平均年齢は45.0±18.3歳で20歳から40歳に多く，新生児から70歳代にも発症を認めている. 性差では女性に多くみられる (87.5%). 腫瘍径は平均 12.2±7.7 cm であるが，無症状のまま経過し，巨大になってから発見される症例もある[5].

Table 1. Fifty-seven cases of retroperitoneal serous cyst reported in Japan

1.	年齢	生後27日-77歳（平均45.4歳）
2.	性別	男性：5例，女性：52例
3.	嚢胞内容	60-6,000 ml 淡黄色：22例，黄褐色：6例，無色：6例，白濁：4例，血性：3例，不詳：16例
4.	発生部位	右側：23例，左側：22例，両側：1例，正中：1例，不詳：10例
5.	上皮形態	円柱：18例，扁平：9例，扁平＋円柱：8例，その他：7例，不詳：15例
6.	治療	摘出術：54例，穿刺：2例，剖検：1例

発生起源は不明とされる報告が多く[6]，前，中，後腎および Müller 管または Wolff 管遺残物[7~9]，その他腸上皮化生や mesocolic cyst も起源と推察されている[5,10] Müller 管は子宮頸管上皮や子宮内膜などに分化し，その遺残物は Wolff 管に比し発生段階で後腹膜に遺残しやすい．これは，本疾患が女性に好発する要因の1つであると考えられる．また，嚢胞内容液中の腫瘍マーカー（CEA，CA125，CA19-9）が高値を示した症例も報告されており[6,11,12]，腫瘍の発生由来を決定するのに参考になると思われる．Dubs[13]は漿液性嚢胞の病理組織学的特徴として，嚢胞壁が菲薄で内面は単層円柱上皮，立方上皮ないし扁平上皮細胞で覆われ，内容液は低比重の漿液で蛋白や脂質を含み，周囲との癒着は粗であると述べており，自験例のように摘出は比較的容易なことが多い．ごく稀に嚢胞壁に石灰化を伴うことがあり，包虫嚢腫では特徴的であるが，骨化像を認めた報告はなかった．

診断は腹部超音波断層法と腹部 CT が有用で，周辺臓器との癒合や悪性所見の判断材料として消化管造影，排泄性尿路造影，腹部血管造影も補助診断として用いられている．他の実質臓器由来の嚢胞性腫瘍との鑑別には臓器特異的な核種による scintigraphy が有用である．後腹膜腫瘍全体の考察から，悪性腫瘍との鑑別点について Nakashima ら[14]が報告しているが，1）最大径が 5.5 cm 以上，2）症状の有無，3）石灰化の有無，4）辺縁の不整，5）嚢胞変性，壊死の有無が，悪性腫瘍を示唆する所見として重要としている．

治療については，穿刺排液で良好な経過を得ている報告もあるが[15]，確定診断が困難で悪性化や再発の可能性が残る．また，腫瘍による周辺臓器への圧排症状や自然破裂の可能性から，一般的には観血的な摘除術が施行されている．自験例では画像上，嚢胞壁の石灰化（病理組織学的には単純な石灰化と区別して骨化像と診断）を認め，他の悪性腫瘍の随判病変としての嚢胞性変化の可能性も完全に否定できず，有症状であったことから開腹手術を選択した．しかし，今後，画像診断の向上や他の補助診断の進歩により悪性腫瘍との鑑別が確実となれば，less invasive therapy の観点から硬化療法などの非観血的治療が選択される症例も増加するものと考えられる．

結　　語

悪性腫瘍の存在を完全に否定できず，有症状であったため手術療法を施行した，骨化像を伴った後腹膜漿液性嚢胞の1例を報告した．

本論文の要旨は第171回日本泌尿器科学会関西地方会にて報告した．

文　　献

1）宮城道雄，武藤良弘，篠崎卓雄，ほか：卵巣の漿液性嚢胞腺腫に類似した後腹膜嚢胞腺腫の1例．臨外 **42** 1987-1991，1987
2）Pack GT and Tabah EJ: Collective review: primary retropertoneal tumors; a study of 120 cases. Surg Gynecol Obstet **99**(Suppl): 209-231, 1954
3）Handfield-Jones RM: Retroperitoneal cysts: their pathology, diagnosis, and treatment. Br J Surg **12**: 119-134, 1924
4）大井鉄太郎，松岡敏彦，鈴木三郎：後腹膜嚢腫の1例および本邦後腹膜嚢腫の統計的観察．臨泌 **28**：521-528，1974
5）森山信男，伊藤一元，額賀　優，ほか：巨大な後腹膜漿液性嚢腫の1例．臨泌 **32**：1159-1163，1978
6）国崎主税，杉山　貢，土屋周二．後腹膜漿液性嚢胞の1例．日臨外医会誌 **51**：759-762，1990
7）高野昇治：巨大なる後腹膜嚢腫の1例．十全医会誌 **63**：161-165，1959
8）佐野伸昭：後腹膜の概念並びに腫瘍の病理．臨放線 **13**：785-793，1968
9）西澤和亮，村上泰秀，岡田敬司，ほか：後腹膜漿液性嚢腫の1例．泌尿紀要 **29**：319-324，1983
10）中村隆一，西尾義典，岡本　隆，ほか：原発性後腹膜腫瘍について．京都府医大誌 **78**：454-462，1969
11）村國　均，柴　忠明，小澤哲朗，ほか：嚢胞内容液中の腫瘍マーカー（CEA，CA125）が高値を示した後腹膜嚢胞の1例．日外科系連会誌 **23**：308-312，1998
12）実藤　健：内容液 CA19-9 および CA125 が高値を呈した後腹膜漿液性嚢胞の1例．泌尿紀要 **46**：457-461，2000
13）Dubs J: Ueber retroperitoneale Zystenbildung. Archiv für Klin Chirurgie **111**: 860-869, 1919
14）Nakashima J, Ueno M, Nakamura K, et al.: Differential diagnosis of primary benign and malignant retroperitoneal tumors. Int J Urol **4**: 441-446, 1997
15）山口一洋，岡所　明，久住治男：後腹膜嚢胞の1例．泌尿紀要 **30**：1809-1812，1984

(Received on January 9, 2002
Accepted on February 25, 2002)