フェナセチン乱用によると思われる腎盂腫瘍の1例

トヨタ記念病院泌尿器科（部長：前田真一）
小島圭太郎，玉木　正義，前田　真一

梅坪クリニック
堀　　武

岐阜大学医学部泌尿器科学教室（主任：出口　隆教授）
西野　好則，出口　　隆

A CASE OF RENAL PELVIC TUMOR DUE TO PHENACETIN ABUSE

Keitarou Kojima, Masayoshi Tamaki and Shinichi Maeda
From the Department of Urology, Toyota Memorial Hospital
Takeshi Hori
From Umetubo Clinic
Yoshinori Nishino and Takashi Deguchi
From the Department of Urology, Gifu University School of Medicine

A 65-year-old female had been taking analgesics containing phenacetin, because of severe headaches since 1958. The total dose of phenacetin that she had taken was calculated to be 8.0 kg. She visited the department of urology in our hospital in August, 1999 complaining of gross hematuria. A solid mass was detected in her left renal pelvis on the abdominal computed tomographic (CT) scan. Under the diagnosis of a left renal pelvic tumor, nephrouretectomy was performed in September, 1999. Histopathological diagnosis was grade 2 transitional cell carcinoma. Interstitial nephritis was also observed. Our case is the twenty-second report of an urinary tract tumor associated with phenacetin abuse in Japan.

(Acta Urol. Jpn. **48**: 293–296, 2002)

Key words: Phenacetin abuse, Renal pelvic tumor

緒　　言

フェナセチンを含有する鎮痛剤の乱用により尿路上皮腫瘍の発生が欧米を中心に数多く報告されている．今回われわれはフェナセチン乱用者に発生した腎盂腫瘍を経験したので若干の文献的考察も含めて報告する．

症　　例

患者：65歳，女性

主訴：無症候性肉眼的血尿

既往歴：45歳時に子宮筋腫と診断され単純子宮全摘出術を施行された．

喫煙歴：なし

薬剤歴：1958年より慢性頭痛のためセデス末（フェナセチン含有量 400 mg/包）3包/日を内服していたが，1976年からは市販薬のセデスA錠（フェナセチン含有せず）に内服変更していた．1990年からは近医の処方によりサリイタミン（フェナセチン含有量 250 mg/包）2包/日を内服していた．通算のフェナセチン総摂取量は約 8 kg であった．

現病歴：1999年8月無症候性肉眼的血尿にて近医受診した．膀胱鏡検査にて左尿管口からの出血が認められたため DIP が施行された．DIP にて左腎盂の陰影欠損像が認められ（Fig. 1），左腎盂腫瘍と診断された．同年9月トヨタ記念病院に紹介受診された．

初診時検査所見：尿検査では赤血球30～50個/hpf. 血液一般・血液生化学検査では，WBC $12\times10^3/mm^3$，CRP 3.7 mg/dl と軽度の炎症所見を認めた．自排尿での尿細胞診は疑陽性であった．他に異常所見を認めなかった．

画像診断：腹部造影 CT では，左腎盂内に限局して 3.0×1.7 cm の内部均一で充実性の腫瘤陰影を認めた（Fig. 2）．なお，リンパ節および遠隔転移を思わせる異常陰影は認めなかった．

入院後経過：左腎盂腫瘍 T1N0M0 の術前診断にて，1999年10月6日左腎盂尿管全摘出術を施行した．術後経過は良好で10月20日退院し現在紹介医院にて経

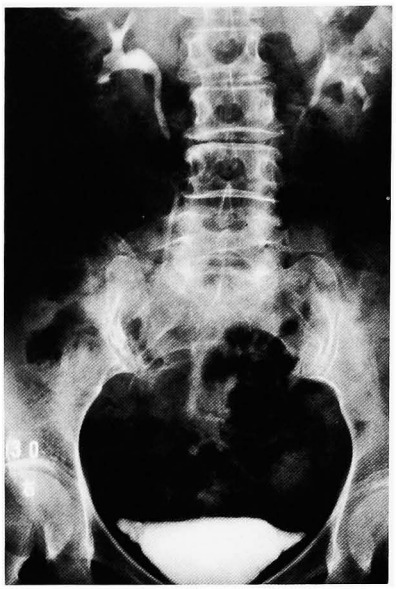

Fig. 1. Intravenous pyelogram shows a space-occupying lesion at the left renal pelvis.

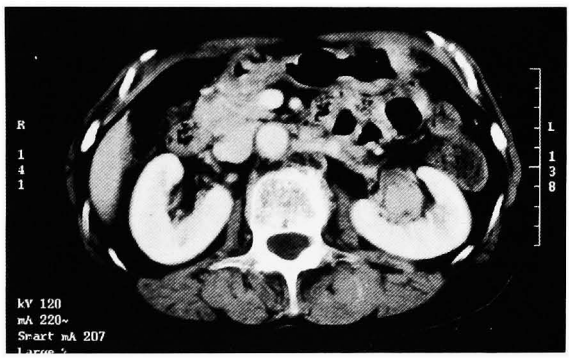

Fig. 2. Abdominal computed tomography shows the enhanced lesion in the left renal pelvis.

過観察中である.

病理所見：肉眼的所見として摘出腎は 6×5×8 cm であり，腎盂内に 3.0×1.7×2.0 cm の乳頭状腫瘤を認めた．組織学的所見は移行上皮癌 grade 2 で，腫瘍胞巣は乳頭状増殖を示し明らかな浸潤傾向は見られず腎盂上皮に限局していた (Fig. 3)．また非腫瘍部の腎実質には間質の線維化，尿細管の萎縮，リンパ球の浸潤などの間質性腎炎の所見が認められた (Fig. 4).

Fig. 3. Histological findings of the tumor show transitional cell carcinoma grade 2 (HE, 2×).

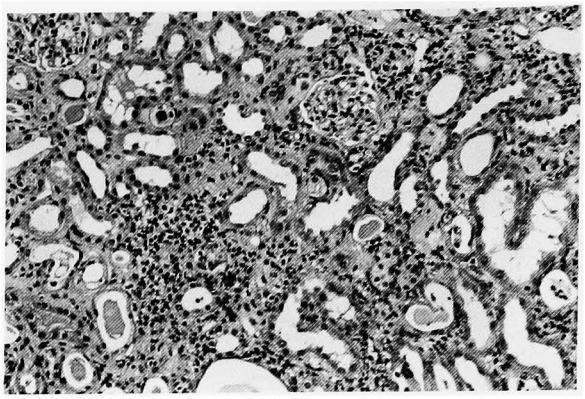

Fig. 4. Histological findings of non-malignant lesion shows interstitial nephritis (HE, 10×).

考　　察

フェナセチンは多くの鎮痛剤に含まれるアニリン系物質で，その乱用による副作用として溶血性貧血，間質性腎炎，腎乳頭壊死などの他に発癌性が認められている.

フェナセチン乱用による腎障害の組織所見としては1953年に Spuhler ら[1]が最初に慢性間質性腎炎や腎乳頭壊死として報告して以来，数多くの報告がなされており，Grimlund[2] は組織上の腎障害の程度はフェナセチンの服用量と相関すると報告している.

フェナセチン乱用による腎盂腫瘍は，1965年 Hultengren ら[3]が最初に報告し，海外で数多くの報告例がある．本邦においては1984年に山本ら[4]が初めて報告して以来今日まで自験例を含めて22例が報告されているにすぎない (Table 1).

Mihatsch ら[5]は剖検時の集計において乱用者は非乱用者に比べて腎盂腫瘍は55倍，尿管腫瘍は16倍，膀胱腫瘍は6倍であったと報告している．発生部位別の比率では腎盂42%，尿管6%，膀胱52%であると述べている．Johansson ら[6]は腫瘍発生までの平均期間は腎盂腫瘍で15～20年，膀胱腫瘍で25～30年と報告している．Steffens ら[7]は，腫瘍発生までのフェナセチンの服用量は腎盂腫瘍 5.6 kg，尿管腫瘍 4.9 kg としている．本邦の22例においては，発生部位別の比率では腎盂49%，尿管13%，膀胱38%であり，腫瘍発生までの平均期間は腎盂腫瘍で21.5年，尿管腫瘍で16.5年，膀胱腫瘍で20.8年である．また，服用量は腎盂腫瘍で5.7 kg，尿管腫瘍 3.4 kg あり，海外文献の報告とほぼ一致しているものと考えられた.

フェナセチンの発癌作用に関しては，1971年に

Table 1. The carcinoma of the urinary tract due to phenacetin abuse in Japan

No.	報告者	発表年	性別	年齢	総服用量	服用期間	発生部位	腫瘍病理組織	腎所見
1	山本ら	1984	女	45	1.7-3.2 kg	10年	膀胱・右尿管	mesonephric carcinoma・腺癌	腎乳頭壊死・間質性腎炎
2	羽入ら	1985	女	55	9 kg	29年	膀胱	TCC	腎乳頭壊死
3	高波ら	1986	女	53	8 kg	30年	右腎盂	TCC	間質性腎炎
4	木村ら	1987	女	46	4.7 kg	25年	右腎盂	TCC	間質性腎炎
5	鈴木ら	1987	女	55	約 5.2 kg	12年	右腎盂	TCC	間質性腎炎
6	星野ら	1988	男	70	2.7 kg	15年	膀胱・左尿管	TCC	腎乳頭壊死・間質性腎炎
7	星野ら	1988	女	72	6.1 kg	30年	右腎盂	TCC	腎乳頭壊死・間質性腎炎
8	林ら	1989	女	57	7.4 kg	27年	膀胱	TCC	記載なし
9	林ら	1989	女	80	2.3 kg	30年	左腎盂	TCC	間質性腎炎
10	宮内ら	1990	男	70	4 kg	15年	左尿管・膀胱	TCC	間質性腎炎
11	宮内ら	1990	女	66	2.5 kg	21年	左尿管・膀胱	TCC	間質性腎炎
12	大橋ら	1990	男	67	2 kg	5年	左腎盂	TCC	記載なし
13	松本ら	1990	男	53	12 kg	20年	膀胱	TCC	腎乳頭壊死
14	武藤ら	1993	男	66	1.4 kg	10年	左腎盂	TCC	記載なし
15	大村ら	1995	男	53	3.0 kg	12年	左腎盂	TCC	記載なし
16	酒井ら	1996	男	68	3.2 kg	18年	左腎盂・尿管	TCC	記載なし
17	伊丹ら	1997	女	60	1 kg 以上	8年	膀胱	TCC	間質性腎炎
18	福原ら	1997	女	56	4.5 kg	20年	左腎盂・尿管・膀胱	TCC	腎乳頭壊死・間質性腎炎
19	岡ら	1998	男	60	13 kg	30年	右腎盂・膀胱	TCC	腎乳頭壊死・間質性腎炎
20	曽和ら	1998	男	48	約 2.6 kg	24年	膀胱	腺癌	腎乳頭壊死
21	小野澤ら	1999	男	79	13.6 kg	30年	右腎盂・膀胱	TCC	記載なし
22	自験例	2001	女	65	約 8.0 kg	28年	左腎盂	TCC	間質性腎炎

TCC: transitional cell carcinoma.

Nery[8] によってフェナセチンの N-hydroxylated metabolite が発癌性を有することが報告されている．さらに，近年フェナセチン乱用者に発生した尿路上皮腫瘍に p53 遺伝子の変異が確認され[9]，また，cyclin D1 遺伝子の増幅が認められた[10]などの報告もなされている．

今回の症例においては間質性腎炎の所見が認められたが，本邦の22例の腎盂腫瘍の報告例においてもその大部分に腎障害組織所見を同様に認めた．McCredie ら[11]はフェナセチン乱用と腎乳頭壊死とは腎盂腫瘍の発生に対してそれぞれ独立した危険因子であるという結論を統計学的に導いている．従って，フェナセチン乱用による尿路上皮腫瘍は，間質性腎炎，腎乳頭壊死などの腎組織障害とは独立して発生するものと考えられる．

Steffens ら[7]によると，予後に関しては腫瘍の進行度にもよるが，5年生存率は腎摘出術を行った患者では51%，また，腎尿管切除術およびリンパ節郭清術を行った患者では84%と報告している．再発については切除した尿管断端が5.6%，膀胱内が13.8%，健側の腎盂　尿管からの再発は1.9%と報告している．さらに，膀胱内再発のうち81.8%は術後3年間に発見されており10年を越えても9.1%の再発を指摘している．

今回のわれわれの症例では，左腎盂尿管全摘出術を施行しており尿管断端の再発はないと考えられるが，膀胱内の再発が通常の腎盂腫瘍の発生に比べ高く特に術後3年間は頻回の膀胱鏡観察が必要と考えられた．また，10年以降にも再発報告もある事から長期間に渡る followup を続けていくことが望ましいと考える．

本邦では2001年4月フェナセチンは乱用者における上記の副作用出現のため製造中止となり，現在ではフェナセチン含有鎮痛剤の服用者はないものと考えられる．しかし，Blohne ら[12]は欧米においてフェナセチン含有鎮痛剤の販売中止後も腫瘍発生率が増加したと報告しており，フェナセチン乱用による尿路上皮癌の発生については今後も注意深い観察が必要である．

結　　語

65歳，女性のフェナセチン乱用によると思われる腎盂腫瘍の1例を報告し文献的考察を行った．

文　　献

1) Spuhler O and Zollinger HU: Die chronishe interstitille Nephritis. Z Klin Med **151**: 1-50, 1953
2) Grimlund K: Phenacetin and renal damage at a Swedish factory. Acta Med Scand **174**: 3-26, 1983
3) Hultengren N, Lagergren C and Ljungqvist A: Carcinoma of the renal pelvis in renal papillary necrosis. Acta Chir Scand **130**: 314-320, 1965
4) 山本憲男，篠原陽一，酒徳治三郎，ほか：フェナセチン長期服用後に腎乳頭壊死と多発尿路腫瘍を

合併した1例. 西日泌尿 **46**：873-878, 1984
5) Mihatsch MJ and Knucli C：Phenacetin abuse and malignant tumors. Klin Wochenschr **60**：1339-1349, 1982
6) Johansson S, Angervall L, Wahlqvist L, et al.：Uroepithelial tumors of the renal pelvis associated with abuse of phenacetin-containing analgesics. Cancer **33**：743-753, 1974
7) Steffens J and Nagel R：Tumors of the renal pelvis and ureter：observations in 170 patients. Br J Urol **61**：277-283, 1988
8) Nery R：The possible role of N-hydroxylation in the biological effects of phenacetin. Xenobiotica **1**：339-343, 1971
9) Petersen I, Ohgaki H, Kleihues P, et al.：p53 mutations in phenacetin-associated human urothelial carcinomas. Carcinogenesis **14**：2119-2122, 1993
10) Lee CR, Wanibuchi H, Fukushima S, et al.：Molecular cytogenetic identification of cyclin D1 gene amplification in a renal pelvic tumor attributed to phenacetin abuse. Pathol Int **49**：648-652, 1999
11) McCredie M, Stewart JH, Mahony JF, et al.：Phenacetin and papillary necrosis：independent risk factors for renal pelvic cancer. Kindey Int **30**：81-84, 1986
12) Blohme I and Johansson S：Renal pelvic neoplasms and atypical urothelium in patients with end-stage analgesic nephropathy. Kidney Int **20**：1339-1349, 1982

(Received on November 29, 2001
Accepted on February 4, 2002)