縦隔気腫を伴った膀胱自然破裂の1例

京都府立医科大学泌尿器科学教室（主任：三木恒治教授）
上田　崇，浮村　理，佐藤　暢
水谷　陽一，中尾　昌宏，三木　恒治

A CASE OF SPONTANEOUS RUPTURE OF THE URINARY BLADDER FOLLOWED BY PNEUMOMEDIASTINUM

Takashi UEDA, Satoshi UKIMURA, Nodoka SATO,
Youichi MIZUTANI, Masahiro NAKAO and Tsuneharu MIKI
From the Department of Urology, Kyoto Prefectural University of Medicine

A 67-year-old male admitted to our hospital with a complaint of gross hematuria and lower abdominal pain. He was being followed up at our hospital for prostate cancer with multiple bone metastases. He was diagnosed with spontaneous rupture of the urinary bladder by abdominal computed tomography. Chest X-ray and chest computed tomography also showed pneumomediastinum. An urgent operation revealed a rupture of the urinary bladder 3 cm in length. We briefly reviewed 122 cases of spontaneous rupture of the urinary bladder reported in the Japanese literature.
(Acta Urol. Jpn. **48**: 363–365, 2002)

Key words: Spontaneous rupture of the urinary bladder, Pneumomediastinum

緒　　言

膀胱自然破裂はきわめて稀な疾患である．今回われわれは前立腺癌の放射線治療後に発症した縦隔気腫を伴う膀胱自然破裂の1例を経験したので，自験例を含め本邦報告例122例の集計結果を加えて報告する．

症　　例

患者：67歳，男性

主訴：肉眼的血尿と下腹部痛

既往歴：1995年より前立腺癌 stage D2 のため当科にて通院治療中であった．

家族歴：特記すべきことなし

現病歴：1995年7月に排尿障害を主訴に初診．PSA 103 ng/ml と高値を示し，精査の結果多発性骨転移を伴う前立腺癌 stage D2 と診断した．同年9月より LH-RH analogue と酢酸クロルマジノンによる内分泌療法を開始した．1998年2月には前立腺癌の再燃がみられ，PSA 306 ng/ml と上昇，右水腎症と右下肢浮腫を認め，骨盤部 CT にて右内腸骨リンパ節腫大も認めたため小骨盤腔に 30 Gy，前立腺局所に 40 Gy の放射線外照射を行った．1998年12月からはデキサメサゾン．UFT，シクロホスファミドの内服投与も開始した．排尿困難などの訴えは特になかった．また尿流量測定では Qmax 14.6 ml/sec であり，1999年1月と5月，2000年1月の超音波検査でも有意な残尿を認めなかった．2000年3月12日突然肉眼的血尿が出現した．膀胱タンポナーデを認め，膀胱鏡検査では膀胱前壁からの局所的出血が強く出血原因の確定診断には至らなかった．シクロホスファミドによる出血性膀胱炎も念頭において膀胱洗浄や持続還流を行った．さらにテネスムスに加え下腹部の痛みが強く筋性防御の出現を認めたため，膀胱破裂を疑い入院の上精査を開始した．また経過中に突然胸痛が出現し，あわせて精査を開始した．

入院時現症：血圧 140/81 mmHg，脈拍60/分，理学的には下腹部痛とテネスムスが強く筋性防御を認めた．

入院時検査成績：血算にて RBC 189万/μl，Hb 7.1 g/dl，Plt 5.9万/μl と低下傾向を認め，血液生化では CPK 467 IU/l，CRP 15.7 mg/dl と高値を示し，貧血傾向と炎症所見を認めた．尿所見は肉眼的血尿であった．

画像診断：膀胱造影では膀胱前腔にわずかに造影剤の広がりが観察されたが，破裂部位は明らかではなかった．骨盤部 CT において膀胱前腔に空気と造影剤の漏出が観察され，膀胱の腹腔外破裂と診断した（Fig. 1）．また，下腹部 CT で後腹膜腔に沿って上方に連続する気腫を認めた．

胸部レントゲン検査において縦隔気腫を認めた．胸部 CT でも同様の所見を認めた（Fig. 2）．

食道内視鏡所見：食道裂傷は認めなかった．

気管支鏡所見：気管裂傷は認めなかった．

入院後経過：膀胱破裂のほか腹膜刺激症状が強く腹

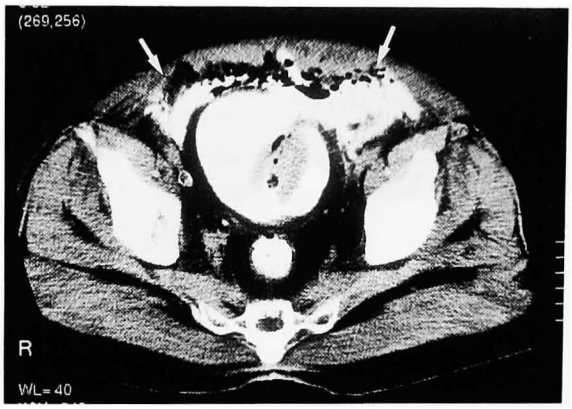

Fig. 1. Computed tomography shows air and leakage of contrast medium in front of the urinary bladder (arrow).

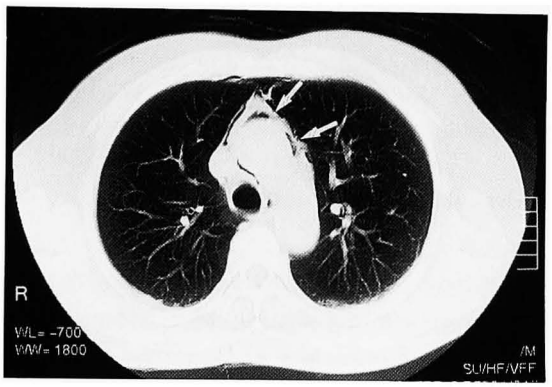

Fig. 2. Chest computed tomography shows air accumulation around the aortic arch (arrows).

膜炎も否定できないことから，開腹手術を選択した．

手術所見：下腹部正中切開にて腹腔内および膀胱前腔に至った．膀胱前壁に径約 3 cm の裂孔を認めたため縫合，修復した．腹腔内では腹膜炎や消化管損傷などの異常は認めなかった．

術後所見：血尿や腹膜刺激症状は速やかに消失した．尿道カテーテルは 2 週間留置後抜去した．発症より 1 年 6 カ月を経た現在外来で前立腺の治療を行いながら経過観察中である．

考　　察

膀胱破裂は病因より外傷性と自然破裂に分類され，自然破裂は Bastable ら[1]により「外傷を受けないで発生する腹腔内または骨盤腔への総ての膀胱破裂」と定義されている．膀胱自然破裂はわれわれが検索したかぎりでは過去本邦においては121例報告されており[2]，これに自験例を含めた122例について検討した．膀胱自然破裂は 2 群に大別され，破裂の原因が予測される症候性破裂と破裂の原因がまったく不明である特発性破裂に分類される[3]　本邦における膀胱自然破裂は症候性が103例，特発性が19例と明らかに症候性が多く，症候性の中には膀胱壁の病変と壁の過伸展によるものが多かった（Table 1）．以前は飲酒後の破裂が多かったのに対して最近では放射線治療後の報告が急増しており，自験例はわれわれが調べえたかぎりでは本邦第36例目の報告であった[2]　ただし，自験例を除く35例の報告は総て子宮癌術後の放射線治療を受けた女性であり[2,4~8]，男性の前立腺癌に対する放射線治療後の膀胱自然破裂としては本邦で 1 例目の報告であると考えられた．これまでの35例の報告では子宮広汎全摘除術によると思われる神経因性膀胱による膀胱内圧の上昇も破裂の一因になると考えられ[9]，自験例においては膀胱容量の低下とともに前立腺癌や軽度の尿道狭窄がみられているため，放射線障害による膀胱壁の脆弱化に加えて下部尿路の通過障害も破裂の一因となった可能性がある．

Table 1. Classification of spontaneous rupture of the urinary bladder

症候性（103例）		特発性（19例）	
放射線治療	36*	特発性	10
飲酒後	28	手術後	6
膀胱結核	17	分娩時	3
神経因性膀胱	6		
前立腺肥大症	4		
尿閉	3		
尿道狭窄	2		
膀胱腫瘍	2		
膀胱結石	2		
その他	3		

* 自験例を含む

さらに破裂の部位によって膀胱自然破裂は大きく腹腔内破裂と腹腔外破裂に分けられ[10]，過去の報告において破裂部位の記載のあった78例を検討すると，46例（59.0%）が膀胱頂部で破裂しており，多くは腹腔内破裂であった．これは頂部が腹腔に接し固定されておらず脆弱であるためと考えられる．自験例では術中所見より前壁であった．

診断には膀胱造影，膀胱鏡検査が有用である[4,7,11,12]　本症の治療原則は，尿のドレナージ．縫合部位の縫合閉鎖および感染尿に対する化学療法であり，治療記載のあった90例中，手術施行例が66例で，術式も縫縮術から尿路変更術までとさまざまであった[13]　自験例では手術を施行したが，出血や感染がコントロール可能な症例では膀胱内留置カテーテルのみで保存療法が可能である．しかし，再破裂症例が保存的治療で 2 例，手術施行例で 3 例に認められることから基礎疾患に対する処置を行いながら慎重に経過観察を行うことが重要であると考えられる．

自験例に合併した縦隔気腫の多くは，縦隔内臓器の損傷による二次的症候として出現する．一方，呼吸器

疾患を有さず，外科的処置や外傷および縦隔内臓器の破裂に起因しない縦隔気腫は“特発性縦隔気腫”と定義される[14]

本例の縦隔気腫は明らかな基礎疾患がなく，食道カメラ，気管支鏡検査にて異常を認めず，CT にて後腹膜腔の air と縦隔気腫の連続性を認めなかったため，下腹部痛のため Valsalva 怒責を繰り返しそれが誘因となって発症した特発性縦隔気腫と考えられたが，膀胱破裂によって後腹膜腔に漏出した空気が縦隔に移行した可能性も否定できない．特発性縦隔気腫の発症機序としては一般に Macklin[15] の説が有力である．すなわち，気道内圧の上昇により肺胞が破裂し，漏出した空気が肺血管に沿って肺門に達し，縦隔気腫を形成するとされる．臨床症状としては，本例で認められた胸痛以外に咳嗽，咽頭痛などがある．確定診断には胸部単純X線が有用である．軽症例では理学的所見および単純写真だけでは診断のつかないことがあり，確定診断には積極的な胸部 CT 検査の併用が必要と考えられる．気腫が軽度の場合には理学的所見に乏しく，本例の様に自然治癒することが多いため，初診時に見逃されて放置される症例もあると推察される．特発性縦隔気腫は胸腔内圧が上昇するような背景がある場合は泌尿器科的疾患にも合併する可能性があり，突然の呼吸困難や胸痛を訴えたときは考慮すべき疾患と考えられた．

自験例は2001年9月10日現在前立腺癌の治療および尿道狭窄に対し尿道ブジーを施行しつつ経過観察中であるが膀胱破裂および縦隔気腫ともに再発の徴候はみられていない．

結　　語

縦隔気腫を伴った膀胱自然破裂の1例を報告した．膀胱自然破裂はわれわれが調べえたかぎり本邦で122例目の報告であり，男性の前立腺癌に対する放射線治療後の膀胱自然破裂は本症例が1例目である．

本論文の要旨は第172回日本泌尿器科学会関西地方会において発表した．

文　　献

1) Bastable JRG, Dejode LR and Warrien RP: Spontaneous rupture of the bladder. Br J Urol **31**: 78-86, 1959
2) 中嶋　孝，藤井智浩，首藤恵二郎，ほか：膀胱自然破裂の1例．泌尿器外科 **13**：811-814，2000
3) 佐々木秀平，半田紘一，鈴木信行，ほか：膀胱自然破裂の1例―本邦報告64例の統計的観察―　西日泌尿 **41**：101-107，1979
4) 前田信之，岡本英一，野島道生，ほか：膀胱自然破裂の2例．西日泌尿 **55**：884-887，1993
5) 水谷憲威，山中秀樹，左合　哲，ほか：放射線萎縮膀胱に起因した膀胱自然破裂の1例．岐阜赤十字医誌 **6**：51-54，1994
6) 小島　修，三谷大洋，西村直岐，ほか：膀胱自然破裂の2例．滋賀医 **17**：76-80，1994
7) 工藤通明，田中尊臣，松本　郷，ほか：子宮癌術後7年目に発症した膀胱自然破裂の1例．埼玉県外科医会 884-886，1995
8) 吉岡信也，高倉賢二，江川春人，ほか：子宮頸癌術後3年経過して急性腹症として発症した膀胱自然破裂の1例．産婦の進歩 **47**：77-82，1995
9) 指出昌秀，千葉隆一，五十嵐邦夫，ほか：神経因性膀胱に発症した膀胱自然破裂の2例．臨泌 **41**：125-130，1969
10) Requarch W, IIID: Appraisal of progress in surgical therapy. Surgery **46**: 461-468, 1959
11) 大石幸彦，三木　誠，工藤　潔，ほか：膀胱破裂の3症例．臨泌 **28**：735-742，1974
12) 高山仁志，月川　真，今津哲央，ほか：組織学的に好酸球膀胱炎と診断された膀胱自然破裂の1例．西日泌尿 **56**：1574-1578，1994
13) 藤竹信一，野崎英樹，清水　稔，ほか：放射線性膀胱炎を原因とする膀胱破裂による汎発性腹膜炎の1例．日臨外医会誌 **60**：822-826，1999
14) Hamman L: Mediastinal emphysema. JAMA **128**: 1-6, 1945
15) Macklin CC: Transport of air along sheaths of pulmonic blood vessels from alveoli to mediastinum. Arch Intern Med **64**: 913-926, 1939

(Received on November 14, 2001
Accepted on March 7, 2002)