ケイ酸結石の4例

厚生中央病院泌尿器科（医長：甘粕　誠）
稲原　昌彦，甘粕　誠

横浜労災病院泌尿器科（部長：山口邦雄）
永田　真樹，山口　邦雄

SILICATE CALCULI: REPORT OF FOUR CASES

Masahiko INAHARA and Makoto AMAKASU
From the Department of Urology, Kousei Central Hospital
Maki NAGATA and Kunio YAMAGUCHI
From the Department of Urology, Yokohama Rosai Hospital

Among four patients with silicate calculi, stones were spontaneously discharged in two and after extracorporeal shock-wave lithotripsy in two. Two of them had a history of taking magnesium silicate. Thirty two cases of silicate calculi previously reported in the Japanese literature were reviewed.
(Acta Urol. Jpn. **48**: 359–362, 2002)

Key words: Silicate calculi, Urolithiasis

緒　言

ケイ酸結石はヒトの尿路結石の成分としてはきわめて稀なものであり，調べえたかぎり本邦ではこれまで32例の報告をみるにすぎない．今回われわれはケイ酸結石の4例を経験したので若干の文献的考察を加えて報告する．

症　例

症例1

患者：63歳，女性

主訴：右側腹部痛

家族歴：特記すべきことなし

既往歴：20歳時に左尿管切石術を受けた．RAの治療のため整形外科医よりステロイド剤とケイ酸マグネシウムを含むメサフィリンを20年以上にわたり投与されていた．

現病歴：2000年5月12日より右側腹部痛出現．近医にて右腎結石，左尿管結石と診断．加療目的で6月6日初診．

検査成績：血液一般，生化学所見で異常なし．検尿ではpH 7.0，蛋白（−），糖（−），赤血球0〜2/hpf，

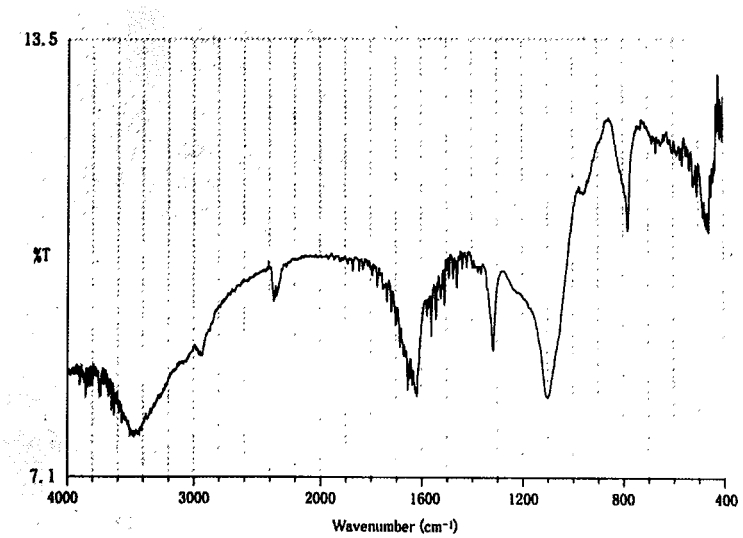

Fig. 1. Analysis by infrared spectrophotometry demonstrates the composition to be silicate and calcium (case 1).

白血球（−）.

画像診断：KUB にて右腎に 9×4 mm，左下部尿管に 10×5 mm の結石を認めた.

経過：Dornier MLF5000 を用い，左尿管に 2 session，右腎に 1 session の ESWL を行い，陰影は消失した.

尿管より自排した結石は赤外線分光分析の結果，1,080^{-1} cm 付近に強力な吸収スペクトルを示し，ケイ酸とシュウ酸カルシウムの混合結石であった（Fig. 1）.

症例 2

患者：75歳，男性

主訴：結石自排

家族歴：特記すべきことなし

既往歴：69歳時他院にて ESWL 施行．70歳の時膀胱腫瘍にて経尿道的膀胱腫瘍切除術施行．病理は移行上皮癌 G2，pT1 であった．長期にわたる薬剤連用の既往はない.

現病歴：膀胱腫瘍の経過観察中，2001年 8 月 9 日膀胱鏡で灰白色の米粒大小結石を確認，翌日自排を認めた.

検査成績：検尿では pH 7.0，蛋白（−），糖（−），赤血球（−），白血球 0〜2/hpf

画像診断：KUB では明らかな結石は認められな

Table 1. Characteristics of silicate calculi reported in the Japanese literature

No.	報告年	報告者	年齢	性別	珪酸製剤服用の有無（期間）	結石部位	大きさ (mm)	色	Xp 透過性	結石成分	治療法
1	1978	武本	64	F	有（2年）	左尿管	12×10	灰白	−	SiO2+CaP	尿管切石術
2	1978	武本	42	M	有（不明）	不明	3×2	不明	不明	SiO2	自然排石
3	1980	西田	34	M	有（1年）	尿道	小豆大	不明	+	SiO2	鉗子摘出
4	1981	森岡	55	M	有（10年）	左尿管	9×7	灰白	−	SiO2+CaOH	尿管切石術
5	1982	平野	65	F	有（1年）	右尿管	5×4	白	+	SiO2	尿管切石術
6	1982	Hirose	44	M	有（5年）	左尿管	7×5	茶	−	SiO2+CaOH	自然排石
7	1982	小谷	65	M	有（8年）	左尿管	5×4	灰白	−	SiO2+CaOH	自然排石
8	1985	坪	61	M	有（5年）	左尿管	不明	不明	−	SiO2	自然排石
9	1985	坪	56	M	有（1年）	左尿管	不明	不明	+	SiO2+CaOH	腎切石術
10	1985	深水	60	M	有（30年）	右腎	珊瑚状	薄茶	−	SiO2+CaP	腎盂切石術
11	1987	安藤	39	F	有（20年）	左腎	不明	不明	−	SiO2+CaOH	腎盂切石術
12	1988	西田	58	F	無	左腎	5×3	薄茶	+	SiO2	膀胱砕石術
13	1989	横木	77	M	有（5年）	膀胱	7×6	不明	+	SiO2+CaOH	自然排石
14	1989	浜島	44	F	有（2年）	左尿管	4×3	灰白	+	SiO2	自然排石
15	1990	平沢	55	M	有（15年）	左尿管	小結石	乳白+薄茶	不明	SiO2	自然排石
16	1990	山本	62	M	無	右尿管	2×2	不明	−	SiO2	自然排石
17	1991	入澤	62	M	有（15年）	両腎尿管	3×2	灰白	−	SiO2, SiO2+UA-Na	自然排石
18	1991	西川	66	F	無	左腎	4×2	黒褐	−	SiO2	自然排石
19	1992	三原	52	M	有（2年）	右尿管	不明	不明	+	SiO2	自然排石
20	1992	佐藤	39	M	無	左尿管	3×2	不明	−	SiO2	自然排石
21	1992	佐藤	70	M	無	左尿管	小結石	白	+	SiO2	ESWL
22	1993	木下	71	F	無	右尿管	粟粒大	灰白	+	SiO2	自然排石
23	1993	大山	59	M	有（15年）	両尿管	10 mm 大	褐	+	SiO2+CaP	尿管切石術+自然排石
24	1993	尼崎	70	M	有（15年）	左尿管	不明	不明	−	SiO2+CaOH	自然排石
25	1993	尼崎	59	F	無	右尿管	不明	不明	−	SiO2+UC	自然排石
26	1994	藤田	41	M	有（6年）	右尿管	2×1	不明	−	SiO2	自然排石
27	1994	藤田	38	M	無	右尿管	2×2	不明	−	SiO2	自然排石
28	1995	笹川	62	M	無	右尿管	10 mm 大	不明	+	SiO2	ESWL
29	1996	田貫	55	M	有（30年）	左尿管	8×5	灰石	−	SiO2	自然排石
30	1996	田貫	24	F	無	左尿管	7×5	灰白	−	SiO2	ESWL
31	2000	小六	53	F	無	左尿管	3×2	不明	−	SiO2	自然排石
32	2000	小六	55	F	無	右尿管	2×2	不明	−	SiO2	自然排石
33	2001	自験例	63	F	有（20年）	右腎・左尿管	9×4，10×5	不明	−	SiO2+CaOH	ESWL
34	2001	自験例	75	M	無	膀胱	米粒大	灰白	+	SiO2+UC	自然排石
35	2001	自験例	58	M	有（3年）	右尿管	3 mm 大	黒	不明	SiO2	自然排石
36	2001	自験例	60	M	無	左腎	10×7	黒	−	SiO2	ESWL

UC : undifferentiated composition.

かった．

自排した結石はケイ酸とその他の同定できない成分を含む混合結石であった．

症例 3

患者：58歳，男性

主訴：右側腹部痛

家族歴：特記すべきことなし

既往歴：42歳の時に肺結核．55歳から慢性胃炎に対してメタケイ酸アルミ酸マグネシウムを含むキャベジンを3年間内服していた．

現病歴：1998年12月2日右側腹部痛出現．12月11日結石を自排したため12月12日初診．

検査成績：血液一般，生化学は異常なし．検尿はpH 6.0，蛋白（−），糖（−），赤血球 1〜5/hpf，白血球 10〜20/hpf.

画像診断：KUB にて明らかな結石認められず DIP にて右上腎杯のみの鈍化が認められた．自排した結石は98％以上がケイ酸結石であった．

症例 4

患者：60歳，男性

主訴：肉眼的血尿，左側腹部鈍痛

家族歴：特記すべきことなし

既往歴：25歳時腎結石を指摘されるも放置．55歳より高血圧，慢性胃炎で近医にて治療中だがケイ酸を含む薬剤連用はしていない．

現病歴：1999年6月1日肉眼的血尿と左側腹部鈍痛出現．6月6日当科受診．

検査成績：検尿では pH 6.5，蛋白（2+），糖（−），赤血球 10〜20/hpf，白血球 5〜10/hpf，血液一般，生化学では ASO，C3，C4，Cre 含めて異常なし．

画像診断：KUB にて左腎に 10×7 mm があり，DIP にて左上腎杯の鈍化が認められた．

経過：Dornier MLF5000 を用い，左腎に 2 session の ESWL を行うと，KUB で stone free となった．

自排した結石は98％以上がケイ酸結石であった．

考　　察

ケイ素は土壌中では酸素についで多く含まれる元素で，植物中にはケイ酸として存在する．特に好ケイ酸イネ科植物（水稲，オーチャード．チモシー，トウモロコシ）はケイ酸を積極的に吸収・集積する性質があり，これを主体として飼育された乳用経産牛の内96.4％に尿路結石が認められ，その中の分析しえた結石の92.0％がケイ酸結石であったとの報告がある[1]しかしヒトではその発生率は低く全尿路結石の0.20％[2]と報告されており，本邦では1978年の報告以降これまで自験例を含め36例が報告されているにすぎない（Table 1）．年齢は24〜77歳（平均55.4歳），男女比は2：1であった．結石の存在部位，色に特徴は認められなかった．

本邦のケイ酸結石でレントゲン透過性の有無がはっきりしているのは33例でありその内12例がX線陰性であった．Lagergren[3] は結石中心部のケイ酸塩と有機物の層は結晶化が不良で，その周囲に Ca 塩が付着するため，X線において淡い陰影として描出されると述べている．しかしケイ酸をほとんど主成分とする22例中11例（症例 8，16，18，20，26，27，29〜32，36）がX線非透過性であり，逆にカルシウムを含む11例中3例（症例 9，11，23）がX線陰性だったため必ずしもその原則のみでX線の透過性が説明できるわけでは

Table 2. Drugs that can cause silicate calculi

商品名	中止品有無	薬効
ケイ酸マグネシウム		
TM 散		健胃消化剤
ノバフィリンG		消化性潰瘍用剤
ファイナリンG		消化性潰瘍用剤
ペクシー顆粒		消化性潰瘍用剤
マリジンM		消化性潰瘍用剤
メサフィリン末・錠		消化性潰瘍用剤
合成ケイ酸マグネシウム		
YM 散		健胃消化剤
アルミワイス		制酸剤
シリカミン		制酸剤
ノルモザン		制酸剤
ピーマーゲン散ショーワ		健胃消化剤
リーダイM末		健胃消化剤
天然ケイ酸マグネシウム		
アドソルビン		制酸剤
ガストロフィリンA		消化性潰瘍用剤
ケイ酸アルミン酸マグネシウムビスマス		
ビスコート顆粒	中止	
メタケイ酸アルミン酸マグネシウム		
FK 散		健胃消化剤
MP 散		健胃消化剤
SM 散		健胃消化剤
アムサネートG	中止	
アランタ		消化性潰瘍用剤
アンガスト液		制酸剤
ガスペル	中止	
キャベジンU散		消化性潰瘍用剤
グリチネートG	中止	
グリネートS・S錠		消化性潰瘍用剤
グリモール		消化性潰瘍用剤
ゲシュウル		消化性潰瘍用剤
シボネートS	中止	
スピーゲル細粒		制酸剤
ダルムコン細粒・錠	中止	
ツルピネート細粒・錠		消化性潰瘍用剤
トーワ散		消化性潰瘍用剤
トビサネート細粒・錠	中止	
ネオユモール末・錠		消化性潰瘍用剤
パングリーンP		消化性潰瘍用剤
マナミン TM 散		消化性潰瘍用剤
メタスタミン		制酸剤

ない.

ケイ酸結石は小結石が多く，このため自然排石の割合は63.8% (23/36) であった．治療を要したものの中では開放手術が7例，内視鏡的手術が2例，ESWLが5例であった．ESWLを施行した症例はすべて1992年以降で，その治療成績は100%であった．しかしケイ酸結石は小結石，X線陰性であることが多い[4]ことを考えるとX線にて焦点決めをする種類のESWLの場合治療が難しい可能性もある．この場合はTULやPNLでも砕石は容易にできるだろうと笹川ら[5]は述べている．

ケイ酸結石は制酸剤としてのケイ酸マグネシウム製剤服用との関連が報告されており，本邦報告例での服用率は61.1% (22/36) であった．今回われわれの報告した症例の中で1例はメタケイ酸アルミン酸マグネシウム製剤を服用しているが，入澤ら[6]，田貫ら[7]もケイ酸アルミン酸マグネシウム製剤服用歴のあるケイ酸結石症例を報告している．この点について木下ら[8]は錠剤の製造過程において粉末結合剤，滑沢剤，吸着剤，乳化安定剤に多く含まれるケイ酸マグネシウムアルミニウム，コロイド状二酸化ケイ素がケイ酸結石の原因になりうると述べている．ケイ酸を含む各種薬剤の一覧を表にまとめた (Table 2).

ケイ酸結石は稀な結石ではあるものの，胃腸疾患の既往がある，もしくはレントゲン陰性である症例はケイ酸結石の可能性があることも考慮すべきと考えた.

結　　語

ケイ酸結石の4例を報告し，本邦報告例と共に検討した.

文　　献

1) 山田明夫：乳用雌牛の腎石の存在状況とその組成．日獣医師会誌 **41**：158-163，1988
2) Huddad FS and Kouyoumdjian A: Silica stones in humans. Urol Int **41**: 70-76, 1986
3) Lagergren C: Development of silica calculi after oral administration of magnesium trisilicate. J Urol **87**: 994-996, 1962
4) 西川泰世，伊藤晴夫，布施秀樹，ほか：ケイ酸結石の1例．泌尿紀要 **37**：625-627，1991
5) 笹川　亨，ほか：ESWLを行ったケイ酸結石の1例．泌尿器外科 **8**：817-818，1995
6) 入澤千晶，鈴木謙一，中川晴夫：ケイ酸結石の1例．泌尿紀要 **37**：267-271，1991
7) 田貫浩之，山本洋人，堀　武，ほか：ケイ酸結石の2例．西日泌尿 **59**：39-42，1997
8) 木下博之，伊藤史雄，田中啓幹：ケイ酸結石の1例．西日泌尿 **55**：1644-1648，1993

(Received on January 17, 2002
Accepted on March 6, 2002)