両側上部尿路膀胱上皮内癌に対して BCG 注入療法施行後に発生した腎盂扁平上皮癌の1例

大阪労災病院泌尿器科（部長：三好　進）
植村　元秀，向井　雅俊，福原慎一郎
菅野　展史，西村　健作，三好　進

大阪労災病院病理科（部長：川野　潔）
吉田恭太郎，川野　潔

大阪大学医学部泌尿器科（科長：奥山明彦）
井上　均，西村　和郎

SQUAMOUS CELL CARCINOMA OF THE RENAL PELVIS AFTER INTRARENAL BACILLUS CALMETTE-GUERIN THERAPY FOR CARCINOMA IN SITU OF UPPER URINARY TRACT: A CASE REPORT

Motohide UEMURA, Masatoshi MUKAI, Shinichiro FUKUHARA, Nobufumi KANNO, Kensaku NISHIMURA and Susumu MIYOSHI
From the Department of Urology, Osaka Rosai Hospital
Kyotaro YOSHIDA and Kiyoshi KAWANO
From the Department of Pathology, Osaka Rosai Hospital
Hitoshi INOUE and Kazuo NISHIMURA
From the Department of Urology, Osaka University

A 73-year-old man was admitted with high fever. Histopathologically, he was diagnosed with transitional cell carcinoma in situ (CIS) of bilateral upper urinary tracts and urinary bladder in April, 1995. Double J shape ureteral catheter was placed in the left ureter to induce vesicoureteral reflux and Bacillus Calmette-Guerin (BCG) was instilled intravesically every week. Then, the same procedure was performed on the other side. Unfortunately, the treatments could not be completed due to severe complications (high fever and renal dysfunction). Follow-up studies revealed that the left kidney had lost function and right upper urinary tract still had CIS. Therefore, right nephroureterectomy was performed for right renal pelvic cancer (TCC, G3, pT1) followed by permanent hemodialysis in September, 1996. Invasive bladder cancer arose in the abandoned bladder and cystourethrectomy and left ureterocutaneostomy was performed in September, 1999. In April 2000, imaging studies revealed a renal pelvic tumor in his left kidney and left nephroureterectomy was performed. Histopathological diagnosis was squamous cell carcinoma of the left renal pelvis.

(Acta Urol. Jpn. **48**: 355–357, 2002)

Key words: Squamous cell carcinoma of the renal pelvis, Intrarenal bacillus Calmette-Guerin therapy

緒　言

今回われわれは両側上部尿路膀胱上皮内癌に対して BCG 注入療法施行後に発生した腎盂扁平上皮癌の1例を経験したので報告する．

症　例

患者：73歳，男性

主訴：発熱

家族歴：特記すべきことなし

既往歴：45歳時より高血圧，軽度腎障害を認め，慢性糸球体腎炎と診断されていた．60歳時，胸膜炎．

現病歴：1993年8月，経尿道的膀胱腫瘍切除術を施行し，病理組織学的に膀胱移行上皮癌 G3，pT1 と診断された．以後，塩酸エピルビシン 30 mg の膀胱内注入療法を10回行った．1995年4月より尿細胞診が陽性となった．排泄性腎盂造影において異常所見を認めないものの，両側腎盂尿細胞診が陽性であった．さら

に経尿道的膀胱生検においても CIS を認めたため，両側上部尿路および膀胱の上皮内癌と診断した．同年7月より左腎に DJ カテーテルを留置し，BCG 80 mg の膀胱内注入療法を施行した．発熱，腎機能障害の副作用が強く4回 full dose 行ったが，後は 40 mg 1回，20 mg 1回の注入に留めた．続いて右腎に DJ カテーテルを留置し，BCG 40 mg を2回注入したが，やはり発熱，腎機能障害をきたしたため，DJ カテーテルを抜去し，膀胱に対して 40 mg を1回注入し終了した．その後完全には尿細胞診は陰性化せず，1996年6月，治療効果判定を行った．逆行性腎盂造影においては両側ともに異常所見を認めなかったが，左腎盂尿細胞診は陰性であるものの右腎盂尿細胞診が陽性であった．経尿道的膀胱生検術では悪性所見を認めなかった．腎機能としては，はじめに BCG 注入を行った左腎の機能はほぼ廃絶しており，右腎を摘出すれば，血液透析導入となることが予想されたが，同年9月，右上部尿路に残存腫瘍が存在するものと考え，右腎尿管摘除術を施行した．病理組織学的には右腎盂に TCC，G3，pT1 の微小病変を認めた．術後は血液透析導入となった．1998年10月，膀胱内に腫瘍の再発を認め，経尿道的膀胱腫瘍切除術を施行．さらに1999年9月，右側壁を中心とした浸潤性膀胱腫瘍を認め，膀胱尿道摘除術，左尿管皮膚瘻造設術を施行した．病理組織学的には TCC，G2＝G3，pT2pN0 であった．2000年4月頃より発熱持続．また，貧血の進行も強度のため同年5月1日，精査加療目的に入院した．

左逆行性腎盂造影：腎盂の造影は不良で，腎盂腫瘍の存在が疑われた．わずかに得た膿尿の細胞診はクラスⅢおよびⅣであり，扁平上皮癌が疑われた．

腹部骨盤単純 CT：1999年8月の時点で強度に萎縮していた左腎（Fig. 1A）は，腫大を認めた．また，Gerota 筋膜の肥厚，傍大動脈リンパ節の腫大も疑われた（Fig. 1B）．

以上より，左膿腎症および左腎盂腫瘍と診断し，2000年5月15日，左腎尿管摘除術を施行した．

手術所見：癒着は強度で，Gerota 筋膜の肥厚を認め，できるかぎり Gerota 筋膜を開かぬよう腎尿管を一塊にして摘出した．また，硬結を伴う明らかな傍大動脈リンパ節は認めず，摘出を行わなかった．

摘除標本：左腎は腫大しており全体に硬く，腎盂には落屑様の病変を伴う腫瘍を認めた．また，Gerota 筋膜の肥厚は著明であった．

病理組織学的所見：角化，線維化，炎症細胞浸潤を高度に伴った扁平上皮癌で腎実質への浸潤（pT3）を認めた（Fig. 2）．

術後2カ月後の CT では傍大動脈リンパ節の増大，および脾臓内の腫瘤を認めた．しかし，術後14カ月にはリンパ節は縮小傾向を認め，また，脾臓内の腫瘤は消失し，いずれも炎症性の変化と考えられた．術後18カ月経過した現在外来にて経過観察中である．

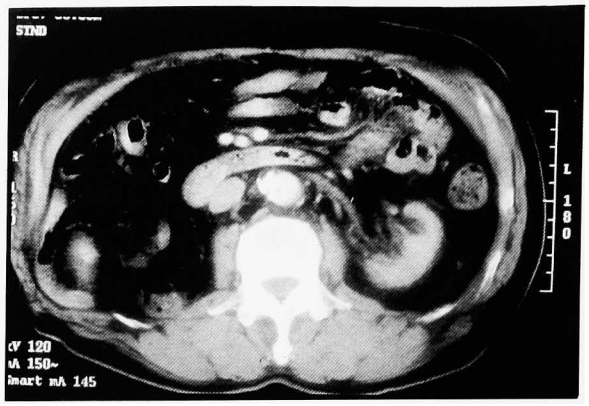

(A)

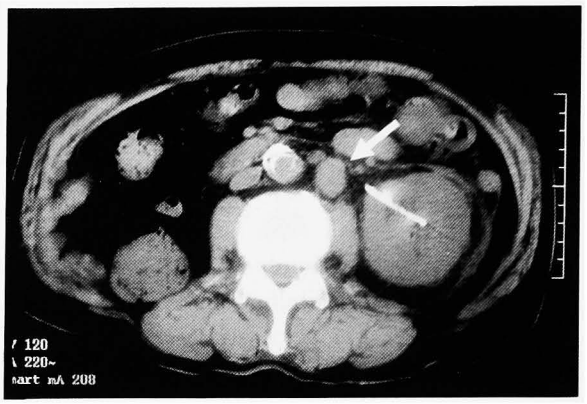

(B)

Fig. 1. An abdominal CT scan showed (A) left atrophic kidney and (B) left swelling kidney.

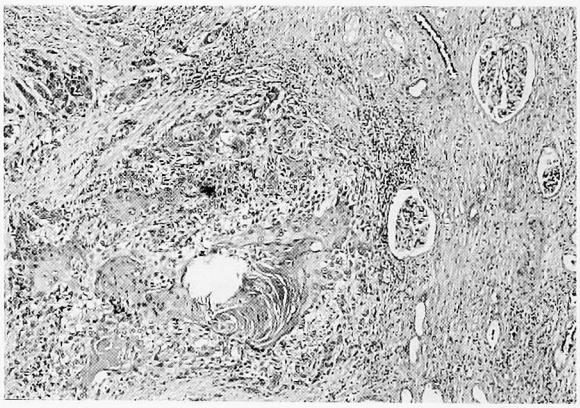

Fig. 2. Microscopic appearance of squamous cell carcinoma of left renal pelvis (HE ×40).

考　　察

膀胱上皮内癌（以下 CIS と略す）に対する bacillus Calmette-Guerin（以下 BCG と略す）膀胱内注入療法の有効性は広く認められているが，近年では上

部尿路の CIS に対しても BCG 灌流療法が試みられ，その安全性，有効性が報告されている[1]　また，投与方法は報告者により異なっており，例えば BCG の投与ルートに関しても，経皮的腎瘻，尿管カテーテル，DJ カテーテル，尿管皮膚瘻などさまざまな方法が用いられている．症例数も少ないため至適投与法はいまだ確立されていない．自験例では，順次 DJ カテーテルを用いて膀胱尿管逆流を誘発し上部尿路に対して BCG を灌流する方針とした．ところが，一側の灌流を行った際，BCG によると思われる発熱，腎機能障害などの副作用が出現し投与量を漸減せざるを得ず，また，反対側に関しては投与を中断せざるを得なかった．結果，慢性腎不全となり，右腎盂尿細胞診を陰性化することもできなかった．完全な治療効果が得られなかったばかりか，重篤な副作用が出現したことになった．今後は，症例を重ねることにより，より安全で確実な投与量，投与方法などの確立が必要であると考える．

われわれの調べえたかぎり尿路上皮内癌に対して BCG 灌流療法を行った後に扁平上皮癌が発生した症例については，欧米において膀胱での報告[2]を 1 例認めるのみで，上部尿路での報告はなかった．

BCG 注入療法後に発生した腫瘍性病変としては良性腫瘍として Nephrogenic adenoma があり，海外で 6 例[3,4]，本邦で 5 例[5~10]報告されている．Kaswick ら[11]は，nephrogenic adenoma の発生に 3 つの説を提唱しているが，近年では，尿路の手術，感染症，結石，外傷や未知の刺激での粘膜の障害が生じ，その粘膜修復過程の特殊形態として発生する慢性刺激による尿路上皮の化生変化説が有力とされている．一方，悪性腫瘍である扁平上皮癌の発生原因は，結石の存在およびそれによる尿流の停滞，感染などの慢性炎症刺激が加わると，防御能力の高い角化扁平上皮への化生が起こり，扁平上皮化生から扁平上皮癌が発生すると考えられている．

Murphy ら[12]はラットの発癌モデルにおいてカテーテル留置は強い発癌因子であると報告している．自験例においては尿管皮膚瘻にカテーテルを留置していたこと，慢性腎不全状態であり，尿量は乏しく尿流の停滞が存在していたこと，既往として，BCG の灌流療法を受けており，炎症および刺激を受けていたことなど扁平上皮癌の発生のリスクは高かったものと考えられる．よって，BCG 灌流療法と扁平上皮癌の発生の因果関係については断定的な結論に導くことは困難ではあるが，少なからず影響を及ぼしたものと考えられる．

結　　語

両側上部尿路膀胱上皮内癌に対して BCG 注入療法施行後に発生した腎盂扁平上皮癌の 1 例を経験した．

なお，本論文の要旨は第175回日本泌尿器科学会関西地方会にて発表した．

文　　献

1) 呉　幹純，望月英樹，塩川英史，ほか：尿管瘻を利用して BCG 灌流療法を施行した上部尿路上皮内癌の 1 例．西日泌尿 **63**：45-48，2001
2) Brenner DW, Yore LM, Schellhammer PF, et al.: Squamous cell carcinoma of bladder after successful intravesical therapy with bacillus Calmette-Guerin. Urology **34**: 93-95, 1989
3) Stilmant MM and Siroky MB: Nephrogenic adenoma associated with intravesical bacillus Calmette-Guerin treatment: a report of 2 cases. J Urol **135**: 359-361, 1986
4) Tse V, Khadra M, Eisinger D, et al.: Nephrogenic adenoma of the bladder in renal transplant and non-renal transplant patients: a review of 22 cases. Urology **50**: 690-696, 1997
5) 戸澤啓一，山田泰之，加藤　誠，ほか：Nephrogenic adenoma の 1 例．日泌尿会誌 **82**：1847，1992
6) Oyama N, Tanase K, Akino H, et al.: Neplrogenic adenoma in a patient with transitional cell carcinoma of the bladder receiving intravesical bacillus Calmette-Guerin. Int J Urol **5**: 185-187, 1998
7) 池田義弘，小田島邦男，車　英俊，ほか：膀胱腫瘍の術後に発生した nephrogenic adenoma の 1 例．泌尿器外科 **11**：897，1998
8) 黒木慶和，韓　榮新，池本慎一，ほか：膀胱 Nephrogenic adenoma の 2 例．泌尿紀要 **46**：360，2000
9) 松村永秀，新家俊明，児玉芳季，ほか：BCG 膀胱内注入療法後に発生した膀胱 Nephrogenic adenoma の 1 例．BRM 療研会誌 **24**：75-79，2000
10) 富岡厚志，大園誠一郎，望月裕司，ほか：BCG 注入療法後に発生した膀胱 Nephrogenic Adenoma の 1 例．西日泌尿 **63**：268-270，2001
11) Kaswick JA, Waisman J and Goodwin WE: Nephrogenic metaplasia (adenomatoid tumors) of bladder. Urology **8**: 283-286, 1976
12) Murphy WM, Blatnik AF, Shelton TB, et al.: Carcinogenesis in mammalian urothelium: changes induced by non-carcinogenic substances and chronic indwelling catheters. J Urol **135**: 840-844, 1986

(Received on November 8, 2001
Accepted on March 6, 2002)