泌尿紀要 **48**：337-342，2002

前立腺部尿道の前立腺上皮性ポリープ25例の臨床的検討

古屋病院（院長：古屋聖児）
古屋　聖児，小椋　　啓，島村　昭吾

札幌医科大学泌尿器科学教室（主任：塚本泰司教授）
伊藤　直樹，塚本　泰司

札幌医科大学病理学教室（主任：沢田典均教授）
磯　村　　洋

CLINICAL MANIFESTATIONS OF 25 PATIENTS WITH PROSTATIC-TYPE POLYPS IN THE PROSTATIC URETHRA

Seiji Furuya, Hiroshi Ogura and Shogo Shimamura
From the Department of Urology, Furuya Hospital
Naoki Itoh and Taiji Tsukamoto
From the Department of Urology, Sapporo Medical University, School of Medicine
Hiroshi Isomura
From the Department of Pathology, Sapporo Medical University, School of Medicine

To clarify the clinical manifestations of prostatic-type polyps (PP) in the prostatic urethra, a sample of 25 patients with PP who presented themselves to our hospital with hematuria or hematospermia was reviewed with respect to their symptoms and endoscopic findings. Recurrence of the conditions was also investigated. The patients were 26 to 68 years old, with a mean age of 48.5 years. Sixteen patients (64%) had hematuria and 8 (32%) had hematospermia. A bloody urethral discharge was observed in 6 patients (24%). Analysis of the character of the hematuria showed that total hematuria occurred in 44% of the patients. In 38% of the patients with hematospermia there was the additional symptom of post-ejaculatory hematuria. PP developed beside the verumontanum in 18 patients (72%), on the posterior urethral wall lateral to the verumontanum in 4 patients (16%), and on the verumontanum in 7 patients (28%). The prognosis could be investigated only in 22 (88%) of the 25 patients. Two patients (9%) experienced reccurence during the follow-up period (1 to 5.8 years, mean : 3.7 years). Consequently, special attention should be paid to the possibility of PP in the prostatic urethra, particularly the verumontanum and nearby area, during endoscopic examination, when diagnosing patients with hematuria, hematospermia or with bloody urethral discharge.

(Acta Urol. Jpn. **48**: 337–342, 2002)

Key words: Prostatic-type polyp, Hematuria, Hematospermia

緒　　言

前立腺部尿道の前立腺上皮性ポリープ（prostatic-type polyp，PP）は，精丘とその近傍の尿道粘膜に発生するポリープ性病変の1つである[1]　この病変の頻度は不明であるが，決して稀ではないと考えられている[2~4]　おもな症状は肉眼的血尿であるので，膀胱腫瘍などの尿路腫瘍との鑑別診断が必要な疾患の1つである．しかし，この PP は良性であり，症状が軽症で，一過性であることが多いため，一般臨床の場では注目されることが少なく，鑑別診断もあまり行われていないようである．したがって，その臨床像はまだ十分には明らかになっていないと考える．

本論文では，この PP の臨床像を明らかにするため，われわれが経験した PP 25症例を対象として，肉眼的血尿を中心とした症状および内視鏡所見を分析検討した．また，予後調査を行い，再発の有無を検討した．

対象と方法

対象症例は，肉眼的血尿および血精液症を訴えて，1995年9月から2000年7月の間に外来受診した男性患者で，病理組織検査で前立腺部尿道の PP と診断された25例である．年齢は，26～68歳（平均48.5歳）であ

る．6例（24%）が過去に同じような症状の既往をもつ症例であった．その内訳は，肉眼的血尿症例が1例，血性尿道分泌物症例が1例，血精液症症例が4例であった．既往歴は，慢性前立腺炎2例，経尿道的前立腺切除術後1例であった．

内視鏡検査により発見された，精丘とその周辺の前立腺部尿道のポリープ性病変は，腰椎麻酔または仙骨麻酔下に，20 F 尿道膀胱鏡監視下にカップ型組織採取鉗子を用いて摘除した．その摘除部位と残存のポリープは，ボール型電極で電気凝固を行った．採取した組織は，10%緩衝ホルマリン液で固定したのち，パラフィン包埋を行った．薄切パラフィン標本は，ヘマトキシリン エオジン染色と，ABC 法を用いた前立腺特異抗原（PSA）の免疫組織染色を行った．

全例，一般尿検査，血液生化学検査，排泄性尿路造影と腎膀胱超音波検査を行った．また，血精液症の症例の場合は，前立腺と精嚢の経直腸的超音波検査（TRUS）および TRUS 監視下精嚢穿刺も行った．

予後調査のため，2001年7月，全例に質問紙を同封した手紙を出し，症状の再発の有無を質問した．質問紙の内容：[質問1] 最初の治療から現在までの期間，血尿，血精液症，血性尿道分泌物などの症状が再発しましたか（はい）（いいえ），[質問2] 質問1で（はい）と答えた方は，いつごろ症状が再発したかお書きください．返信のない症例は，電話で連絡し質問を行った．予後観察期間は平均3.7年（1～5.8年）である．

結　　果

臨床症状と所見：症状は，肉眼的血尿が16例（64%），血精液症が8例（32%），血性尿道分泌物が6例（24%）であった（Table 1）．これらの症状は，単独ばかりでなく，それぞれが合併して出現することも稀ではなかった．血精液症例では，3例（38%）が射精後血尿を合併していた．肉眼的血尿の性質では，全血尿が7例（44%）に認められた（Table 2）．全血尿の程度は大部分の症例では軽度であったが，少数の小凝血塊が混在した肉眼的血尿は3例に認められた．Clot retention を示した症例はいなかった．射精後血尿の3症例のうち，2例は全血尿であった．血精液症例の精液の色は，全例赤色であった．

Table 1. Symptoms of the 25 patients with prostatic-type polyps in the prostatic urethra

Symptoms	Number of patients
Hematuria only	11
Hematuria plus Hematospermia	3
Hematuria plus Bloody urethral discharge	2
Hematospermia only	5
Bloody urethral discharge only	4

Table 2. Results of analysis of hematuria in 16 patients with prostatic-type polyps in the prostatic urethra

Character of Hematuria	Number of patients	
Total hematuria	7	
	Total hematuria only	4
	plus Terminal hematuria	1
	plus Hematospermia	2
Initial hematuria	3	
	Initial hematuria only	2
	plus Hematospermia	1
Terminal hematuria	6	
	Terminal hematuria only	4
	plus Bloody urethral discharge	2

全例，排尿痛，尿道不快感，頻尿，排尿困難などの症状は認めなかった．初診時肉眼的血尿が2例，顕微鏡的血尿が2例に認められた．血液生化学検査は全例正常であった．血中 PSA は，2例（66歳と68歳）にしか測定しなかったが，それぞれ 0.7 ng/ml と 1.8 ng/ml であった．排泄性尿路造影や超音波検査では，尿路および前立腺に異常は認められなかった．8例の血精液症の TRUS 監視下の精嚢穿刺では，4例は両側精嚢から正常精嚢液が吸引された．1例は左側精嚢のみ穿刺吸引が成功し，正常精嚢液が吸引された．残り3例は精嚢液の吸引が不成功であった．

内視鏡所見：PP の形態は，乳頭状または絨毛状で，広基性のものは認めなかった．ポリープの数は，全例多発性であった．発生部位は，精丘上部（Fig. 1A），精丘脇部（Fig. 1B）および精丘側面尿道壁（Fig. 1C）に限局していて，精丘の遠位や近位の前立腺部尿道壁には認められなかった．単独の部位ばかりでなく，他の部位にも同時に発生することが認められた（Table 3）．発生部位では精丘脇部が一番多く認められ，18例（72%）であった．精丘側面の尿道壁に多数の villous なポリープ病変を示す症例は，4例（16%）に認められた．PP の発生部位と症状との関係を Table 3 に示した．全血尿は精丘脇部単独症例15例中5例（33%），精丘側面尿道壁単独症例3例中1例（33%），精丘脇部および精丘上部合併例3例中1例（33%）に認められた．小凝血塊が混入した全血尿は，精丘脇部症例の2例と精丘側面尿道壁症例の1例に認められた．血精液症は精丘脇部症例に多く認められ，その割合は6例（40%）であった．精丘上単独症例3例では，終末時血尿や血性尿道分泌物は認められたが，全血尿や血精液症は認められなかった．

精丘近傍の後部尿道に著明に拡張した静脈が，4例

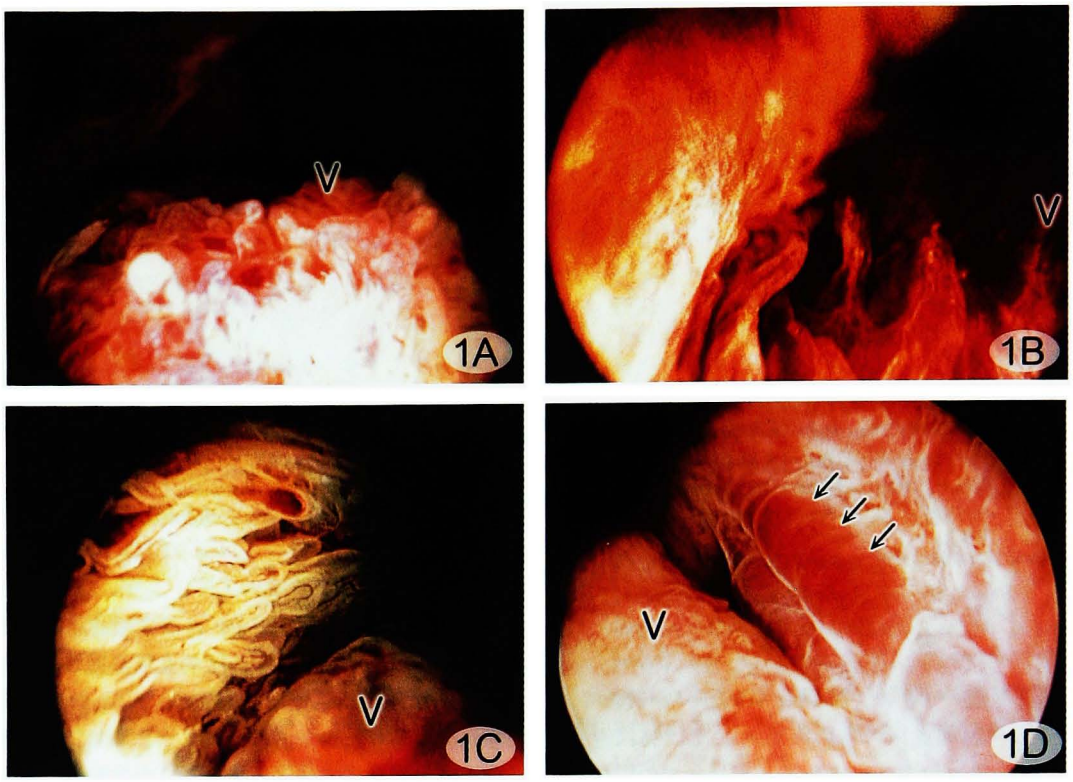

Fig. 1. Endoscopic photographs of prostatic-type polyps in the prostatic urethra. The polyps are located on the verumontanum (A), beside the verumontanum (B) and on the posterior urethral wall lateral to the verumontanum (C). Note engorged veins (arrows) extending alongside the verumontanum (D). V: Verumontanum.

Table 3. Relationship between the location and symptoms of prostatic-type polyps in the prostatic urethra

Site of lesion	Hematuria			Hematospermia	Bloody urethral discharge
	Total	Initial	Terminal		
I (n=15 cases)	5	2	4	6	2
II (n=3 cases)	1	1	1	0	1
III (n=3 cases)	0	0	1	0	2
I+III (n=3 cases)	1	0	0	1	1
II+III (n=1 case)	0	0	0	1	0

I: On either or both sides of the verumontanum. II: On posterior urethral wall lateral to the verumontanum. III: On the verumontanum. The numbers in the table indicate the number of patients.

(16%) に観察された (Fig. 1D). それら症例の症状の内訳は，2例が射精後血尿を伴う血精液症，残り2例が肉眼的血尿（全血尿1例，終末時血尿1例）であった.

組織病理学所見：ポリープの表層は，前立腺管の上皮と同様に，2種類の細胞で被覆されていた．外側は淡明な細胞質を有する円柱上皮細胞で，基底側は扁平な細胞である (Fig. 2A). 前者は，免疫組織化学的染色で PSA 陽性を示した (Fig. 2B). 全例，Remick ら[5]による組織パターン分類のI型であった．組織標本から計測したポリープの高さは，大部分が1～2 mm であった.

予後調査：手紙および電話にて，回答を得られた症例は22例（88%）であった．これらの症例のうち，予後観察期間中に再発したのは2例（9%）であった．1例目（47歳）は，初診時の数年前から終末時血尿を5回ほど繰り返していた症例，2例目（32歳）は，血精液症と肉眼的血尿の症例である．2例とも PP の発生部位は精丘脇部である．1回目の治療後，前者は3年目，後者は5.8年目に同じ症状が再発した．内視鏡検査で精丘脇部に PP の再発を認めたため，経尿道的摘除と電気凝固を行った．前者では，2回目の治療後2年間再発を認めていない．後者は，現在術後3カ月で外来で経過観察中である.

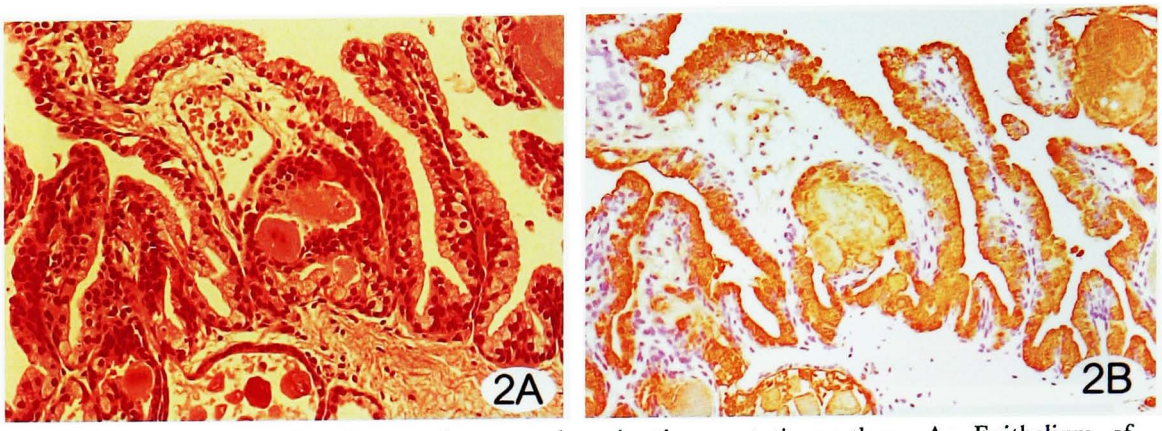

Fig. 2. Photomicrographs of prostatic-type polyps in the prostatic urethra. A: Epithelium of prostatic-type polyps consists of an outer row of columnar cells and a subjacent layer of small basal cells. Hematoxylin-eosin staining. B: The outer columnar epithelial cells stained strongly positive for prostatic specific antigen (PSA). Immunohistochemical staining for PSA.

考　　察

前立腺部尿道の PP は，Nesbit (1962)[6] が初めて，青年男子の肉眼的血尿の原因疾患として12例報告した．そして，アゾ色素法によって，ポリープの円柱上皮細胞中に酸ホスホターゼの存在を証明した．これにより，このポリープ病変が前立腺由来であると考え，異所性前立腺組織 (Ectopic Prostatic Tissue) と命名した．その後，電子顕微鏡[7]や PSA 免疫組織染色法[8,9]により，この病変が前立腺組織と同一であることが確認された．発生機序に関しては，異所発生説[6]，異形成説[5]，外反説[10]などがあるが，いまだ議論のあるところである．同義語として，Adenomatoid polyp with prostatic type epithelium, Prostatic polyp, Glandular polyp, Papillary adenoma, Villous polyp などがある[11]．

PP の症状は，Chan ら[2]の175例および菅谷ら[3]の本邦症例65例の集計によると，肉眼的血尿が一番多く，54～78％であった．血精液症は6～12％，排尿困難は7～15％に認められた．われわれの成績でも同様に，肉眼的血尿が一番多く64％，血精液症が32％に認められた．血性尿道分泌物は，両者の集計ではともに3％であったが，われわれの成績では24％と比較的高頻度に認められた．肉眼的血尿の程度は，われわれの症例では大部分が軽度であったが，文献的には，大量出血のため凝血による尿閉を起こした前立腺部尿道の PP 症例が報告されている[12]．

肉眼的血尿の原因疾患に占める PP の頻度は，われわれの調べた範囲では現在まで文献的に報告されていない．われわれの経験では，664例の肉眼的血尿症例のうち，尿道ポリープ病変は55例（8％）に検出された．このうち30例に組織生検を行い，25例が PP と診断された（未発表データ）．

われわれの成績では，PP は前立腺部尿道のポリープ性病変でありながら，肉眼的血尿症例の44％が全血尿のタイプであった．Butterick ら[7]も同様に，68例中46例（68％）が全血尿のタイプを示し，初期血尿や終末時血尿を示す症例は少なかったと報告している．したがって，肉眼的血尿の診断のため内視鏡検査を行うとき，全血尿タイプの場合でも，この疾患の存在を念頭において，膀胱ばかりでなく尿道を観察することが必要である．この場合，前部尿道から後部尿道へと逆行性に観察を行った方が良い．なぜなら，最初に内視鏡を膀胱内に挿入すると，内視鏡による尿道粘膜の機械的損傷により出血が起こり，前立腺部尿道の観察が不十分になることがあるからである．

PP は血精液症の重要な原因疾患とされている．血精液症に占める PP の頻度は比較的高く，33～44％と報告されている[13,14]．精嚢穿刺法は，通常 TRUS 監視下に経会陰的に穿刺針を精嚢に刺入して行う．侵襲的な方法であるが，血精液症，精嚢炎および前立腺癌の精嚢浸潤などの診断に有用である[14,15]．われわれの血精液症4例（50％）では，精嚢穿刺で得られた両側精嚢液が非血性であった．また，3例（38％）が射精後血尿を伴っていたことより，PP 病変が血精液症の出血部位であると推定される．平石ら[13]の報告では，血精液症を呈した PP の7例中4例（57％）が射精後血尿を合併し，7例中5例（71％）では精液の色が赤色であった．同様に，われわれの血精液症8例全例が，精液の色は赤色であった．これらの所見により，精液の色が赤色で，血尿を合併する血精液症の場合は PP が原因である可能性が大きいので，診断のため尿道膀胱鏡検査が推奨される．

PP の尿道における発生部位は，Butterick ら[7]の73例の集計によると，精丘上部40％，精丘脇部18％，精丘遠位15％であった．菅谷ら[3]の本邦症例65例の集計

では，精丘上部10%，精丘近傍63%と報告されている．われわれの成績でも，後者の報告と同様に，精丘近傍が88%と大部分を占めた．しかし，球部尿道[16]，陰茎部尿道[17]，精丘近位の前立腺部尿道や膀胱頸部[2,5]にも発生することが報告されている．

われわれの症例の場合，精丘上部単独症例では，全血尿や血精液症は認められなかったが，精丘近傍の場合では，その単独および精丘上部との合併症例に全血尿や血精液症が見られた．この理由は不明であるが，この精丘近傍は，前立腺液の排出口が存在する部位のため，射精運動により強く排出された前立腺液が，精丘近傍の PP を激しく揺り動かすため出血するのではないかとわれわれは推定している．また，精丘の周囲の拡張した静脈が血精液症や肉眼的血尿の原因であると指摘している報告がある[13,18]ので，われわれの4症例の場合は，PP と合併した拡張静脈が血精液症や肉眼的血尿の原因になったかもしれない．

PP の大きさに関しては，米粒大という記載が多く[19]見られるが，組織標本から計算したわれわれの症例の成績ではそれよりも小さかった．しかし，文献的には膀胱まで突出し尿閉をきたした大きな PP 症例が報告されている[19]

治療は，一般的に経尿道的切除（TUR）と電気凝固が行われている．病変が小さいので，TUR 操作は，組織採取鉗子を用いることで安全確実に行うことができる．ループ電極を使用する場合は，外尿道括約筋の損傷に十分注意する必要がある．内視鏡検査のときに偶然発見される，無症候性の PP は決して稀ではない[20] このような無症候性の PP は治療の必要がないという意見もある[4] しかし，稀ではあるが，PP をおもわせるポリープ病変から prostatic ductal adenocarcinoma が見つかったことが報告されている[21] したがって，高齢者の前立腺部尿道にポリープ病変を見つけた場合は，組織生検を考慮する必要があると考える．

再発の頻度は，われわれの成績では5%であったが，菅谷ら[3]は9%，Zeid ら[22]は6例中2例（33%）と報告している．再発までの期間は2年から4年と報告されている[23] したがって，治療後の経過観察は臨床的には重要である．しかし，どのような症例が再発するかは，自験例を含め不明である．

結　　語

前立腺部尿道の PP 25症例の症状は，血尿64%，血精液症32%，血性尿道分泌物24%であった．これらの症状の原因疾患の鑑別診断のために内視鏡検査を行う時は，PP の存在を念頭において，前立腺部尿道，特に精丘とその近傍を注意深く観察するべきである．

文　　献

1) Young RH, Srigley JR, Amin MB, et al.: Tumor-like lesions. In: Atlas of Tumor Pathology. Edited by Rosai J and Sobin LH, 3rd series, fascicle 28, pp. 389-402, AFIP, Washington DC, 1998
2) Chan JKC, Chow TC and Tsui MS: Prostatic-type polyps of the lower urinary tract: three histogenetic types? Histopathology **11**: 789-801, 1987
3) 菅谷泰宏，橋本紳一，森田辰男，ほか：尿管結石治療中に偶然発見された後部尿道ポリープ 臨泌 **51**：1039-1041, 1997
4) Goldstein AMB, Bragin SD, Terry R, et al.: Prostatic urethral polyps in adults: histopathologic variations and clinical manifestations. J Urol **126**: 129-131, 1981
5) Remick DG and Kumar NB: Benign polyps with prostatic-type epithelium of the urethra and the urinary bladder. a suggestion of histogenesis based on histologic and immunohistochemical studies. Am J Surg Pathol **8**: 833-839, 1984
6) Nesbit RM: The genesis of benign polyps in the prostatic urethra. J Urol **87**: 416-418, 1962
7) Butterick JD, Schnitzer B and Abell MR: Ectopic prostatic tissue in urethra: a clinicopathological entity and a significant cause of hematuria. J Urol **105**: 97-104, 1971
8) Walker AN, Fechner RE, Mills SE, et al.: Epithelial polyps of the prostatic urethra. a light-microscopic and immunohistochemical study. Am J Surg Pathol **7**: 351-356, 1983
9) Eglen DE and Pontius EE: Benign prostatic epithelial polyp of the urethra. J Urol **131**: 120-122, 1984
10) Hara S and Horie A: Prostatic caruncle: a urethral papillary tumor derived from prolapse of the prostatic duct. J Urol **117**: 303-305, 1977
11) Mostofi FK and Price EB: Tumors and tumor-like lesions of the male urethra. In: Atlas of Tumor Pathology. Edited by Firminger HI. 2nd series, fascicle 8, pp. 263-276, AFIP, Washington DC, 1973
12) 平石攻治，藤沢明彦，熊谷久治郎：尿道の前立腺上皮性ポリープの1例．臨泌 **42**：831-833, 1988
13) 平石攻治，大森正志：血精液症の一因としての前立腺上皮性ポリープ 臨泌 **47**：747-751, 1993
14) Furuya S, Ogura H, Saitoh N, et al.: Hematospermia: an investigation of the bleeding site and underlying lesions. Int J Urol **6**: 539-548, 1999
15) Abe M, Watanabe H, Kojima M, et al.: Puncture of the seminal vesicles guided by a transrectal real-time linear scanner. J Clin Ultrasound **17**: 173-178, 1989
16) Anjum MI, Ahmed M and Shrotri N: Benign polyps with prostatic-type epithelium of the urethra

and the urinary bladder. Int Urol Nephrol **29**: 313-317, 1997

17) Dejter SW, Zuckerman ME and Lynch JH : Benign villous polyp with prostatic type epithelium of the penile urethra. J Urol **139**: 590-591, 1988

18) Cattolica EV: Massive hemospermia: a new etiology and simplified treatment. J Urol **128**: 151-152, 1982

19) 辻村玄弘，菅 政治，米田文男，ほか：尿閉をきたした前立腺上皮性ポリープ 臨泌 **43**：989-991，1989

20) 桑田善弘，黒田 功，山中伸好，ほか：男子良性尿道腫瘍34例の臨床病理学的検討．西日泌尿 **62**：207-210，2000

21) Schnadig VJ, Adesokan A, Neal D, et al. : Urinary cytologic findings in patients with benign and malignant adenomatous polyps of the prostatic urethra. Arch Pathol Lab Med **124**: 1047-1052, 2000

22) Zeid M, Gaeta JF, Asirwatham JE, et al. : Papillary adenoma of the prostatic urethra. Prostate **9**: 9-14, 1986

23) 小林 裕，橋本紳一，石川真也，ほか：再発をきたした後部尿道ポリープの1例．泌尿紀要 **38**：957-959，1992

(Received on October 11, 2001
Accepted on February 5, 2002)