レーザー照射，高周波スネアが奏効した腎癌気管支内転移による無気肺の1例

東京慈恵会医科大学泌尿器科学教室（主任：大石幸彦教授）
冨田　雅之，塩野　　裕，菅谷　真吾
池本　　庸，大石　幸彦

A CASE OF LUNG COLLAPSE CAUSED BY ENDOBRONCHIAL METASTASIS FROM RENAL CELL CARCINOMA REINFLATED WITH LASER AND ELECTROSURGICAL SNARING

Masayuki Tomita, Yutaka Shiono, Shingo Sugaya,
Isao Ikemoto and Yukihiko Oishi
From the Department of Urology, Jikei University School of Medicine

A 62-year-old woman, who had undergone left nephrectomy for renal cell carcinoma and had received interferon-α for metastasis to the lung, was hospitalized because of cough, dyspnea and anorexia 16 months after nephrectomy. Chest radiography showed collapse of the right lung. We performed bronchoscopy and found a red polypoid tumor completely obstructing the right bronchus. Biopsy specimens showed clear cell carcinoma, similar to previous specimens of renal cell carcinoma. We removed the endobronchial tumor with laser and electrosurgical snaring, after which the right lung reinflated.

(Acta Urol. Jpn. **48**: 459–462, 2002)

Key words: Renal cell carcinoma, Endobronchial metastasis, Lung collapse

緒　　言

腎癌は胸腔内において，肺転移の他に気管支内腔にも転移しやすいとされているが，泌尿器科領域からの報告例は少ない．今回われわれは左腎摘後1年4カ月後に発症した右無気肺で明らかになり，レーザー照射と高周波スネアで症状が改善した気管支内転移（endobronchial metastasis：以下 EM）の1例を経験したので報告する．

症　　例

症例：62歳，女性

主訴：咳嗽，呼吸苦，食欲不振

家族歴・既往歴：特記すべきことなし

嗜好：喫煙歴なし

現病歴：心窩部痛精査のため超音波検査で偶然発見された左腎癌に対して，1999年11月10日に根治的左腎摘除術を施行した．病理組織診断は renal cell carcinoma (RCC)，clear cell subtype，grade 1，pT3b であった．術前から右肺中葉に径 10 mm 大の孤立性転移を認めており，術後にインターフェロン α-2b (Intron A®) 300万単位/回を週3回投与した．肺転移は徐々に進行し，右の上下葉にも径 5～15 mm 大の転移が出現したが，治療は続行した．2001年2月頃から咳嗽　喀痰排出が出現し，3月22日に呼吸苦・食欲不振が強いため他院に入院．その際の胸部レ線にて右無気肺を認め（Fig. 1），3月24日に当科転院となった．

入院時現症：体温 36.3°C．右肺呼吸音の減弱以外は，特に異常は認めなかった．

入院後経過：転院後，胸部 CT を施行したところ，

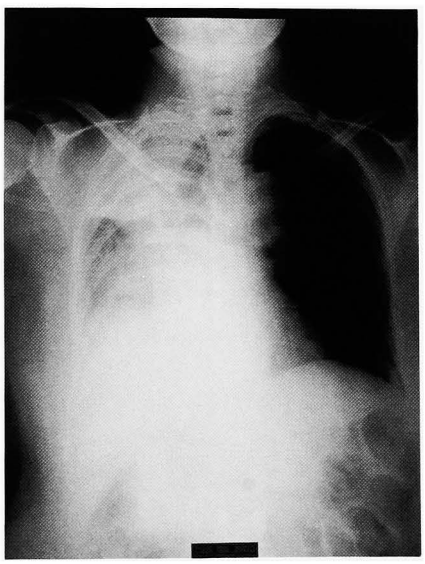

Fig. 1. Chest radiography showed right lung collapse.

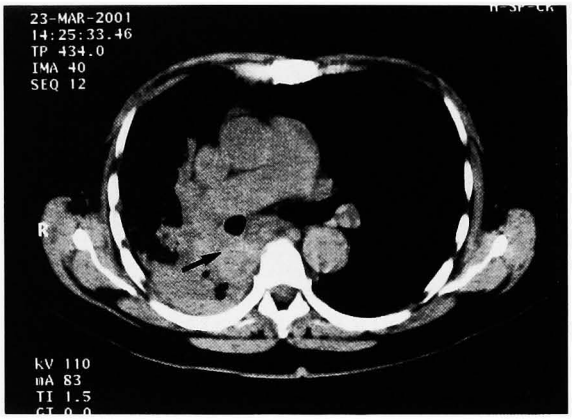

A

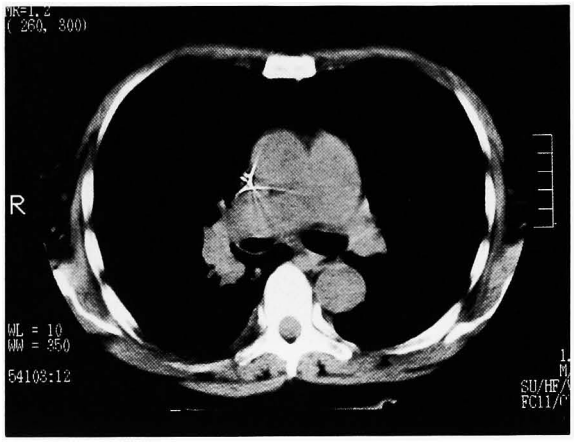

B

Fig. 2. Chest CT showed right lung collapse (A) and findings after polypectomy (B).

多発性の肺転移に加え右主気管支近傍で閉塞しており (Fig. 2A)，これが右無気肺の原因であると診断し，緊急で気管支鏡を施行した．中間幹を完全閉塞する白色壊死部を伴った腫瘤および上葉支にも鮮紅色球型の腫瘤が存在し，これらを生検した (Fig. 3)．病理組織診断で前回手術の摘出標本と類似した細胞から成っており，RCC の転移と診断した．3月29日と4月3日の2回にわたり，中間幹の腫瘤に対してレーザー照射および上部消化管用楕円形スネアを腫瘍の基部にかけ，高周波でほぼ完全に焼却切断し末梢気道は再開通した．その結果，無気肺は右上葉を残して改善し，自覚症状も改善した (Fig. 2B)．

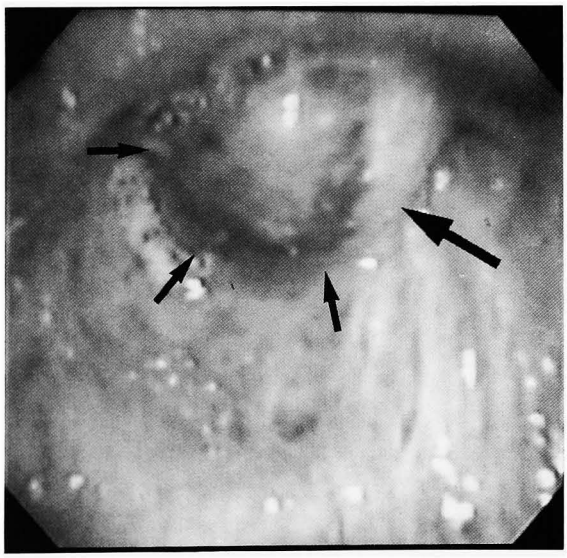

Fig. 3. Bronchoscopic findings showed a red polyploid tumor obstructing bronchus.

病理組織所見：扁平上皮に被覆され，その下に淡明で豊富な胞体を有する腫瘍細胞が胞巣状に増生し，RCC，clear cell subtype の所見と一致した (Fig. 4)．

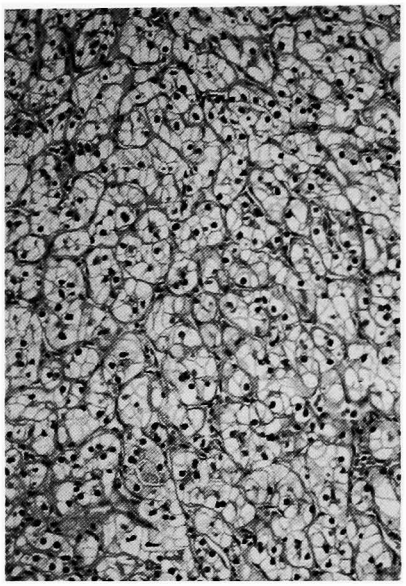

A

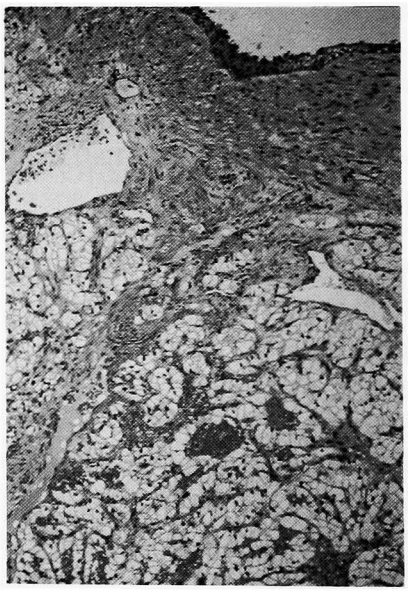

B

Fig. 4. Microscopic findings: A; resected left kidney showed clear cell carcinoma (H & E stain; ×100). B; bronchoscopic biopsy showed clear cell carcinoma covered with squamous epithelium (H & E stain; ×100).

一時退院したが，2001年5月に骨転移を認め，第8・9胸椎に40グレイの放射線治療を行った．その後右無気肺は3度認められ，同部位に対して計4回のレーザー照射と高周波スネアを行い，その都度気道は再開通した．12月11日に右主幹～中間幹に気管支ステント（12×40 mm）を留置した．2002年2月の腹部CTで，左腎転移および傍大動脈リンパ節転移を認めてからは，全身状態が徐々に悪化し4月11日に死亡した．

考　　察

肺は腎癌などの固形癌の好発転移部位である．しかし従来同じ胸腔内であっても，気管支内に転移することは少ないと考えられてきた．Braman ら[1]は葉気管支より中枢の気管支内腔に突出する転移巣を endobronchial metastasis（EM）と称し，肺癌以外の固形癌肺転移の剖検130例において，わずか5例（3.8%）しか認められなかったと報告している．しかし近年気管支ファイバーの積極的導入により，本邦での最近の報告では転移性肺癌の16.7～36.4%に EM が認められるとされている[2,3]

Schoenbaum ら[4]は EM の転移経路を，①縦隔リンパ節転移からの直接浸潤，②肺実質転移からの直接浸潤，③気管支壁への直接転移の3つとし，③をさらに経気道的，リンパ行性，血行性に分けている．

EM の原発巣としては腎癌，直腸癌，結腸癌，乳癌の頻度が高いとされているが[5,6]，本邦での腎癌からの EM 報告例はわれわれが調べえたかぎり37例であった．そのほとんどが胸部外科からの報告例であり，原発である腎癌に関しては病理学的な詳細は不明瞭である．その内訳は Table 1 に示す通りである．発症年齢は37～80歳（平均56.9歳），男女比は31：5と腎癌での比率よりさらに男性に多い傾向であった．発生部位は右肺が19例で左肺が14例（不明が4例）と右肺に多い傾向であった．組織型では詳細のわかる17例すべてが clear cell を呈していた．

Table 1. Reported cases of endobronchial metastasis from renal cell carcinoma in Japan

平均年齢	56.9歳（37～80歳）	
性差	男：女＝31：5（不明1例）	
患側	右：左＝19：14（不明1例）	
症状	咳嗽，喀痰	14例
	血痰	15例
	呼吸困難	5例
	発熱	5例
胸部レ線所見	無気肺	15例
	結節影，浸潤影	15例
腎摘後 EM 発症までの期間	1年未満	2例
	1～3年未満	4例
	3～5年未満	8例
	5～10年未満	5例
	10年以上	1例
肺切除	施行	13例
	未施行	15例
組織型	Clear	20例
	不明	17例

気管支病変から RCC 原発が判明した症例が7例あったが，これらを除いた20例で腎摘から EM の平均発症期間は4年4カ月で，6例が腎摘後5年以上経過して EM が発症している．腎摘後11年10カ月で咳嗽・血痰　無気肺で発症した症例もあり[7]，slow growing の症例に対しても注意深い観察が必要と思われた．

肺切除できた症例は比較的予後良好の傾向であった．インターフェロンの EM に対する奏効率が一定の見解を得られておらず，他の転移と同様に患者の PS が良好で孤立性の転移であれば，転移巣の外科的切除を検討する必要があると思われた．本症例では肺転移が多発で，EM も多発しており外科的切除の適応はないと思われた．

EM 発症の症状としてやはり咳嗽　血痰などの呼吸器症状が多い．肺野に転移を認めなかった症例や[7,8]，単発の肺転移が気管支に直接浸潤した症例もあり[2,9]．腎癌の follow up としての胸部レ線や肺CTで無気肺を認めた症例のほかにも，呼吸器症状が出現した症例については，早期診断のため気管支鏡の導入も積極的に検討すべきであると思われた．

結　　語

術後1年4カ月で発症した腎癌 EM の1例を経験したので，若干の文献的考察を加えて報告した．

文　　献

1) Braman SS and Whitcomb ME: Endobronchial metastasis. Arch Intern Med **135**: 543-547, 1975
2) 塚本東明，長沢正樹，山田敬子，ほか：いわゆる「内視鏡的 Endobronchial Metastasis」例の検討．日胸疾患会誌 **30**：609-613，1992
3) 原　宏紀，安達倫文，松島敏春，ほか：気管支腔内に腫瘍病変を認めた転移性肺腫瘍症例の検討．気管支学 **13**：465-471，1991
4) Schoenbaum S and Viamonte M: Subepithelial endobronchial metastases. Radiology **101**: 63-69, 1971
5) Baumgartner WA and Mark JB: Metastatic malignancies from distant sites to the tracheobronchial tree. J Thorac Cardiovasc Surg **79**: 499-503, 1980
6) Carlin BW, Harrell JHL and Moser KM: Endobronchial metastasis due to colorectal carcinoma. Chest **96**: 1110-1114, 1989
7) 中川淳一郎，池　秀之，蔵田英志，ほか：腎癌術

後晩期気管支内転移再発の一切除例．神奈川医会誌 **16**：232，1989
8) 沖津 宏，内藤 淳，阿部真也，ほか：転移性肺腫瘍の気管支鏡所見の検討．気管支学 **7**：39-48，1985
9) 泉 浩，高橋 渉，山田康治，ほか：気管支内腔に進展した腎癌肺転移の一切除例．日呼外会誌 **7**：57-61，1993

(Received on January 23, 2002
Accepted on May 2, 2002)
(迅速掲載)