腹腔鏡下両側副腎摘除術を施行したACTH非依存性両側副腎皮質大結節性過形成の1例

岐阜大学医学部泌尿器病態学教室（主任：出口　隆教授）
山田　徹，石田健一郎，横井　繁明，仲野　正博
江原　英俊，高橋　義人，石原　哲，出口　隆

BILATERAL LAPAROSCOPIC ADRENALECTOMY IN ACTH-INDEPENDENT MACRONODULAR ADRENAL HYPERPLASIA: A CASE REPORT

Toru YAMADA, Kenichiro ISHIDA, Shigeaki YOKOI, Masahiro NAKANO, Hidetoshi EHARA, Yoshito TAKAHASHI, Satoshi ISHIHARA and Takashi DEGUCHI
From the Department of Urology, Gifu University School of Medicine

We report a case of ACTH-independent macronodular adrenal hyperplasia (AIMAH). A 62-year-old man was admitted to our hospital for further examination of obesity and diabetes mellitus. He was diagnosed with Cushing's syndrome by endocrinological examinations, and computed tomography and magnetic resonance imaging findings revealed nodular hyperplasia in bilateral adrenal glands, suggesting its etiology to be AIMAH. We underwent simultaneous bilateral laparoscopic adrenalectomy. A preoperative diagnosis of AIMAH was confirmed by histological examination of both adrenal glands, weighing 21 g (right) and 16 g (left). The postoperative course was uneventful. We believe that simultaneous bilateral laparoscopic adrenalectomy is feasible, safe, and results in minimal postoperative morbidity for the treatment of AIMAH.

(Acta Urol. Jpn. **48**: 431–434, 2002)

Key words: ACTH-independent macronodular adrenal hyperplasia, Laparoscopic surgery, Adrenalectomy

緒　言

原発性の両側副腎過形成によるクッシング症候群のなかで，ACTH非依存性両側副腎皮質大結節性過形成（AIMAH: ACTH-independent macronodular adrenal hyperplasia）は副腎腫大が著しいため，従来治療は開放手術による一期的もしくは二期的の両側副腎摘除術が施行されてきた．今回，われわれは，AIMAHに対して一期的に腹腔鏡下に両側副腎摘除術を施行したので報告する．

症　例

患者：62歳，男性

主訴：肥満，糖尿病

家族歴：特記すべき事なし

既往歴：50歳頃より糖尿病

現病歴：人間ドックの腹部CTで，両側の副腎腫大を認めたため，当院内科を経て精査目的に紹介された．

入院時現症：身長157 cm，体重68 kg，BMI 27.3，血圧158/78 mmHg，脈拍72/min整．表在リンパ節触知せず，明らかな満月様顔貌，中心性肥満，buffalo humpを認めなかった．

入院時検査所見：血液一般検査では，WBC 9,100/mm^{3}と軽度上昇を認める以外に異常はなく，生化学検査でも，異常値を認めなかった．尿検査では，尿比重1.015，尿蛋白（−），尿糖（−），赤血球0〜1/hpf，白血球0〜1/hpfであった．尿細胞診は陰性であった．

内分泌学的検査：尿中17-OHCS（3.4〜12.0 mg/day）は6.8 mg/day，尿中17-KS（4.6〜18.0 mg/day）は4.5 mg/dayと正常範囲内であった．血中コルチゾール（4.0〜18.3 ug/dl）は13.5 ug/dlと正常値であったが日内変動は消失し，デキサメサゾン抑制試験では2 mgおよび8 mgの投与でコルチゾールは抑制されなかった．血中ACTH（9〜52 pg/ml）は7.3 pg/mlと低値であったが，Rapid ACTH負荷試験には血中ACTHは反応を示した（Table 1）．

画像所見：腹部CTでは，両側副腎の腫大を認めた．腹部MRIでは，同様に両側副腎の腫大を認め，脂肪含有率から副腎皮質性腫大と診断された（Fig. 1）．I^{131}-adosterol副腎シンチでは両側に集積を認め，

Table 1. Endocrinological findings

a) Circadian rhythm of plasma cortisol and ACTH

Hormone	Time			
	8:00	14:00	20:00	23:00
ACTH (pg/ml)	3.0	4.5	3.4	2.9
Cortisol (ug/dl)	14.7	9.9	5.7	5.0

b) Dexamethasone suppression test

Hormone	Dexamethasone (mg)		
	0	2	8
ACTH (pg/ml)	6.2	4.4	1.7
Cortisol (ug/dl)	14.3	4.3	3.8

c) Rapid ACTH test

Hormone	Time (min.)			
	0	15	30	60
ACTH (pg/ml)	4.4	ND	ND	ND
Cortisol (ug/dl)	6.5	26.4	37.9	35.9

ND: not dertermined.

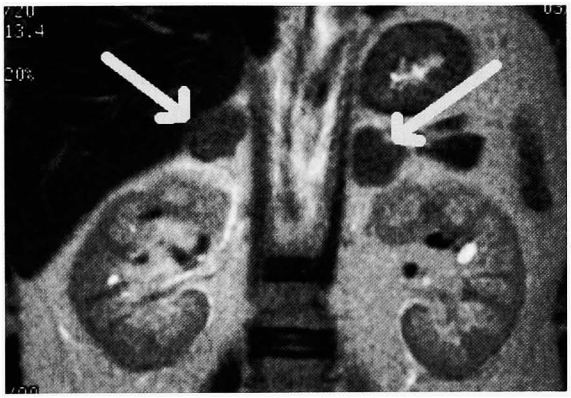

Fig. 1. MR imaging. MR imaging shows enlarged bilateral adrenal glands.

頭部 MRI では下垂体に異常を認めなかった．以上の検査および画像所見より，AIMAH と診断した．

治療経過：2001年5月31日，硬膜外麻酔併用の全身麻酔下に，一期的に両側副腎摘除術を施行した．最初に右側臥位で経腹的側方到達法にて左副腎摘除術を施行した．左鎖骨中線上，臍より2横指頭側に腹腔鏡用の 10 mm Blunt tip trochar (Origin 社製) を挿入し気腹を開始した．左鎖骨中線上，肋骨弓下に術者左手用として 12 mm Endopath (Ethicon 社製) を挿入，中腋窩線上，肋骨先端にて術者右手用として 5 mm Endopath (Ethicon 社製) に挿入，後腋窩線上に助手用として 5 mm Endopath (Ethicon 社製) を挿入した．気腹圧は 10 mmHg を維持し，左副腎摘出時に hydrocortisone sodium succinate (ソルコーテフ) を 100 mg 投与して副腎不全の予防とした．ついで左側臥位で経腹的前方到達法にて右副腎摘除術を施行した．トロッカーの挿入位置は左側とほぼ対称的に挿入

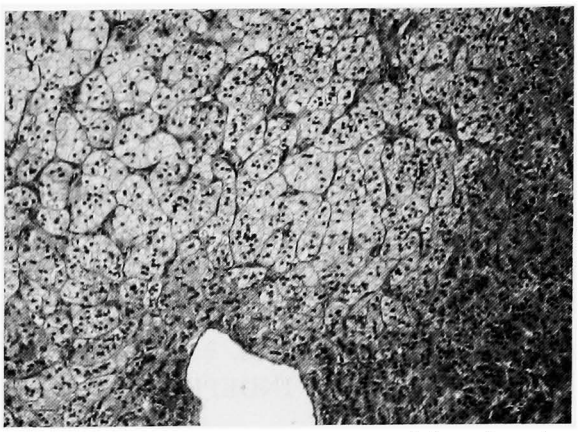

Fig. 2. Microscopic appearance of the adrenal glands. Small dark cells and small clear cells are shown.

した．手術時間は，左側152分，右側150分，体位変換45分を含め計347分間であった．術中副腎操作時，および両側副腎摘除後も著明な血圧の変動は認めなかった．また手術時間が長時間におよぶことより下肢静脈血栓予防に間欠的マッサージ機 SCD sequel システム (ケンドール社製) を使用した．

摘出標本：左側腎は 85×29×27 mm，21 g，右副腎は 40×37×22 mm，16 g であり，割面は，黄色で，多数の結節を呈していた．

病理組織所見：正常な副腎皮質に類似した明調細胞と一部は小型暗調細胞，小型明調細胞によって構成されていた (Fig. 2)．

術後経過：術後経過は良好であり，術後1日目に飲水，歩行開始し，2日目に食事を開始した．

ステロイドの補充は，hydrocortisone sodium succinate (ソルコーテフ) を，術中左副腎摘出時 100 mg 投与分を含め，手術当日に計 300 mg 投与した．術後1日目計 400 mg 静注から漸減し，術後11日目からは cortisone acetate (コートン) の1日 75 mg 内服に切り替え，現在 25 mg で維持している．

考　　察

クッシング症候群をきたす副腎病変は両側性と片側性に分類され，さらに原発性と二次性に分類される (Table 2)[1~5]．その中で AIMAH は以下の6項目を特徴とする[2]；1) 血中 ACTH 低値，2) 血中コルチゾールの日内変動消失，3) デキサメサゾンによる血中コルチゾール抑制消失，4) ACTH 刺激試験に反応，5) 両側副腎腫大，6) 病理学的に多数の結節性病変の存在である．本症例でも，内分泌検査と画像検査にてこれら6項目中5項目が認められており AIMAH の術前診断が可能であった．本疾患は，Kirschner らが1964年に最初に報告しており[6]，本邦では三木らが43例を集計し報告し[7]，以後，Shinbo

Table 2. Classification of Cushing's syndrome according to internal cause

1. Ipsilateral adrenocortical diseases
2. Bilateral adrenocortical diseases
   ① Primary diseases
      1) Bilateral adrenocortical hyperplasia
         • Primary adrenocortical micronodular dysplasia (PAMD)
         • Acth-independent macronodular adrenal hyperplasia (AIMAH)
      2) Bilateral adrenocortical adenoma
   ② Secondary diseases
      1) Pituitary hypersecretion of ACTH (Cushing's disease)
      2) Ectopic ACTH or CRH producing tumors
      3) Gastric inhibitory polypeptide dependent cortisol hypersecretion

from Nakano's report[1)]

らと，Shinojima らが報告している[8,9)]　その特徴として，上記の6項目以外に，1）男性に多いこと，2）副腎腫大が巨大であること，3）左副腎が右副腎より大きく腫大すること，4）病理学的に小型暗調細胞，小型明調細胞および，通常の明調細胞が残存していること，などがあげられている[2,7)]　本症例では小型細胞が増加していた．これは相羽が提唱する AIMAH はコルチゾール産生能の高い，索状層上部の小型細胞が著しく増加したことよりコルチゾールの過剰をきたしたものであるという考えに一致する[2)]

従来，治療法は開放手術による両側副腎摘除術が施行されてきたが，近年腹腔鏡の進歩により副腎摘除術が腹腔鏡下に施行されるようになった．クッシング症候群による両側副腎腫大に対する，腹腔鏡下の一期的両側副腎摘除術は，1997年に Chapuis らが始めて報告している[12)]　本症例においても Cushing 症候群における術後の創癒合不全などの合併症を軽減するために，開放手術よりも腹腔鏡下による摘除術がより適切であると考えた．また，巨大な副腎腫瘍の腹腔鏡下手術による摘除経験から，両側一期的に摘除可能であると判断した．同様に本邦では AIMAH による両側副腎腫大に対して，腹腔鏡下両側副腎摘除術の一期的な施行が他に4例で報告されている[8~11)]（Table 3）．本症例を含めいずれも術後経過は良好であることより，今後も AIMAH に対して一期的両側副腎摘除術を積極的に考慮すべきであると考えられる．

Table 3. Cases of AIMAH treated by simultaneous laparoscopic adrenalectomy

Case	Reporter	Weight of adrenal gland (g)		Operation time (min.)	Blood loss (ml)
		Left	Right		
1	Shinbo[8)]	57	51	420	350
2	Shinojima[9)]		not mentioned		
3	Seshita[10)]	106	63	490	300
4	Iihara[11)]		not mentioned		
5	Our case	21	16	490	10

結　　語

AIMAH によるクッシング症候群に対し，一期的に両側副腎摘除術を腹腔鏡下に施行した症例を報告した．安全に施行可能であり，術後経過も良好なことから，一期的腹腔鏡下両側副腎摘除術は AIMAH の治療法として今後考慮されるべき選択肢の1つと考えられた．

文　　献

1) 仲野正博，多田晃司，高橋義人，ほか：ACTH 非依存性両側副腎皮質大結節性大過形成（AIMAH）による Cushing 症候群の1例．泌尿紀要 **41**：529-532，1995
2) 相羽元彦：巨大な両側副腎皮質多結節性過形成によるクッシング症候群—ACTH 非依存性両側副腎皮質大結節性過形成（AIMAH）—．日内分泌会誌 **70**：37-42，1994
3) Aiba M, Hirayama A, Iri H, et al.: Primary adrenocortical micronodular dysplasia: enzyme histochemical and ultrastructural studies of two cases with a review of the literature. Hum Pathol **21**: 503-511, 1990
4) Lacrox A, Bolte E, Tremblay J, et al.: Gastric inhibitory polypeptide-dependent cortisol hypertsecretion—a new cause of Cushing's syndrome. N Eng J Med **327**: 974-980, 1992
5) Reznik Y, Allali-Zerah V, Chayvialle JA, et al.: Food-dependent Cushing's syndrome mediated by aberrant adrenal sensitivity to gastric inhibitory polypeptide. N Eng J Med **327**: 981-986, 1992
6) Kirschner MA, Powell RD Jr and Lipsett MB: Cushing's syndrome: nodular cortical hyperplasia of adrenal glands with clinical and pathological features suggesting adrenocortical tumor. J Clin Endocrinol Metab **24**: 947-955, 1964
7) 三木健史，中山治郎，志水清紀，ほか：ACTH 非依存性両側副腎皮質大結節性過形成（AIMAH）による Cushing 症候群の1例．泌尿紀要 **45**：245-248，1999
8) Shinbo H, Suzuki T, Sato T, et al.: Simultaneous bilateral laparoscopic adrenalectomy in ACTH-independent macronodular adrenal hyperplasia. Int J Urol **8**: 315-318, 2001
9) Shinojima H, Kakizaki T, Harabayashi T, et al.: Clinical and endocrinological features of adrenocorticotropic hormone-independent bilateral macronodular adrenocortical hyperplasia. J Urol **166**: 1639-1642, 2001
10) 飯原雅季，山崎喜代美，神戸雅子，ほか：腹腔鏡

下両側副腎摘除術の経験. 日内視鏡外会誌 **5**: 204, 2000
11) 瀬下博志, 吉田正貴, 西 一彦, ほか: ACTH非依存性両側副腎大結節性過形成に対する一期的腹腔鏡下両側副腎摘出術の経験. Jpn J Endurol ESWL **14**: 78, 2001
12) Chapius Y, Chastanet S, Dousset B, et al.: Bilateral laparoscopic adrenalectomy for Cushing's disease. Br J Surg **84**: 1009, 1997

(Received on January 30, 2002)
(Accepted on March 18, 2002)