シスプラチンによる術前動注療法にて組織学的に著効が得られた膀胱原発神経内分泌癌の1例

弘前大学医学部泌尿器科学教室（主任：鈴木唯司教授）
古家　琢也，川口　俊明，高橋　信好

INTRAARTERIAL NEOADJUVANT CHEMOTHERAPY WITH CISPLATIN EFFECTIVE AGAINST NEUROENDOCRINE CARCINOMA OF THE URINARY BLADDER: A CASE REPORT

Takuya Koie, Toshiaki Kawaguchi and Nobuyoshi Takahashi
From the Department of Urology, Hirosaki University School of Medicine

A 68-year-old male was admitted to our hospital with a complaint of asymptomatic gross hematuria. On physical examination, a huge mass was palpable in the lower abdomen. Computed tomography revealed a huge mass, 12×10 cm in size, in the urinary bladder and no metastatic lesions. The value of serum neuron specific enolase (NSE) was 32 ng/ml (normal range: 0–10 ng/ml). Histopathological and histochemical studies revealed neuroendocrine carcinoma which was positive for NSE, chromogranin A, S-100 and cytokeratin. He underwent neoadjuvant ballon occluded arterial infusion (BOAI) chemotherapy with cisplatin (CDDP). Total cystectomy and ileal conduit formation were performed at the preoperative diagnosis of T3N0M0. Examination of the resected specimen indicated a pathologically complete response and he was discharged. The patient is still alive with no evidence of any recurrence at 3 months after the operation. This case suggests that treatment with combined total cystectomy and neoadjuvant BOAI chemotherapy is effective against neuroendocrine carcinoma of the urinary bladder.

(Acta Urol. Jpn. **48**: 423–426, 2002)

Key words: Neuroendocrine carcinoma, BOAI

緒　　言

膀胱原発神経内分泌癌は，全膀胱腫瘍の0.48～1％を占める比較的稀な疾患である[1,2]　また多くは進行癌として発見されることが多く，その予後は非常に不良である[3]　治療としては腫瘍の形態学的見地から，肺小細胞癌に準じた治療が試みられているが，効果は不十分である[4]．今回われわれは cisplatin (CDDP) による術前動注療法にて，病理組織学的に complete response (CR) の得られた1例を経験したので，若干の文献的考察を加えて報告する．

症　　例

患者：68歳，男性

主訴：肉眼的血尿

家族歴　既往歴：特記すべきことなし

現病歴：3年前に肉眼的血尿を自覚するも放置．2001年4月，肉眼的血尿および頻尿を自覚し，近医受診．内視鏡検査にて膀胱内に巨大な腫瘍を認めたため，精査加療目的に2001年5月19日入院となった．

入院時現症：血圧 99/66 mmHg，脈拍116/分と頻拍を認めた．下腹部に臍に至る巨大な腫瘤を触知するも，表在リンパ節は触知しなかった．また直腸診では，正常前立腺の奥に可動性を有する表面平滑，弾性硬の腫瘤を触知した．

入院時検査成績：末梢血検査では赤血球 2.69×10^6/μl，ヘモグロビン 5.5 g/dl，ヘマトクリット 19.2％と高度の貧血を認め，また赤沈は 37 mm/1 hr と亢進していた．生化学検査では CRP が 7.3 mg/dl と高値を示し，腫瘍マーカーでは PSA 7.85 ng/ml（正常4.0以下），NSE 32 ng/ml（正常10以下）と高値を示した．

画像所見：静脈性腎盂造影では両側軽度水腎症を認めたが，尿管は膀胱まで描出されていた．CT では，12×10 cm の不規則に造影される巨大な腫瘍が膀胱内を占拠しており，内腔はほとんど認められなかった．またリンパ節の腫大は認めなかった．MRI でも同様に 10.5×9.8×14 cm の不規則に造影される巨大な腫瘍を認め，膀胱前壁の筋層への浸潤が疑われた（Fig. 1）．

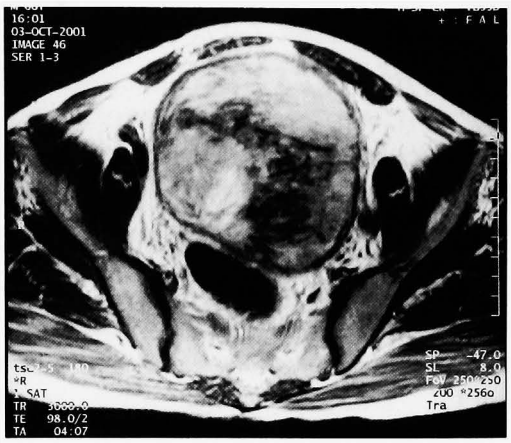

Fig. 1. Sagittal T2-weighted MRI shows a giant tumor, 10.5×9.8×14 cm in the urinary bladder.

膀胱鏡検査所見：血尿が高度であり，輸血にても貧血の改善が認められなかったため，緊急に内視鏡検査を行った．膀胱内は巨大な腫瘍で占拠され，全体を観察することは不可能であった．可視範囲内で出血している部位を凝固したが，完全に止血することは不可能であった．また前立腺の six sextant biopsy も同時に施行した．

病理学的診断：膀胱より採取した組織では，核小体，核クロマチン豊富で，N/C 比大の多型性の腫瘍細胞がシート状，alveolar に増生しており mitosis も著明であった．免疫染色では，NSE，chromogranin A，S-100，cytokeratin 陽性であったが，PSA，prostatic acid phosphate は陰性であった．前立腺組織からは癌細胞は検出されなかった．以上から膀胱原発神経内分泌癌の診断を得た（Fig. 2a，b）．

治療経過：腫瘍による膀胱の攣縮に伴う疼痛が強度であったため，当院麻酔科にて下腹神経節ブロックならびに硬膜外チューブ留置にて疼痛コントロールを行った．血尿が強度であること，ならびに予後不良であることが予想されたため，T3N0M0 の診断にて手術を施行しようとしたが，腫瘍の増大が急速であり根治的手術が不可能であると判断，まず血尿のコントロール目的に CDDP による動注化学療法を施行することとした．

動脈造影所見：骨盤内動脈造影にて，腫瘍は両側の内腸骨動脈より分枝する腫瘍血管に栄養されていた．動注用カテーテルの先端を両側の内腸骨動脈内に固定後，BOAI (balloon occluded arterial infusion) にて CDDP を左右均等に合計 50 mg 動注した．血尿は一時軽快したものの，効果が不十分であったため，2 週間後同様の方法で，CDDP 100 mg を動注した．その後血尿は完全に止まり，また下腹部にて触知されていた腫瘍は，触知不能となった．動注療法に起因する合併症は，まったく認めなかった．

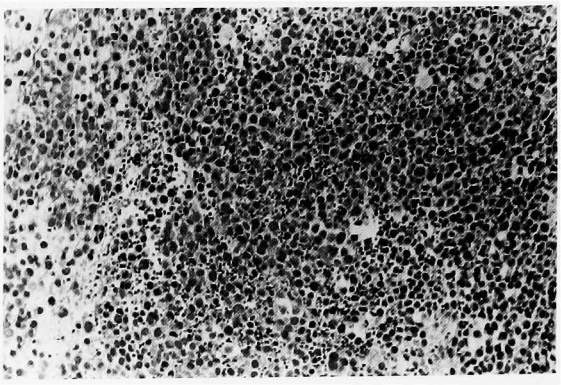

a

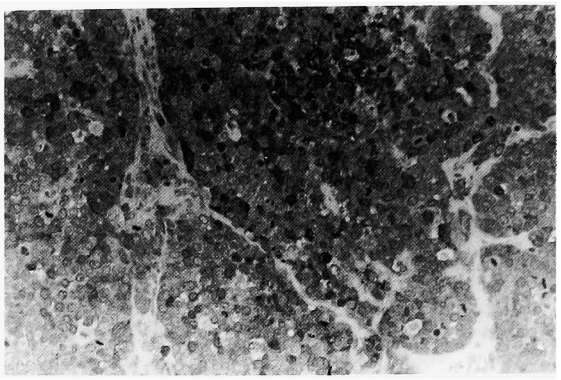

b

Fig. 2. a: Histopathological examination of biopsy specimen revealed neuroendocrine carcinoma (H & E, reduced from ×100). b: Immunoreactivity to neuron-specific enolase was noted in the neuroendocrine carcinoma (reduced from ×200).

BOAI 後の MRI にて，腫瘍は 58×32×80 mm まで縮小（縮小率65%），造影でも腫瘍はまったく造影されず，壊死に陥っているものと診断した．NSE も 12 ng/ml，CRP 0.9 と低下したことから根治手術可能と判断し，2001年 7 月13日，膀胱全摘除術および回腸導管造設術を施行した．

手術所見：恥骨上から臍に至る下腹部正中切開にて手術を行った．閉鎖節および外腸骨動脈領域のリンパ節郭清を施行した後，膀胱の剝離に移ったが，膀胱周囲は BOAI によると思われる炎症性の癒着を認めたものの，可動性は良好であった．また骨盤内のリンパ節も肉眼的に腫大は認めなかった．腹膜外操作にて型のごとく膀胱を摘出した後，回腸導管を造設した．手術時間は 4 時間26分，出血量は 644 ml であった．

摘出標本：腫瘍は完全に壊死に陥っていた．また腫瘍は茎を有しており，肉眼的に筋層への浸潤は認めなかった．

病理学的所見：病理学的に腫瘍は完全に壊死に陥っており，術前に認められた腫瘍細胞はまったく認められず，病理組織学的に CR との診断を得た（Fig. 3）．

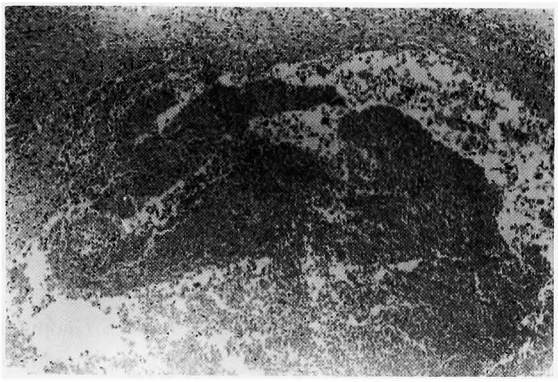

Fig. 3. Histological examination of surgical specimen revealed necrotic tissue and no variable tumor cells (H & E, reduced from ×40).

術後経過：術後 NSE は 4.5 ng/ml と正常化し，また CT でもリンパ節の腫大などは認めなかったため，外来にて経過観察することとし，8月2日退院となった．術後12カ月経過したが，再発などは認めていない．

考　　察

膀胱神経内分泌癌は膀胱原発小細胞癌として報告されることが多く，1981年 Cramer らが初めて報告した[5]　組織学的には肺の小細胞癌と同様の組織像を示し，腫瘍細胞は小さく，クロマチンに富む類円形あるいは紡錘形の核を持ち，かつ細胞質の乏しい腫瘍細胞が充実性に増殖するものとされる．免疫染色では NSE，chromogranin A が用いられ，それぞれ90%，40.6%の陽性率を示すとされるが[3]，本症例においても強陽性を示した．電子顕微鏡を用いた神経内分泌顆粒の証明も診断に用いられるが，本症例では施行しなかった．また血清 PSA の上昇も認められたが，腫瘍組織の抗 PSA 抗体による免疫染色は陰性であり，炎症によるものと考えられた．

膀胱神経内分泌癌の発生に関しては，(1) neural crest origin の迷入細胞の癌化[6]，(2) 正常膀胱粘膜内に存在する neuroendocrine stem cell の癌化[7]，(3) 移行上皮細胞に存在する multiple epithelial reserve cell の癌化[8]などが考えられている．現在は腫瘍組織内に移行上皮や腺癌などの混在例が多いことにより[9]，(3) の説が有力であるが，自験例では摘出標本での評価ができなかったことから発生母地に関しては不明であった．

本邦において膀胱神経内分泌癌は，これまで自験例を含め60例が報告されている．平均年齢は67.1歳で男性に多く発生（男性：女性＝4：1）しており，主訴は肉眼的血尿が大部分を占めていた．また評価可能な39例中34例（87.1%）で，初診時すでに進行癌である症例が多かった．

治療は進行癌として発見されることから，外科的治療を主体とし，化学療法，放射線療法による集学的治療が施行されているが，確立された治療法はない．長期生存の得られた症例のほとんどが根治手術を施行されていることから，限局癌に対しては手術療法は有効であると思われる[10,11]．しかし Mackey ら[9]は，106例の文献的検討により，膀胱全摘除術よりも CDDP を中心とした化学療法の方が生存期間が有意に延長したと報告している．化学療法のレジメンとしては肺小細胞癌の治療に準じた EP (etoposide, CDDP) 療法のほか，移行上皮癌の混在を認めた症例では M-VAC 療法が有効であったとの報告も見られる[7]．自験例では腫瘍への栄養血管を潰すことにより血尿コントロールが可能ではないかと考え，CDDP による BOAI を施行したが当初これだけの治療効果を得られるとは期待していなかった．効果の得られた要因として，1) 腫瘍の急速な増大は認めたものの，膀胱内に限局していたこと，2) リンパ節転移などの遠隔転移が認められなかったこと，3) 比較的短期間に大量の CDDP を投与できたこと，などが考えられる．以上から CDDP による BOAI 療法は，外科的治療を組み合わせることにより本症の予後の改善につながる治療法であると思われた．

膀胱原発神経内分泌癌は，通常の膀胱移行上皮癌と比べ非常に予後が悪い[3]　その理由として，肺原発の小細胞癌と同様進行が早く診断時に進行癌として発見されることが多いためで，診断時の70%が T3，16.3%が T4 で発見され，さらに経過中80%が転移を認める．Blomjous ら[1]は，2年生存率，5年生存率をそれぞれ28%，19%と報告しており，Grignon ら[10]は死亡した患者の平均観察期間は9.4カ月であったと報告している．自験例では現在再発などは認めていないが，今後厳重な経過観察が必要であると思われた．

結　　語

術前 BOAI 動注療法にて病理組織学的に CR の得られた，膀胱原発神経内分泌癌の1例を経験したので報告した．

文　　献

1) Blomjous CE, Vos W, Voogt HJ, et al.: Small cell carcinoma of the urinary bladder. a clinicopathologic, morphometric, immunohistochemical, and ultrastructural study of 18 cases. Cancer **64**: 1347-1357, 1989

2) Lopez JI, Angulo JC, Flores N, et al.: Small cell carcinoma of the urinary bladder. a clinicopathological study of six cases. Br J Urol **73**: 43-49, 1994

3) Abbas F, Civantos F, Soloway MS, et al.: Small cell

carcinoma of the bladder and prostate. Urology **46**: 617-630, 1995

4) Davis MP, Murthy MSN, Minton JP, et al.: Successful management of small cell carcinoma of the bladder with cisplatin and etoposide. J Urol **142**: 817, 1989

5) Cramer SF, Aikawa M and Cebelin M: Neurosecretory granules in small cell invasive carcinoma of the urinary bladder. Cancer **47**: 724-730, 1981

6) Reyes CV and Soneru I: Small cell carcinoma of the urinary bladder with hypercalcemia. Cancer **56**: 2530-2533, 1985

7) Osterling JE, Brendler CB, Burgers JK, et al.: Advanced small cell carcinoma of the bladder. successful treatment with combined radical cystoprostatectomy and adjuvant methotrexate, vinblastine, doxorubicin and cisplatin chemotherapy. Cancer **65**: 1928-1936, 1990

8) Kim CK, Lin JI and Tseng CH: Small cell carcinoma of urinary bladder. ultrastructural study. Urology **24**: 384-386, 1984

9) Mackey JR, Au HJ, Venner P, et al.: Genetourinary small cell carcinoma of the bladder: a report of 25 cases. J Urol **153**: 1820-1822, 1998

10) Grignon DJ, Ro JY, Ayala AG, et al.: Small cell carcinoma of the urinary bladder. a clinicopathological analysis of 22 cases. Cancer **69**: 527-536, 1992

11) Podeata AH and True LD: Small cell carcinoma of the bladder: report of 5 cases with immunohistochemistry and review of the literature with evaluation of prognosis according to stage. Cancer **64**: 710-714, 1989

(Received on December 10, 2001
Accepted on March 16, 2002)