炎症性偽性膀胱腫瘍を伴った神経因性膀胱の1例

横浜市立港湾病院泌尿器科（部長：宮井啓国）
高橋　俊博，宮井　啓国

七沢リハビリテーション病院脳血管センター泌尿器科（部長：石堂哲郎）
田　中　克　幸

横浜市立大学医学部泌尿器科学教室（主任：窪田吉信教授）
関　口　由　紀

横浜市立港湾病院検査部（部長：吉田幸子）
吉　田　幸　子

A CASE OF NEUROPATHIC BLADDER WITH INFLAMMATORY PSEUDOTUMOR OF THE BLADDER

Toshihiro TAKAHASHI and Keikoku MIYAI
From the Department of Urology, Yokohama City Kowan Hospital
Katsuyuki TANAKA
From the Department of Urology, Nanasawa Rehabilitation Hospital, Comprehensive Stroke Center
Yuki SEKIGUCHI
From the Department of Urology, Yokohama City University School of Medicine
Sachiko YOSHIDA
From the Department of Pathology, Yokohama City Kowan Hospital

A 36-year-old woman was referred with urinary incontinence and recurrent episodes of pyelonephritis. Two years prior to her visit, she underwent transurethral resection of a bladder tumor, 5 cm in diameter. Total cystectomy was suggested, as the initial diagnosis was sarcoma. Close re-evaluation of the pathological specimen lead to the final diagnosis of a benign inflammatory pseudotumor of the bladder as the tumor consisted of smooth muscle cells with white blood cell infiltration but without mitotic figures. The tumor disappeared during the follow up period. A cystography revealed bilateral vesicoureteral reflux with marked trabeculated bladder. A cystometry showed loss of bladder sensation and a low compliance bladder without detrusor contraction. Neurological examination and a magnetic resonance imaging of the spinal cord failed to prove the presence of definite neurological abnormalities. She was finally diagnosed with neuropathic bladder of unknown origin. In this case, she had been suffering from recurrent cystitis about 6 years before the resection of bladder tumor and it was suggested that the occurrence of the inflammatory pseudotumor of bladder would be related with chronic urinary tract infection due to neuropathic bladder. Urinary incontinence and urinary tract infection were controlled successfully with clean intermittent self-catheterization and adequite administration of antimicrobial drugs. Vesicoureteral reflux was treated with injection of GAX collagen into the ureteral orifices. No tumor recurrence has been found up to the present time, 5 years after the resection of bladder tumor.

(Acta Urol. Jpn. **48**: 419–422, 2002)

Key words: Neuropathic bladder, Inflammatory pseudotumor, Bladder neoplasms

緒　　言

成人になってから発見された神経因性膀胱に合併した炎症性偽性膀胱腫瘍の1症例を報告する．繰り返す膀胱炎と血尿の既往あり．精査目的の腹部CTにて膀胱腫瘤を発見され経尿道的切除術を受けた．病理学的に膀胱肉腫を疑われたが最終的には炎症性偽性膀胱腫瘍と診断され保存的治療が行われた．術後尿失禁，膀胱尿管逆流現象による頻回の腎盂腎炎を発症したため精査，神経因性膀胱の診断を得たが原因不明であった．神経因性膀胱に合併した炎症性偽性膀胱腫瘍は非常に稀[1]であり，自験例では長期間にわたる慢性尿路

感染症が腫瘍発生に強く関連していたと思われた.

症　　例

患者：36歳（当科初診時），女性

既往歴・家族歴：特記すべきことなし

正常出産．出生時の異常を指摘されたことはない．ものごころがついてから特記すべき排尿症状を認めず，夜尿症　尿失禁も訴えていない．また腎盂腎炎による発熱が頻回にあったこともない．

現病歴：1990年頃から膀胱炎を繰り返しそのたびに近医で内服薬を処方されていた．1996年9月，無症候性肉眼的血尿を訴え某病院泌尿器科受診．膀胱左後壁に最大径5 cm の腫瘍をみとめ，同病院にて経尿道的膀胱腫瘍切除術を実施した（Fig. 1）．病理組織診断が当初“肉腫”であったため膀胱全摘出術の適応と考えられたが，病理組織の再検討では軽度異型性を伴った平滑筋細胞の増生をみるものの白血球浸潤があり核分裂像もほとんどみられなかったため，最終的に炎症性偽性膀胱腫瘍と診断され（Fig. 2），外来にて経過観察となった．経過観察中尿失禁とくに夜間膀胱内に尿が貯留している際に失禁を頻繁にみとめるようになり，また頻回の両側腎盂腎炎による発熱をみるようになったため，1998年8月当科に紹介された．

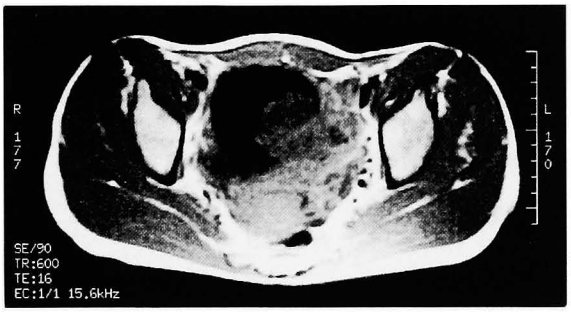

Fig. 1.　MRI showed a large bladder tumor on the left retrotrigonal region (T2 weighted image).

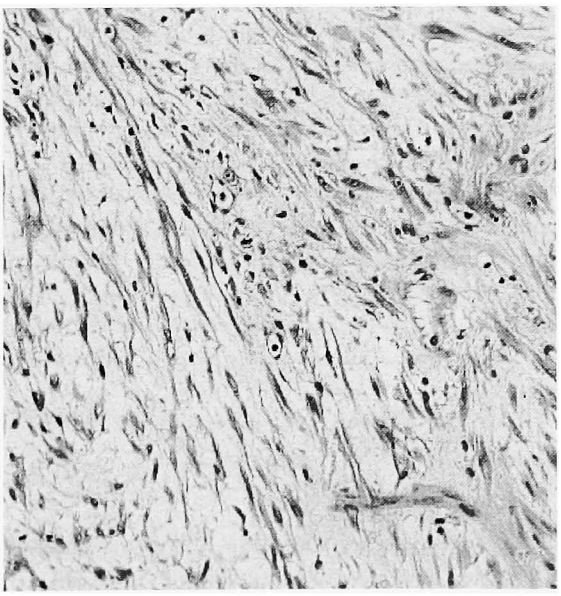

Fig. 2.　Microscopically tumor cells are smooth muscle cells with mildly atypical nuclei. Myxoid stroma and some WBC infiltration are seen but no mitotic figure.　H & E stain ×200.

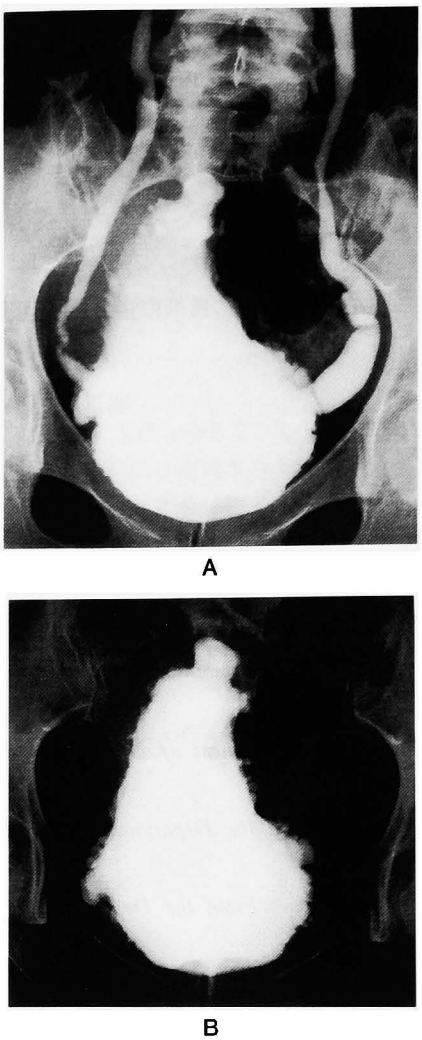

Fig. 3.　A: Preoperative cystography showed vesico-ureteral reflux and marked trabeculation of the bladder.　B: Post-operative cystography showed no vesico-ureteral reflux.

初診時現症：身長 162 cm，体重 43 kg，仙骨部にわずかなくぼみをみるが，神経学的に異常を認めなかった．会陰部知覚・肛門括約筋の緊張も正常であったが，球海綿体（筋）反射の有無は不明であった．

当科受診後の経過：膀胱造影（Fig. 3）では，両側に3度の膀胱尿管逆流症と膀胱の著明な肉柱形成をみとめた．膀胱尿管逆流症は，左側でより高度で著明な腎杯の鈍円化・腎実質のひ薄化をみとめたが右側ではいずれも軽度であった．膀胱内圧測定検査所見（Fig. 4）では，尿意は不明瞭でかつ低コンプライアンス膀胱であり排尿指示にても明らかな排尿筋の収縮を認め

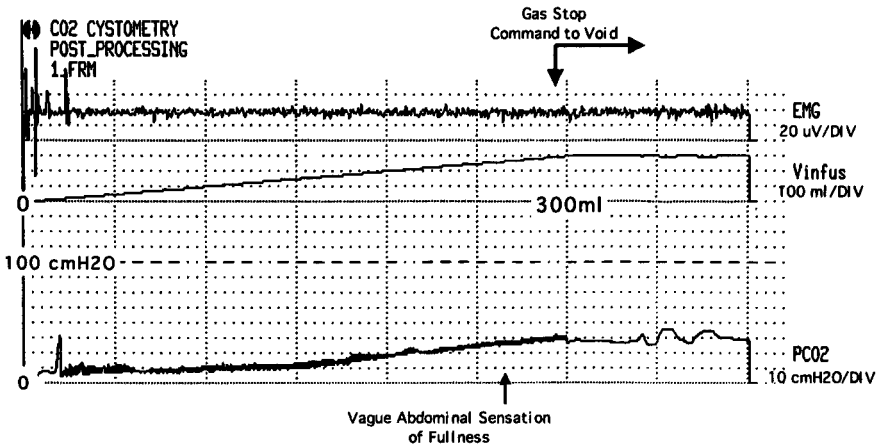

Fig. 4. Cystometric findings: loss of bladder sensation and low compliance bladder with no definite detrusor contraction.

なかった．仙骨部の皮膚所見から潜在性脊髄閉鎖障害が疑われたが，腰仙髄部 MRI では異常所見を認めなかった．以上から原因不明の神経因性膀胱と診断したが，尿失禁は多量の残尿による溢流性尿失禁と考え，まず1回導尿量が 300 ml を超えないように1日6～7回の清潔間歇自己導尿を指導し同時に適切な抗菌剤の投与を実施し外来観察とした．尿失禁に関しては日常生活に支障のない程度に改善したが，やはり腎盂腎炎による発熱を繰り返すため，患者自身の希望もあって1999年2月，2000年7月，2001年5月の3回にわたり両側尿管口に GAX コラーゲンの粘膜下注入を実施した．現時点では腎盂腎炎の再発をみとめず，膀胱尿管逆流も消失している (Fig. 3)．逆流防止術術式としてコラーゲン注入療法を選択した理由は患者が未婚の女性であり術創のない内視鏡手術にこだわったためであるが，再発があった場合他の術式も検討する予定である．なお腫瘍切除後5年を経過したが，現時点では腫瘍の再発は認めていない．

考　　察

神経因性膀胱のうち多量の残尿を伴う排出障害型のタイプでは慢性の尿路感染症は必発である．本症例は成人に至るまで無症状でありなんらかの代償機構があったものと推定されるが，患者は28歳ころから再発を繰り返す難治性の膀胱炎を経験しており，かなり長期間感染曝露があったことは確実であろう．炎症性偽性膀胱腫瘍は1980年に Roth ら[2]が最初に報告し現在までに70例あまりの報告がある稀な疾患であるが，その原因として尿路感染症，外傷などが考えられる症例もあるが原因不明の場合も多いとされている[3]　しかしその病理学的本体は筋線維芽細胞の反応性増殖であると考えられ，本症例においては慢性尿路感染症による恒常的な刺激が腫瘍発生をもたらした可能性が高いと思われる．神経因性膀胱症例においては高率に慢性尿路感染症を合併するが，特に自験例のごとく長期間神経因性膀胱の診断がなされず適切な管理が行われて来なかった例では最終的な病態として炎症性偽性膀胱腫瘍の発生に至るものと考えたい．しかし文献上は神経因性膀胱と炎症性偽性膀胱腫瘍の合併例は非常に稀でありわれわれの調べえたかぎりでは自験例が第1例であった．

炎症性偽性腫瘍の確定診断は術後の組織標本による病理学的な診断とならざるをえないため，若年者で下部尿路の肉腫を疑う診断がついた症例では不必要な拡大手術をさけるためにも本疾患の存在を念頭におき鑑別のために慎重な病理学的検討が望まれる[4]　予後良好な良性疾患としても再発[5]は十分に考えられる．神経因性膀胱の症例においては慢性尿路感染症の存在のため扁平上皮癌の発生が高率とされているため[6]，原因となった神経因性膀胱/尿路感染症の管理と共に炎症性腫瘍の再発あるいは新たな癌の発生を念頭に置いた経過観察が非常に重要である．自験例では5年後の現時点で腫瘍の再発を認めていない．

神経因性膀胱に関しては，著明な肉柱形成を伴った荒廃した低コンプライアンス膀胱であり相当以前から下部尿路の障害が存在したものと考えられるが，身体的障害がみられないことあるいは通常の神経学的所見にはなんらの異常もみとめられなかったため，尿失禁　膀胱尿管逆流による再発性腎盂腎炎などの症状が現れるようになるまで神経因性膀胱が見過ごされていたものであろう．なお仙骨部皮膚にわずかのくぼみがみられることから，潜在性脊髄閉鎖障害を疑ったが，腰仙髄の MRI にて少なくとも画像上は異常所見をみとめず確定診断には至っていない．しかし潜在性脊髄閉鎖障害では必ずしも神経所見を伴うわけではないこと，また MRI にしても形態的観察を行っているのみであることを考えれば，潜在性脊髄閉鎖障害の可能性，あるいはなんらかの脊髄障害の可能性を完全には否定しきれない．しかしながら，現時点では原因不明の神経因性膀胱と診断せざるを得ない．

本症例の神経因性膀胱の治療そのものは，原因の如何を問わず病態がすでに完成された障害であるため，その尿流動態に沿った治療を考えればよいと思われる．自験例では慢性尿閉に伴う尿失禁に対して清潔間歇自己導尿を指導し，また膀胱尿管逆流に対しては3回にわたり GAX コラーゲンの両側尿管口粘膜下注入を実施し，現時点では良好な結果を得ている．

結　　語

炎症性偽性膀胱腫瘍を伴った原因不明の神経因性膀胱の1例を報告し，若干の考察を行った．

本論文の要旨は第66回日本泌尿器科学会東部総会（東京）にて発表した．

文　　献

1) Emley TE, Cain MP, Faught PR, et al.: Ureteropelvic junction obstruction due to inflammatory pseudotumor masquerading as hydronephrosis because of a neuropathic bladder in a child with myelomeningocele. Urology **58**: 105, 2001
2) Roth JA: Reactive pseudosarcomatous response in urinary bladder. Urology **16**: 635-637, 1980
3) Hojo H, Newton WA, Hamoudi AB, et al.: Pseudosarcomatous myoblastic tumor of the urinary bladder in children: a study of 11 cases with review of the literature. Am J Surg Pathol **19**: 1224-1236, 1995
4) Meis JM and Enzinger FM: Inflammatory fibrosarcoma of the mesentery and retroperitoneum. a tumor closely simulating inflammatory pseudotumor. Am J Surg Pathol **15**: 1146-1156, 1991
5) Guglida K, Nardi PM, Borenstein MS, et al.: Inflammatory pseudosarcoma (pseudotumor) of the bladder. Radiology **179**: 66-68, 1991
6) 塩崎　洋：パラプレジアにおける膀胱上皮化生について．日泌尿会誌 **64**：464-477，1973

(Received on January 16, 2002
Accepted on March 15, 2002)