内分泌療法が著効を示した粟粒性肺転移を伴う前立腺癌の1例

厚生連高岡病院泌尿器科（診療部長：布施春樹）
福田　護，高島　博*，布施　春樹，平野　章治

PROSTATIC CANCER WITH MULTIPLE PULMONARY METASTASES TREATED SUCCESSFULLY WITH HORMONAL THERAPY: A CASE REPORT

Mamoru FUKUDA, Hiroshi TAKASHIMA, Haruki FUSE and Shoji HIRANO
From the Department of Urology, Kouseiren Takaoka Hospital

A 66-year-old, man was referred to our hospital for further examination of multiple pulmonary nodules on chest X-ray performed on medical examination. He was referred to our clinic because his chief complaint was poor urinary stream. Prostatic cancer was suspected on digital rectal examination and magnetic resonance imaging. Serum prostatic specific antigen (PSA) level was 134.9 ng/ml. Histological examination of transrectal prostatic sextant biopsy revealed well differentiated adenocarcinoma of prostate.

Abdominal computed tomography-scan, gastro-intestinal tract examination and bone scintigraphy demonstrated no other primary lesions or distant metastases. Under the diagnosis of prostatic cancer with multiple pulmonary metastasis, we performed total androgen blockade (TAB) consisting of luteinizing hormone releasing hormone agonist and flutamide following dietylstilbestrol (DES) intravenous injection therapy. After three months, pulmonary nodules disappeared on chest X-ray and PSA level decreased to below 0.1 ng/ml. Pulmonary nodules also disappeared on CT-scan after six months after TAB. He is alive and free from the recurrence for 42 months.

(Acta Urol. Jpn. **48**: 499–502, 2002)

Key words: Prostatic cancer, Lung metastasis

緒　言

前立腺癌は初診時に骨転移やリンパ節転移を有する頻度が比較的高いが[1]転移巣が肺のみの前立腺癌は稀である．今回，われわれは健康診断において胸部異常陰影を契機に発見された，肺のみに転移巣をもつ前立腺癌に対して内分泌療法を行い，CR を得た症例を経験したので，若干の文献的考察を加えて報告する．

症　例

患者：66歳，男性

主訴：排尿困難

既往歴：65歳時，虫垂切除術，喫煙歴なし

家族歴：特記すべきことなし

現病歴：約10年前より高血圧，糖尿病のため近医にて加療中であった．1998年4月18日，胸部異常陰影を指摘されたため，当院内科を紹介された．胸部レントゲンおよび胸部 CT にて転移性肺腫瘍が疑われ，原発巣を検索中，排尿困難を訴えたため，当科紹介された．

現症：体格中等度，栄養状態良好．触診上，前立腺は軽度腫大し，左葉に硬結を触れた．

入院時検査所見：末梢血白血球が 8,900/μl，前立腺特異抗原（PSA）が 134.9 ng/ml と上昇していた．検尿では，尿糖陽性以外には異常を認められなかった．

画像所見：胸部レントゲン（Fig. 1）および胸部 CT（Fig. 2）上，両肺野に多発性結節性陰影が認められた．経直腸的前立腺エコーは肛門痛のため，施行できなかったが，骨盤 MRI では，前立腺中央から左葉にかけて T1 iso-intensity，T2 low-intensity の腫瘤を認め，また膀胱頸部および左精嚢への浸潤も疑われた．

入院時経過（Fig. 3）：1998年5月22日，当科入院のうえ，硬膜外麻酔下に経直腸的前立腺生検を施行した．前立腺左葉から高分化腺癌が検出された．腹部 CT，骨シンチ，消化管検査などによる全身検索においては，明らかな腫瘍は認められなかった．粟粒性病

* 現：長野赤十字病院泌尿器科

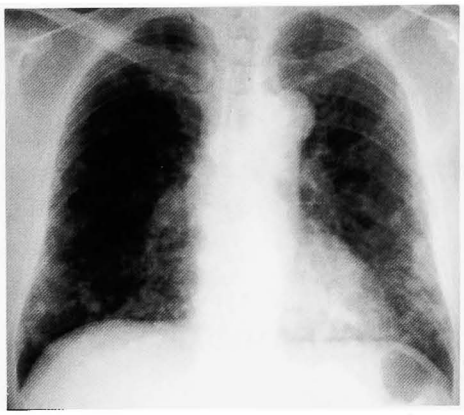

Fig. 1. Chest X-ray before treatment demonstrates multiple nodules in bilateral lung fields.

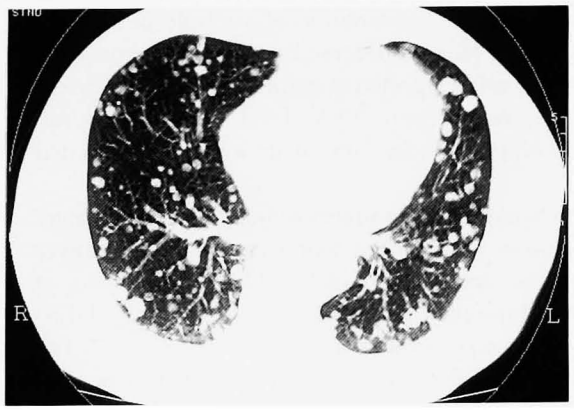

Fig. 2. Chest CT before treatment demonstrates multiple nodules in bilateral lung fields.

変のため，原発性肺腫瘍よりむしろ転移性肺腫瘍と考えられ，また，症状・血液検査より呼吸器感染症も否定的と考えられた．以上より，肺転移のみを伴う前立腺癌 stage D2 (T3, N0, M1) と診断した．リン酸ジエチルスチルベストロール (DES) を 250 mg/day 点滴静注14日間投与し，その後，酢酸ゴセレリンおよびフルタミドによる total androgen blckade (TAB) 療法を開始した．DES 終了時の PSA は 8.4 ng/ml

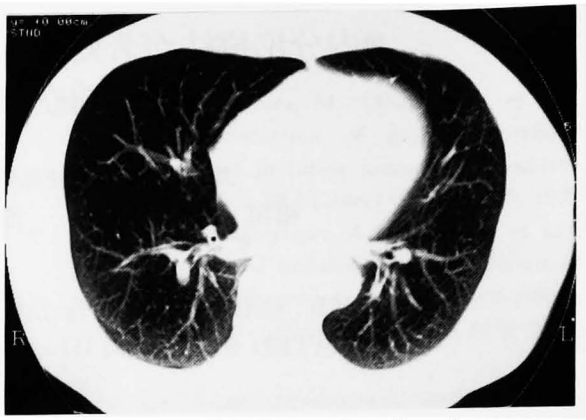

Fig. 4. Chest CT, 3 months after the treatment, demonstrates no nodules in bilateral lung fields.

と著明に低下し，胸部レントゲンにおいても肺転移巣の著明な改善が認められ，1998年6月8日，退院となった．

TAB 開始3カ月後には，PSA は 0.1 ng/ml 以下まで低下し，胸部レントゲンでは明らかな肺転移巣は消失した．肝機能障害が認められたため，1998年9月よりフルタミドから酢酸クロルマジノンの内服に変更した．その後，診断3年6カ月後の現在も PSA の再上昇は認められず，画像診断上も肺転移の再燃や他臓器への転移は認められていない (Fig. 4)．肺病変はホルモン療法にて著明に改善しており，肺病変は前立腺癌肺転移であることを裏付けていると思われた．

考　　察

前立腺癌の肺転移は剖検症例の12～38%[1,2]に認められるものの，臨床的には 4.9～6.7%[3~5]と少なく，肺転移から発見される前立腺癌は稀である．

肺以外に転移巣を認めない前立腺癌はきわめて稀であり，肺転移を有するほとんどの前立腺癌症例は骨やリンパ節にも転移を伴っている．われわれが検索したかぎりでは，肺以外に転移巣のない前立腺癌は，これ

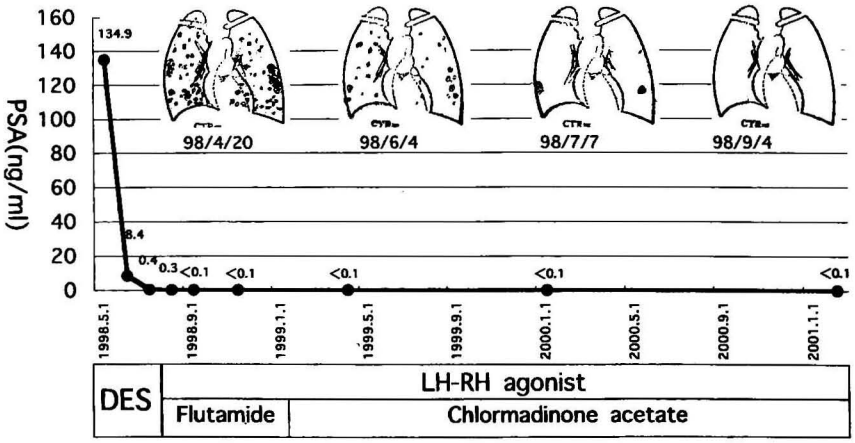

Fig. 3. Clinical course.

Table 1. Cases of prostatic cancer with only pulmonary metastases

No.	年齢	主訴	肺陰影	PSA	病理	リンパ節転移	治療法	肺転移/予後	報告者	
1	55	肺異常陰影，排尿困難	多・結	*	低	—	精巣摘除術，ethinyl estradiol	CR (14 y)	Falkowski[6]	1981
2	59	湿性咳嗽	多・結	*	中	*	精巣摘除術，DES	CR (*)	Petras[7]	1983
3	71	排尿困難	多・結	*	中	—	LH-RH agonist	CR (2 y)	Koutsilieris[8]	1987
4	71	肺異常陰影[#1]	多・結	*	GS3+3	—	精巣摘除術	CR (2 y+22 m)	Brumberg[9]	1989
5	69	排尿困難	胸水	*	腺癌	*	精巣摘除術	CR (6 m)	Mestitz[10]	1989
6	84	排尿困難，下痢，体重減少	多・結	*	腺癌	*	LH-RH agonist	PR (14 m)	Heyman[11]	1989
7	83	肺異常陰影[#2]	単・結	3.7	低	—	精巣摘除術	* (*)	Rockey[12]	1990
8	67	肺異常陰影	線状	*	中	*	精巣摘除術，DES	PR (1.5 y)	青[13]	1990
9	62	肺異常陰影	多・結	7.2	中～低	—	CBDCA，CAP，DES，EPM	CR (17 m)	森山[14]	1992
10	69	肺腫瘍，排尿困難	多・結	117	GS3+4	—	精巣摘除術	CR (12 m)	Eastham[15]	1993
11	90	肺異常陰影	多・結	99	高	—	DES，VP-16，EPM	CR (22 m)	川上[16]	1994
12	60	肺異常陰影[#3]	多・結	*	中	—	TAB，肺部分切除	CR (4 y+8 y)	Cusan[18]	1994
13	54	呼吸困難，血痰[#4]	網状	*	腺癌	—	精巣摘除術	CR (12 y)	Fabozzi[19]	1995
14	58	労作時呼吸困難	多・結	260	腺癌	—	TAB	CR (*)	Quresh[20]	1995
15	59	血精液症	多・結	>1,000	高	*	精巣摘除術	CR (*)	Allen[21]	1996
16	76	乾性咳嗽	多・結	*	中	—	cyproterone acetate	CR (5 y)	Harris[22]	1996
17	71	排尿困難	多・結	*	中	—	LH-RH agonist	CR (*)	Behrakis[23]	1997
18	55	排尿困難	多・結	*	中	—	精巣摘除術	CR (7.4 y)	Kume[24]	1999
19	70	肺異常陰影[#1]	単・結	2.1	GS 4+5	—	肺部分切除	CR (2 y+1 m)	Smith[25]	1999
20	73	PSA 高値	多・結	19.0	中	—	TAB	CR (24 m)	徳光[26]	2001
21	66	肺異常陰影，排尿困難	多・結	134. 9	高	—	DES，TAB	CR (42 m)	自験例	2001

*：記載なし，[#1]：前立腺癌術後 2 y，[#2]：放射線療法後 8 y，[#3]：放射線療法後 4 y，[#4]：放射線療法後 18 m．多・結：多発性結節性陰影，単・結：単発性結節性陰影，線状：線状陰影，網状：網状陰影．病理：高；高分化型腺癌，中；中分化型腺癌，低・低分化型腺癌，GS；gleason score．DES：dietylstilbestrol，CBDCA：carboplatin，CPA：cyclophsphamide，EPM：estramustine sodium phosphate，VP-16：etoposide，TAB：total androgen blockade.

までに20例[6~25]が報告されている（Table 1）．

初診時，年齢は54～90歳で，平均は67.7歳と比較的若年であった．主訴は排尿困難 7 例，胸部異常陰影 7 例であり，呼吸器症状を主訴とした症例は 4 例のみであった．肺病変は，多発性結節性陰影16例，単発性結節性陰影 2 例，線状　網状陰影 2 例および胸水 1 例で，多発性結節性陰影が最も多かった．組織型は，低分化腺癌 1 例，中～低分化腺癌 1 例，中分化腺癌 8 例，高分化腺癌 2 例，組織型不明 5 例で，1 例を除き，すべての症例に内分泌療法が行われていた．化学療法が併用されたのは 2 例のみであり，2 例で肺部分切除術が施行されていた．治療効果があった症例のみが報告されている可能性はあるが，肺転移巣に対する治療奏効率は，17例で CR が得られ，治療奏効率の記載のない 1 例を除く，残りの 2 例においても PR が得られており，内分泌単独療法，化学内分泌併用療法ともに治療効果が認められていた．吉本ら[26]は肺転移を有する未治療前立腺癌の原発巣の病理組織型別治療有効率を検討し，高分化腺癌に対しては内分泌療法を，中分化腺癌，低分化腺癌に対しては化学内分泌併用療法を選択するべきだと述べている．しかし，低分化腺癌や中分化腺癌でも内分泌単独療法で治療効果が得られている症例もあるため，年齢や全身状態を考慮しながら，化学療法を併用するか否かを決定するべきであると思われる．自験例は高分化腺癌であり，内分泌単独療法を施行したところ，治療開始 3 カ月後で，PSA は 0.1 ng/ml 以下まで低下し，胸部レントゲンでは明らかな肺転移は消失し，CR が得られた．そして，3 年 6 カ月経過した現在も画像診断および PSA において明らかな再発は認められていない．

前立腺癌が肺に転移する機序としては，リンパ行性と血行性があげられる[23]　リンパ行性転移では肺のリンパ管を介して両肺野に瀰漫性に浸潤し，呼吸困難，咳嗽などの呼吸器症状が出現することが多く，胸部レントゲンでは腺状・網状陰影となる．それに対して，血行性転移では，椎骨骨盤静脈叢を経由して大循環にのって，肺に単発ないし多発性の結節性転移巣を形成すると考えられる．肺以外に転移巣のない前立腺癌症例は，肺転移巣が結節性病変であることが圧倒的に多かったことより，肺に血行性転移した可能性が高

いと思われる．ホルモン剤や抗癌剤が血流にのって肺転移巣に行き渡り易く，奏効率が良かったのかもしれない．

しかし，前立腺癌が骨やリンパ節を通過して肺のみに転移する機序は不明な点も多いため，今後の検討が待たれるところである．

結　　語

肺結節性陰影より発見され，他臓器に転移を認めない前立腺癌に対して内分泌療法が著効を示した1例を経験したので報告した．

本論文は第390回日本泌尿器科学会北陸地方会にて発表した．

文　　献

1) Petersen RO: Prostate; in Peterson RO (ed) Urological Pathology. Philadelphia, Lippincott, pp 589-667, 1992
2) Elkin M and Mueller MP: Metastases from cancer of the prostate-autopsy and roentogenogical findings. Cancer **7**: 1246-1248, 1954
3) Bolton BH: Pulmonary metastases from the prostaste: incidence and case report of a long remission. J Urol **94**: 73-77, 1965
4) Bumpus HC Jr: Carcinoma of the prostate; clinical study of 1,000 cases. Surg Gynecol Obstet **43**: 150-155, 1926
5) Mintz ER and Smith GE: Autopsy findings in 100 cases of prostatic cancer. N Engl J Med **211**. 479-487, 1934
6) Falkowski WS and O'Connor VJ Jr: Longterm survivor of prostatic carcinoma with lung metastases. J Urol **125**: 260-262, 1981
7) Petras AF and Wollett FC: Metastatic prostatic pulmonary nodules with normal bone image. J Nucl Med **24**: 1026-1027, 1983
8) Koutsilieris M and Ackman CFD: Complete response of lung metastases caused by prostatic cancer after chronic administration of a gonadotropin-rereasing hormone analog, buserelin (HOE 766). Prostate **10**: 19-24, 1987
9) Brumberg WD, Gaylis FD, Bauer KD, et al.: Isolated pulmonary metastases from carcinoma of the prostate. J Urol **141**: 137-139, 1989
10) Mestitz H, Pierce RJ and Holmes PW: Intrathoracic manifestations of disseminated prostatic adenocarcinoma. Respir Med **83**: 161-166, 1989
11) Heyman J and Leiter E: Dramatic response of plumonary mesastasis from prostatic cancer to LH-RH agonist treatment. Mt Sinai J Med **56**: 108-110, 1989
12) Rocky KE and Graham TE: Prostatic adenocarcinoma metastatic to the lung. Prostgrad Med **87**: 199-205, 1990
13) 青　輝昭，入江　啓，宋　成浩，ほか：胸水貯留および転移性肺腫瘍を主訴とした前立腺癌の2例．泌尿器外科 **3**：1427-1430，1990
14) 森山浩之，橋本邦宏，福重　満，ほか：転移性肺腫瘍を主訴とした前立腺癌の1例．広島医学 **45**：202-204，1992
15) Easham JA, Esensren ML and Wilson TG: Isolated pulmonary metastases from prostatic adenocarcinoma. West J Med **159**: 489-490, 1993
16) 川上雅子，米山威久，小松洋文，ほか：肺転移にて発見され，化学・内分泌併用療法が著効であった前立腺癌．泌尿器外科 **7**：697-699，1994
17) Cusan L, Gomez JL, Dupont A, et al.: Metastatic prostate cancer plumonary nodules: beneficial effects of combination therapy and subsequent withdrawal of flutamide. Prostate **24**: 257-261, 1994
18) Fabozzi SJ, Schellhammer PF and El-Mahadi AM: Pulmonary metastases from prostate cancer. Cancer **75**: 2706-2709, 1995
19) Qureshi AM: Carcinoma of prostate presenting as visceral (pulmonary) metastases. J Pak Med Assoc **45**: 218-219, 1995
20) Allen FJ and Van Velden DJJ: Haemospermia and nodular lung metastases without bone involvement: an unusual presentation of prostate carcinoma. Br J Urol **78**: 793-804, 1996
21) Harris SJ and Cowley N: Pulmonary metastases, an occult prostatic adenocarcinoma and delayed administration of antiandrogens. Clin Oncol **8**: 118-119, 1996
22) Behrakis P and Koutsilieris M: Pulmonary metastases in metastatic prostate cancer: host tissue-tumor cell interactions and response to hoemone therapy. Anticancer Res **17**: 1507-1518, 1997
23) Kume H, Takai K, Kanayama S, et al.: Multiple pulmonary metastasis of prostatic carcinoma with little or no bone or lymph node metastasis. Urol Int **62**: 44-47, 1999
24) Smith CP, Sharma A, Ayala G, et al.: Solitary pulmonary metastasis from prostate cancer. J Urol **162**: 2103-2107, 1996
25) 徳光正行，稲田文衛，北原克教，ほか：多発性肺転移が発見した契機となり Complete Androgen Blockade (CAB) 療法が奏効した前立腺癌の1例．泌尿紀要 **47**：55-62，2001
26) 吉本　純，小浜常昭，内藤誠二，ほか：未治療前立腺癌の肺転移巣に対する内分泌療法の効果．西日泌尿 **51**：456-458，1989

(Received on January 21, 2002
Accepted on May 2, 2002)