糖尿病に合併した気腫性腎周囲膿瘍の1例

いわき市立総合磐城共立病院泌尿器科（部長：竹内睦男）
鈴木　謙一，萩澤　　茂，三塚　浩二，竹内　睦男

EMPHYSEMATOUS PERINEPHRIC ABSCESS WITH DIABETES MELLITUS: A CASE REPORT

Ken-ichi SUZUKI, Shigeru HAGISAWA, Koji MITSUZUKA and Mutsuo TAKEUCHI
From the Department of Urology, Iwaki Kyoritsu General Hospital

A 48-year-old woman was referred to our hospital with high fever and left flank pain. She was diagnosed with diabetes mellitus (DM), and abdominal computed tomography (CT) revealed left perinephric abscess with much emphysema. She underwent drainage of the abscess by left flank incision after treatment with antibiotics and insulin. The pus culture revealed *Escherichia coli*. Immediately after drainage, the symptoms began to subside. At three months after drainage, abdominal CT revealed no emphysema around the left kidney. At 18 months after the discharge, left perinephric abscess was not seen and DM was well controlled with insulin.

(Acta Urol. Jpn. **48**: 545–548, 2002)

Key words: Perirenal abscess, Empysema, Diabetes mellitus, *Escherichia coli*

緒　　言

腎周囲膿瘍は，腎臓の線維被膜や腎周囲脂肪組織の化膿性炎症から腎周囲に膿瘍を形成したものと定義され，厳密には腎被膜と腎筋膜（Gerota 筋膜）との間に形成された膿瘍を指す[1]　今回われわれは重篤な糖尿病に合併し，多量の気腫を形成した腎周囲膿瘍を，抗生剤，インスリンおよび側腹部切開ドレナージにより治療し，若干の文献的考察を行ったので報告する．

症　　例

患者：48歳，女性

主訴：発熱，左側腹部痛

家族歴・既往歴：特記すべきことなし

現病歴：1996年頃より，約 20 kg の体重減少がみられるも放置していた．1999年 2 月頃より左側腹部の鈍痛出現し，4 月20日より 39°C 台の発熱出現したため近医を受診し，尿路感染症と高血糖を指摘された．抗生剤投与またインスリンによる糖尿病の治療を受けるも発熱および左側腹部痛の軽快が認められず，腹部 CT にて左腎に膿瘍を疑われ，5 月 7 日当科を紹介となり同日入院となった．

入院時現症：身長 152 cm，体重 40 kg．血圧 110/66 mmHg，体温 39.4°C．意識は清明，左腹部から側腹部にかけて小児頭大の圧痛を伴う弾性硬の腫瘤を触れた．

血液生化学検査：血液検査では赤血球 $231\times10^4/\mu l$，血色素 7.7 g/dl と貧血を認め，白血球 20,400/μl（好中球87%）と高値を認めた．生化学検査では CRP 26.12 mg/dl と著しい高値を認め，腎機能は BUN 6.0 mg/dl，Cr 0.6 mg/dl，24時間クレアチニンクリアランス 115.2 ml/min と正常値を示した．電解質は Ca 7.5 mg/dl と軽度低値を認めた以外は正常であった．肝機能は ALP 323 IU/l，γ-GTP 146 IU/l と高値を認めたがその他は正常であった．血清蛋白は 4.9 g/dl と低く，空腹時血糖 308 mg/dl，HbA1 13.8%，HbAlc 10.5%と著しい高値を認めた．

尿検査：蛋白（−），糖 >1.0 g/dl，赤血球 1>/hpf，白血球 50〜99/hpf と尿糖および膿尿を認めたが，細菌尿は認めなかった．

細菌学的検査：尿培養および血液（静脈血）培養ともに陰性であった．

画像検査：前医での 5 月 5 日の CT では左腎被膜

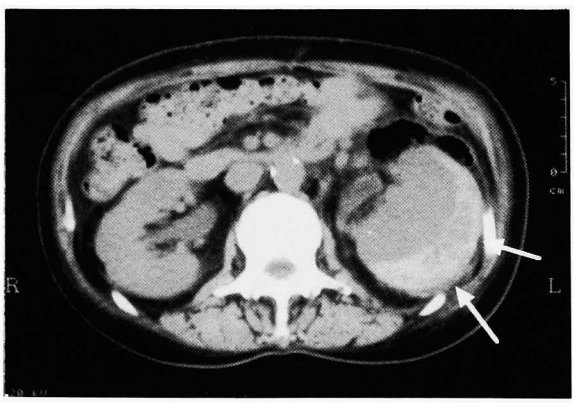

Fig. 1. Abdominal CT showed subcapsular abscess of left kidney (arrows).

下に高 CT 値を示す領域を認め，腎被膜下膿瘍と考えられた (Fig. 1).

入院後経過：当科入院後の5月10日の CT では左腎周囲の多量の気腫と膿瘍と思われる液体貯留を認めた (Fig. 2). DIP にては左腎を取り囲む多量のガス像を認め，左腸腰筋の輪郭が不明瞭であったが結石や尿路の通過障害は認めなかった (Fig. 3). 入院時より抗生剤（セフォゾプラン）および γ グロブリン投与を行い，食事は 1,200 kcal/日とし，インスリンを用いた糖尿病の治療を開始した．貧血に対しては濃厚赤血球6単位の輸血を行った．当科入院後5日間保存的治療にても，39°C 台の発熱が軽快しないために，入院後6日目5月12日に全身麻酔下に左肋骨弓下に約5 cm の切開を行いドレナージを行った．腹斜筋切開時よりピンク色の膿が認められ，左腎筋膜を切開すると多量の膿とともに無臭性のガスの排出が多量に認められた．左腎周囲を十分に剝離して排膿し，生理食塩水にて良く洗浄後ドレーンを留置した．膿の培養にて大腸菌が検出され，ドレナージ3日目には解熱したが，抗生剤投与はイミペネム/シラスタチンに変えその後シフロキサシン内服とした．ドレーン排出量は徐々に少なくなり，CRP も2週間後には 2.35 mg/dl まで低下し，約1カ月後の6月16日ドレーンを抜去した．ドレナージ約2カ月後の CT では，左腎周囲の膿瘍はほとんど認められなくなった．

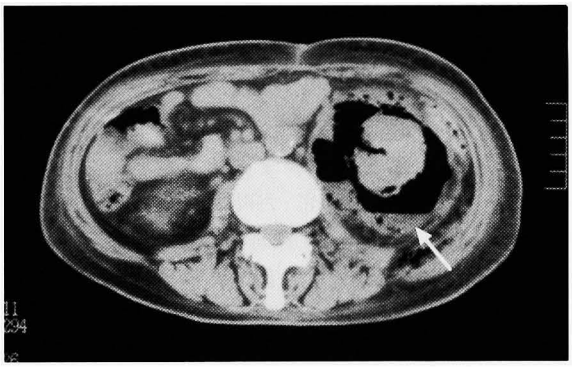

Fig. 2. Abdominal CT revealed perinephric abscess with much emphysema (arrow).

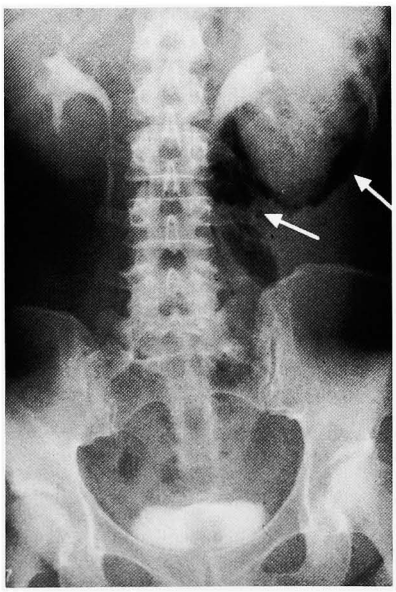

Fig. 3. DIP showed no obstruction of left ureter and much emphysema around left kidney (arrows).

糖尿病は入院当初よりインスリンを用いて治療を行い，血糖を一日3回測定しスライディングスケールにて速効性インスリンを投与するとともに，中間型インスリンの投与も行った．その後スライディングスケールによるインスリンの投与は中止し，中間型インスリンの投与量を増加し，血糖値も徐々に安定し，ドレナージ約1カ月後の6月12日には空腹時血糖 97 mg/dl と安定した．退院時は中間型インスリンの自己注射にて血糖値を良好にコントロール出来るようになった．

入院時認められた発熱，貧血，側腹部痛は認められなくなり，血液生化学検査にて異常所見もみられなくなったため入院約2カ月後の7月9日退院となった．ドレナージ約3カ月後の CT では左腎周囲に気腫は認められなくなり，ごくわずかに左腎周囲の貯留液を認めるのみとなった．退院後1年6カ月経過現在糖尿病のコントロール良好であり，左腎周囲膿瘍の再発を認めていない

考　　察

腎周囲膿瘍は，われわれが文献的に調べた範囲では，本邦では1992年から2001年の10年間に，本症例も含め45例の報告が認められる (Table 1). そのうち気腫を合併しているのは7例（16%）であった．病因としては，腎あるいは隣接する臓器の化膿性炎症から連続的に波及することが多いとされ[2]，報告例でも腎盂腎炎からの炎症の波及とされるものが9例と最も多く

Table 1. Forty-five reported cases of perinephric abscess in Japan (1992-2001)

性別	男：女＝16：29
年齢	生後6日～81歳（中央値57）
原因	腎盂腎炎：9（うち黄色肉芽腫性腎盂腎炎：2），ESWL：3，腎被膜下膿瘍：1，慢性膀胱炎：1，尿管狭窄：1，不明：30
合併症	糖尿病：26，腎・尿管結石：8（うちサンゴ状結石：2），髄膜炎：2，ステロイド内服：1，急性膵炎：1
起炎菌	*E. coli*：8，*Klebsiella*：6，*S. aureus*：3，*Proteus*：3，*Enterococcus*：2，その他：4，不明：19
治療	抗生剤およびドレナージ：31，抗生剤のみ：9，腎摘除術：5
転帰	治癒・軽快：39，不明：6
腹腔播種	3
気腫の合併	7

認められた．報告例の中には，体外衝撃波による結石治療（ESWL）後の腎周囲膿瘍の発生が3例みられ[3]，感染結石や尿路感染症を伴った場合のESWLの際には厳重な注意が必要と考えられた．本症例では腎被膜下膿瘍が治療前にみられており，急速に炎症が腎周囲の脂肪織，結合織および側腹筋に波及したものと考えられた．

合併症としては，報告例では糖尿病が26例と最も多くみられ，ついで腎　尿管結石が8例認められた．糖尿病では，多核白血球やマクロファージの機能障害，神経・血管障害，脱水，栄養障害，ケトアシドーシスなどの易感染因子が存在するため感染の重症化をきたしやすいとされている[4~6]　本症例でも，発症前に糖尿病の治療がなされておらず，血糖のコントロールが著しく不良であったことが，感染の重症化に関与した可能性が高い．糖尿病患者では，組織内のブドウ糖の濃度が上昇すると，グラム陰性通性嫌気性桿菌はブドウ糖を発酵により分解して酸とガスを作る[7]　実際，腎周囲膿瘍の報告例中気腫を伴っていたものは7例であるが，そのうち6例に糖尿病の合併を認めている．気腫性腎盂腎炎や多発性嚢胞腎に気腫性の感染を生じた例のガスクロマトグラフィーによるガスの分析では，二酸化炭素が検出されたとの報告がある[8,9]　本症例も無臭性のガスで分析は行っていないが，二酸化炭素の可能性が高いと考えられる．ガスの産生増加は組織の虚血を増強し，壊死組織を産生し，壊死組織はさらに細菌の増殖とガス産生を増加するという悪循環が生じると考えられる[10]　一方尿路結石の合併は，腎盂腎炎を遷延化しやすく，炎症が腎周囲に波及しやすいためと考えられる．

腎周囲膿瘍の本邦報告例のうち，起炎菌は大腸菌が8例と最も多く，次にクレブシエラ，ブドウ球菌，プロテウスであった．本症例もドレナージした膿瘍の培養にて大腸菌を認めた．本邦報告例中気腫を認めた7例の起炎菌は，肺炎桿菌2例，腸球菌2例，大腸菌1例，不明2例であった．

治療は，抗生剤に加えドレナージを行った症例が報告例中31例と最も多く，抗生剤単独による治療が9例，腎摘除術を行ったのは5例であった．本症例も抗生剤による治療5日間にても効果がみられず，全身麻酔下にドレナージを行いその後順調に解熱と側腹部痛の軽快が認められた．当初，超音波ガイド下経皮的ドレナージも考慮したが，気腫が多量で超音波にての正確な穿刺位置の把握が困難なこと，また左腎全体を広範に取り囲む形で膿瘍が存在し，経皮的ドレナージでは不十分になることを考慮して，切開ドレナージを行った．45例の報告中転帰不明6例のほかは，39例が治癒または軽快しており，適切な診断と合併症の治療および保存的治療に抵抗性の時はドレナージを行う時期を逸しなければ，予後は良好と考えられた．気腫の合併は，糖尿病コントロールの不良状態を反映していると考えられるが，報告例7例中軽快または治癒が5例，不明2例であり，気腫の合併が予後に悪影響を与えるか否かは，今回の検討では不明であった．糖尿病，長期のステロイド内服など，免疫力の低下していると考えられる症例に高度の発熱の持続がみられた場合，原因として腎周囲膿瘍も念頭に置き，腹部CTや超音波検査などを迅速に行うことも重要と考えられた．

過去には，腎周囲膿瘍による死亡率は56％にも達した[2]が，腹部CTなどの画像診断の進歩により正確な診断が早期に可能になったこと，また抗菌化学療法の進歩により，予後は著しく改善し，死亡率は低下している[11]　いずれにせよ腎周囲膿瘍は糖尿病などの合併症を有していることが多いため，適切な合併症の治療を行ったうえで，抗生剤による治療に抵抗性でもドレナージを行う時期を逃さなければ，予後は良好と考えられた．本症例も退院後1年6カ月経過現在，インスリンによる治療にて糖尿病のコントロール良好であり，左腎周囲膿瘍の再発を認めていない．

結　　語

糖尿病未治療症例に発症した，大腸菌による気腫性腎周囲膿瘍をインスリン，抗生剤および切開ドレナージにて治療し，文献的考察を加えて報告した．

文　　献

1) 速見浩士，後藤俊弘，川原元司，ほか：腎膿瘍，腎周囲膿瘍．日本臨床別冊感染症症候群Ⅲ，pp 234-236，日本臨床社，大阪，1999
2) Salvatierra O Jr, Bucklew WB and Morrow JW: Perinephric abscess: a report of 71 cases. J Urol **98**: 296-302, 1967
3) 石上敏幸，岡本豊洋，渡辺　晃，ほか：体外衝撃波腎結石破砕術後の腎周囲膿瘍の1例．京都医会誌 **40**：51-53，1993
4) Plevin SN, Balodimos MC and Bradley RF: Perinephric abscess in diabetic patients. J Urol **103**: 539-543, 1970
5) 丹藤雄介，中村光男，須田俊宏，ほか：糖尿病に合併した *Klebsiella pneumoniae* による巨大後腹膜膿瘍の1例．糖尿病 **40**：673-678，1997
6) 河村孝彦：糖尿病と感染症．Diabetes J **28**：122-128，2000
7) 由利健久，石川　勲：気腫性腎盂腎炎．日本臨床別冊感染症症候群Ⅰ，pp 519-522，日本臨床社，大阪，1999
8) 青木　伸，江藤　守：糖尿病に合併した気腫性腎盂腎炎の1例．糖尿病 **23**：1117-1128，1980
9) Yang WH and Shen NC: Gas-forming infection of the urinary tract: an investigation of fermentation

as a mechanism. J Urol **143**: 960-964, 1990
10) McHugh TP, Albanna SE and Stewart NJ: Bilateral emphysematous pyelonephritis. Am J Emerg Med **16**: 166-169, 1998
11) Morgan WR and Nyberg LM Jr: Perinephric and intrarenal abscesses. Urology **26**: 529-536, 1985

(Received on February 28, 2002
Accepted on May 17, 2002)