膀胱 Inverted papilloma の3例

仙台市立病院泌尿器科（部長：今井克忠）
星　清継，金藤　博行，今井　克忠

自衛隊仙台病院泌尿器科
池　田　義　弘

仙台市立病院病理科
長　沼　　廣

INVERTED PAPILLOMA OF THE URINARY BLADDER: THREE CASE REPORTS

Kiyotsugu HOSHI, Hiroyuki KANETO and Yoshitada IMAI
From the Department of Urology, Sendai City Hospital
Yoshihiro IKEDA
From the Department of Urology, Sendai Self Defense Force Hospital
Hiroshi NAGANUMA
From the Department of Pathology, Sendai City Hospital

We report three cases of inverted papilloma of the urinary bladder.

Case 1. A 19-year-old male complained of pollakisuria, gross hematuria and micturition pain. Cystoscopy revealed a smooth-surfaced tumor on a stalk at the bladder neck. The tumor was removed transurethrally. Histological diagnosis was inverted papilloma. As a safe guard, intravesical chemotherapy (Adriamycin) was performed, since pathological findings revealed a small region with mild atypical cells in the removed tumor. The patient has been subsequently followed up for ten years without any evidence of recurrence.

Case 2. A 63-year-old male was admitted to our hospital because of a bladder tumor incidentally found by abdominal ultrasonography. The tumor was removed transurethrally. Histological diagnosis was inverted papilloma. The patient has been subsequently followed up for one year without any evidence of recurrence.

Case 3. A 71-year-old male complained of pollakisuria, loss of urinary force and interruption of the urinary stream. A smooth-surfaced tumor found at the bladder neck was removed transurethrally. Histological diagnosis was inverted papilloma. Three months later, cystoscopy revealed two sessile papillary tumors on the left lateral wall of the urinary bladder. Pathological diagnosis was transitional cell carcinoma (G2, pTa).

Although the inverted papilloma is a benign tumor, there is a possibility of recurrence or development of transitional cell carcinoma. Therefore, we advocate periodical follow-up exmaminations.

(Acta Urol. Jpn. **48**: 629–631, 2002)

Key words: Inverted papilloma, Bladder tumor

緒　　言

尿路 inverted papilloma は，移行上皮が間質内に内反性に増殖しポリープ様に発育する比較的稀な良性腫瘍である．今回，われわれは膀胱 inverted papilloma の3例を経験したので報告する．

症　　例

患者1：19歳，男性

主訴：頻尿，血尿，排尿後痛．

既往歴：特記すべきことなし

現病歴：1982年12月より頻尿あり．1983年1月より血尿，排尿後痛が出現したため，近医泌尿器科受診．膀胱鏡検査にて膀胱腫瘍と診断，当科紹介となった．

臨床経過：尿沈渣で RBC 4～5/hpf，WBC 0～1/hpf，尿細胞診では悪性所見を認めなかった．IVP で上部尿路に異常なく，膀胱に陰影欠損を認めた．膀胱鏡検査では膀胱頸部11時にシャンデリアの様に垂れ下

がる小指頭大の有茎性腫瘍を認めた．1983年2月8日，膀胱腫瘍の診断にて TUR-Bt 施行した．腫瘍は茎部で切離し一塊として摘出した．病理所見では，腫瘍の表面は，軽度過形成に伴う移行上皮に覆われており，その下方に充実性の胞巣を伴う移行上皮の増生が見られ膀胱 inverted papilloma と診断した．しかし，腫瘍の一部に軽度異型性が見られたため，術後に膀注化学療法（ADM 20 mg を2週毎に計9回）施行した．術後10年再発を認めない．

患者2：63歳，男性

主訴：膀胱腫瘤精査目的

既往歴：うっ血性心不全，糖尿病性腎不全．

現病歴：2000年8月，冠動脈バイパス術施行のため他医に入院中，腹部超音波検査にて膀胱内腫瘤を指摘された．10月当院循環器科に転院し当科紹介となった．

臨床経過：尿沈渣で RBC 10～19/hpf，WBC 0～1/hpf，尿細胞診では悪性所見を認めなかった．超音波検査で膀胱頸部近くに 28×14 mm の腫瘤を認めた．膀胱鏡検査では膀胱頸部4時に表面を正常粘膜に覆われた有茎性の腫瘍を認めた．心不全の改善を待ち2001年3月，膀胱腫瘍の診断で TUR-Bt を行った．病理所見では，腫瘍の表面をほぼ正常の移行上皮が覆い，それに連続して索状，網状に移行上皮が内反性に増生しており，細胞の異形性や悪性像は見られず，膀胱 inverted papilloma と診断した．術後半年，再発を認めない．

患者3：71歳，男性

主訴：頻尿，尿勢低下，尿線の途絶．

既往歴：慢性硬膜下血腫（59歳）．

現病歴：2000年10月，狭心症精査のため他医入院，尿道カテーテルを留置された．その後，頻尿，尿勢低下，尿線の途絶が出現した．2001年2月近医にて前立腺肥大症の薬物療法を受けたが改善せず当科受診した．

臨床経過：尿沈渣で RBC 0～1/hpf，WBC 0～1/hpf，尿細胞診では悪性所見を認めなかった．超音波検査で膀胱頸部近くに 13×13 mm の有茎性腫瘤を認め，IVP では上部尿路に異常なく膀胱頸部に陰影欠損を認めた．膀胱鏡検査では，膀胱頸部6時に表面を正常粘膜に覆われた有茎性の腫瘍を認めた（Fig. 1）．2001年5月，膀胱腫瘍の診断で TUR-Bt 施行．腫瘍は茎部で切離して一塊として摘出した．術後排尿困難は軽快し，Uroflowmetry では，Qmax は5から15 ml/s，Qave は3から5 ml/s，残尿は 240 ml から 0 ml と改善した．病理所見では，腫瘍表面を正常の移行上皮が覆い，索状かつ乳頭状の内向性発育を示す異型性に乏しい移行上皮の増殖を認め，膀胱 inverted papilloma と診断した（Fig. 2）．術前3カ月の膀胱鏡検査にて，膀胱後壁左側に米粒大の乳頭状腫瘍を2カ所認めたため，TUR-Bt 施行．病理所見で transitional cell carcinoma（G2，pTa）の診断であった．以後外来で経過観察中．

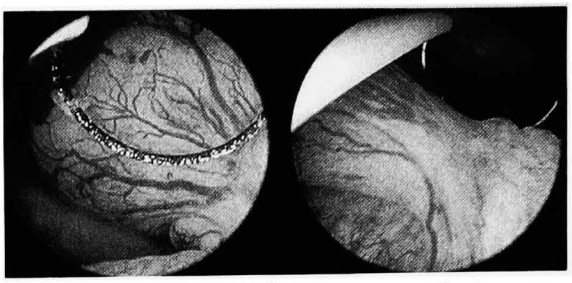

Fig. 1. Cystoscopy shows a smooth tumor with a stalk.

Fig. 2. Invaginated broad fronds of urothelial epithelium occupying edematous stroma with trabecular and papillary structure. Invaginated epithelium showing neither atypia nor mitotic figures (HE stain).

考　　察

1963年に Potts ら[1]は，上気道に発生する inverted papilloma に類似する尿路上皮腫瘍を尿路の inverted papilloma と命名した．本邦では1971年に稲田ら[2]が膀胱 inverted papilloma の第1例目を報告している．

尿路 inverted papilloma は尿路上皮腫瘍の2.2％以下であり，本邦においては150例を越える報告がなされている．その年齢分布は50～60歳代に最も多く，尿路腫瘍全体よりも約10歳ほど低い．男女比は5.2～10：1であり，尿路腫瘍全体での男女比3：1よりさらに男性に多く，明らかな性差が見られる．発生部位は約80～90％が膀胱で，その約80％が頸部や三角部である．他に，上部尿路（2.9％），前立腺部尿道（3.6％）があり，外尿道口に発生した報告もある[3~7]．膀胱 inverted papilloma の主訴は血尿，排尿障害が多い．また，自験例の症例2のように，膀胱頸部あるいは前立腺部尿道に発症した場合は，排尿時に腫瘍が弁状に作用し尿線の途絶という特徴的な症状を呈することがある[8]

Kunze ら[9]は尿路 inverted papilloma の組織発生を trabecular type と glandular type の2つに分けて説明している．Trabecular type は basal cell の索状，網状増殖によって発生するもので，glandular type はおもに膀胱頸部に認められる Brunn's nest の形成が cystitis cystica，さらに cystitis glandularis を経て，最終的に腫瘍性増殖を生じたものである．自験例の3例はいずれも腺腔形成は見られず trabecular type の形態を呈していた．

本症は膀胱鏡にて，表面を正常の粘膜に被われた．平滑，有茎性，非乳頭状の隆起性病変という肉眼的特徴を有しており，内視鏡的所見によって診断は可能である．組織学的特徴として Henderson ら[10]は，(1) 上気道に発生する inverted papilloma に似た内反性を認める，(2) 正常の尿路上皮に覆われ，(3) 上皮細胞に異形成がなく，(4) ほとんど核分裂を認めず，(5) mycrocyst（微小嚢胞）の存在，(6) 扁平上皮化生の散見などを上げている．しかし，実際には上記の6項目を満たす症例は稀であり，肉眼的所見の他に組織学的に少なくとも (1)～(3) を満たしているものを inverted papilloma と診断しており，(4)～(6) は必須でないとされている[5]　症例1の病理所見では，間質に線維化を伴うなど典型的な inverted papilloma の像とは異なる所見も見られた．しかし，軽度過形成を認めるものの正常の上皮に覆われており (1)～(3) を満たしていた．内視鏡所見上も inverted papilloma に特徴的な所見であったため inverted papilloma と診断した．症例2は (1)～(4) を，症例3は (1)～(4)，(6) を満たしており典型的な inverted papilloma の像であった．

上気道の良性腫瘍である副鼻腔 inverted papilloma は，11～50%に再発を認め，6.9～30%に悪性腫瘍との合併や悪性化例が報告されている[11]　尿路 inverted papilloma も良性上皮性腫瘍に分類されているが，再発例 (3.4～7%)，移行上皮癌との合併例 (2.7～5%)，移行上皮癌への悪性化例，膀胱癌の経過観察中に inverted papilloma を発症した症例などが報告されている[4,12~15]　自験例にも，症例3では術後3カ月目に移行上皮癌の合併を認めた．以上より inverted papilloma は良性腫瘍に分類されているが，移行上皮癌との関連性が示唆されるため，定期的な経過観察が必要である．

結　　語

膀胱 inverted papilloma 3例を経験した．

本論文の要旨は第225回日本泌尿器科学会東北地方会において発表した．

文　　献

1) Potts IF and Hirst E: Inverted papilloma of the bladder. J Urol **90**: 175-179, 1963
2) 稲田俊雄，落合京一郎：膀胱の inverted papilloma. 癌の臨 **17**：774-776, 1971
3) Witjes JA, van Balken MR and van de Kaa CA: The prognostic value of a primary inverted papilloma of the urinary tract. J Urol **158**: 1500-1505, 1997
4) Isaac J, Lowichik A, Cartwright P, et al.: Invested papilloma of the urinary bladder in children: case report and review of prognostic significance and biological potential behavior. J Pediatr Surg **35**: 1514-1516, 2000
5) 高橋義人，堀江正宣，磯貝和俊，ほか：膀胱内反性乳頭腫．泌尿紀要 **33**：1439-1446, 1987
6) 小嶺信一郎，下村　剛，木下徳雄，ほか：膀胱の inverted papilloma の3例．西日泌尿 **50**：1059-1063, 1988
7) 徳光正行，井内裕満，森川　満，ほか：後部尿道 inverted papilloma の1例．泌尿紀要 **38**：219-222, 1992
8) 菊地悦啓，入澤俊氏，入澤千晶，ほか：前立腺部尿道に発生した内反性乳頭腫．臨泌 **45**：157-159, 1991
9) Kunze E, Schauer A and Schmitt M: Histology and histogenesis of two different types of inverted urothelial papillomas. Cancer **51**: 348-358, 1983
10) Henderson DW, Allen PW and Bourne AJ: Inverted urinary papilloma. Vichows Arch A Pathol Anat Histopathol **366**: 177-186, 1975
11) 播磨谷敦，朝倉光司，伊藤順一，ほか：副鼻腔原発乳頭腫の臨床的検討．耳鼻と臨 **91**：805-810, 1998
12) 小浜吉照，渡部裕修，大橋洋三，ほか：下部尿路 inverted papilloma の3例．西日泌尿 **50**：1347-1350, 1988
13) 浅野晃司，阿部和宏，加藤伸樹，ほか：膀胱 Inverted papilloma 35例の臨床的検討．日泌尿会誌 **90**：514-520, 1999
14) 富田京一，金村三樹郎，黒岡雄二，ほか：移行上皮癌の再発がみられた inverted papilloma の1例．日泌尿会誌 **80**：1374-1377, 1989
15) 滝花義男，別府正典，野村照之，ほか：内反性乳頭腫と移行上皮癌の膀胱内発生の1例．臨泌 **51**：139-142, 1997

(Received on March 25, 2002
Accepted on July 3, 2002)