成人仙尾部奇形腫の1例

天理よろづ相談所病院泌尿器科（部長：寺地敏郎）
松村　善昭*，奥村　和弘，今村　正明，東　　新**
松本　慶三，井本　　卓，寺地　敏郎***

ADULT SACROCOCCYGEAL TERATOMA: A CASE REPORT

Yoshiaki MATSUMURA, Kazuhiro OKUMURA, Masaaki IMAMURA, Shin HIGASHI,
Yoshimi MATSUMOTO, Takashi IMOTO and Toshiro TERACHI
From the Department of Urology, Tenri Hospital

We report a case of adult sacrococcygeal teratoma resected by an abdominosacral approach. A cystic mass 13 cm in diameter in the pelvic cavity and left hydronephrosis were detected incidentally by abdominal computed tomographic (CT) scan in a 55-year-old man. The pelvic tumor extending from the presacral area to the coccyx was resected via a combined abdominal and transsacral approach. The resected specimen weighed 700 g and the pathological diagnosis was mature teratoma.

While the sacrococcygeal area is the most frequent site of teratoma in infants, it is a rare site in adults. This is to our knowledge, the 30th case report of adult sacrococcygeal teratoma in Japan. At one month after the operation the patient had no bowel dysfunction and no dysbasia, but he had mild bladder dysfunction requiring self-catheterization twice a day at twelve months. The patient had no evidence of disease at twenty months after the operation.

(Acta Urol. Jpn. **48**: 599–601, 2002)

Key words: Adult sacrococcygeal teratoma, Abdominosacral approach

緒　　言

仙尾部奇形腫は35,000～40,000人に1人の発生頻度を持つ先天性腫瘍であり，ほとんどの症例は幼児期に発見され成人での報告は稀である．今回われわれは，本邦30例目と考えられる成人仙尾部奇形腫に対し経腹仙骨術式で摘出し良好な経過をたどっている1例を経験したので，若干の文献的考察を加え報告する．

症　　例

患者：55歳，男性

既往歴：なし

現病歴：人間ドックの腹部超音波検査で巨大骨盤内腫瘤，左水腎症を指摘された．右精巣を触知せず精巣の奇形腫の可能性も疑われ当科紹介された．

入院時現症：右陰嚢内容欠損

入院時所見：血液，生化学所見には異常を認めず，腫瘍マーカーは血清 AFP，HCG-β，CEA，CA19-9，SCC，PSA はすべて正常範囲であった．

画像所見：CT 上では仙骨前面に接して骨盤内臓器を腹側に圧排する 13×11×15 cm の腫瘤を認め，腫瘍内容は嚢胞成分，脂肪織，石灰化などが混在していた（Fig. 1）．MRI 上では腫瘍は大部分が嚢胞と脂肪織により占められており，T1 強調画像で high intensity，T2 強調画像で low intensity に見える脂肪織の部位と T1，T2 強調画像で共に low intensity に見える高蛋白成分が多い部分が存在していた．仙骨，直腸との境界は MRI 上では明瞭に見えた（Fig. 2）．以上より仙尾部奇形腫が最も考えられたが，腫瘍が巨大であり，経仙骨アプローチのみでは腫瘍頭側の剥離が困

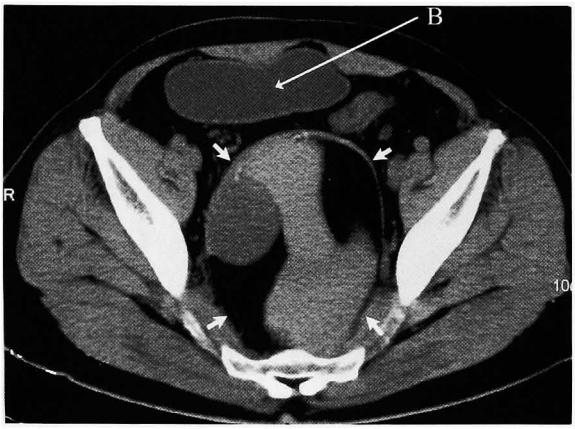

Fig. 1. CT scan of the pelvis showing a complex cystic mass in front of the sacrum with displacement of the pelvic organs anteriorly. B: Bladder.

* 現：医真会八尾総合病院泌尿器科
** 現：京都大学医学部泌尿器科学教室
*** 現：東海大学医学部泌尿器科学教室

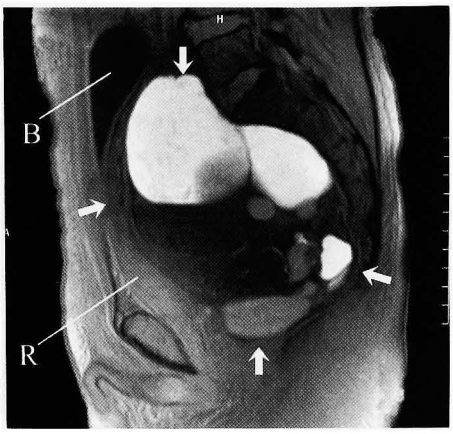

Fig. 2. MRI of a sagittal view of the pelvis demonstrating a complex cystic mass in front of the sacrum. B: bladder R: rectum.

難と考え経腹仙骨式アプローチを用いた.

手術所見：体位は砕石位とし，下腹部正中切開から経腹膜的に直腸後方の腫瘍に到達した．その際，右総腸骨動脈部に右萎縮精巣を認め，摘除した．腫瘤と直腸との間の剝離を進めると腫瘍は仙骨前面の一部と強く癒着していた．この所見より仙尾部奇形腫の可能性が最も高いと考え，予定どおり経仙骨アプローチを加えた．体位を Jack knife position に変え，皮切は仙骨後方に逆Y字切開とした．S4，S5 神経，尾骨神経根を結紮切断したのち，S4 以下の仙骨，尾骨を切断し腫瘍後面に到達した．鈍的に剝離を進めたが S3 仙骨と腫瘍との間には強い癒着を認め，一部嚢胞壁が残存し嚢胞内容がこぼれたが腫瘍を一塊に摘出した．

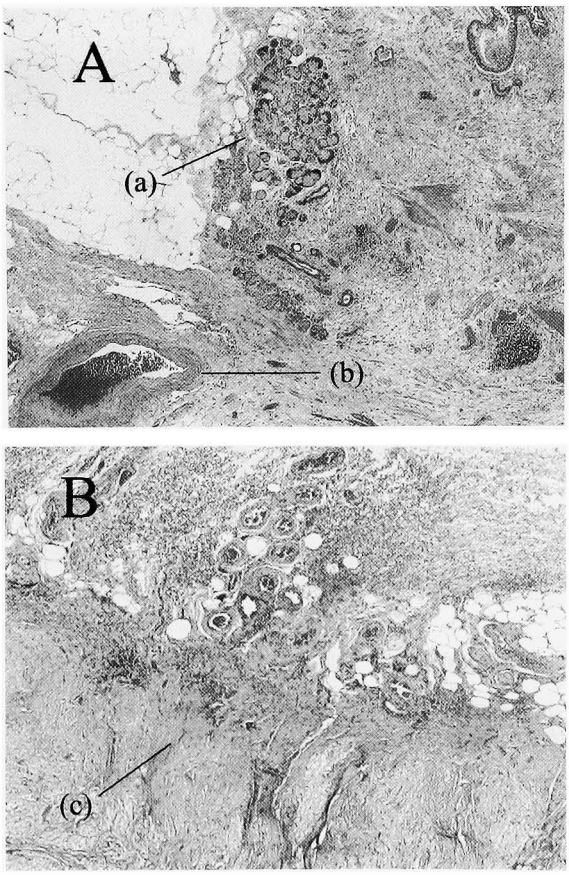

Fig. 3. Histological examination. (A) trachea (a) and vessel (b), (B) neural glia (c). None of these tissues demonstrates any malignant features (HE stain, ×200).

病理組織学的所見：腫瘍は 15×16×10 cm．硬度は軟，割面は多房性嚢胞を形成し内容物は暗緑色の粥状物であった．組織学的には気管支，軟骨，glia 細胞など認めたが，悪性所見は認めず良性の成熟奇形腫と診断した (Fig. 3)．また，摘出した右精巣には造精機能が低下した精巣組織を認めた．術後経過良好で歩行障害は認めなかった．排便障害は術後 1 カ月で軽快し，排尿障害については，術直後は尿閉状態であったが，術後約 1 年で自尿 1 回 200 ml 位と回復し，1 日 2 回の自己導尿でコントロールできている．術後20カ月の現在，再発の兆候は認めていない．

考　　察

奇形腫は三胚葉成分のうち少なくとも 2 つの成分から構成される腫瘍と定義されており totipotential cell を起源とするといわれている．好発部位は卵巣，精巣が最も多く仙尾部，後腹膜腔，縦隔，頭頸部などの正中線に沿う部位がそれに続いている．仙尾部奇形腫は 35,000～40,000人に 1 人の発生率で，男女比は小児，成人共に 1 : 3 と女性が多い[1]　小児奇形腫は仙尾部に最も多く，Bilmire ら[2]には142例中，仙尾部84例 (59%)，卵巣，精巣はおのおの15例 (11%)，縦隔14例 (10%)，後腹膜腔 7 例 (5 %)，その他 7 例 (5 %) であったと報告している．当症例では腹腔内停留精巣が合併していたが，Milam ら[3]は仙尾部奇形腫の29例中 1 例に停留精巣が合併していたことを報告している．これだけでは停留精巣と仙尾部奇形腫の相関を示すには不十分ではあるが，停留精巣が存在した場合患側，健側とも精巣腫瘍の発生率は上昇するとすでに多くの報告者により指摘されており，停留精巣の存在が仙尾部奇形腫の発生に関与していたのかもしれない．仙尾部奇形腫では悪性所見が新生児で男児10%，女児 7 %であるのに対し，生後 2 カ月では男児67%，女児48%と上昇する．従って新生児の肛門の近くに圧痕，嚢胞，腫瘤があった場合には仙尾部奇形腫を疑い，外科的切除を考慮すべきとしている[3]　一方，成人仙尾部奇形腫として発見されることは稀で，本邦の成人の仙尾部奇形腫の報告例は自験例を含めて30例[4~6]である．しかし，成人例では皮様嚢腫，痔瘻として取り扱われていることもあり，正確な発生頻度を知ることは困難である．成人では悪性仙尾部奇形腫は稀で，本邦では 4 例しか報告されていない[6]　予後は不良で，Killen ら[7]の報告 5 例のうち 4 例は数カ月から 1 年以

内に再発あるいは死亡している．

発見の契機となる臨床症状は便秘，排尿障害，下腹部痛，筋拘縮，知覚障害，歩行障害が挙げられる．一方，無症状に経過し，帝王切開や子宮内容除去術などの手術で偶然発見された症例もある．本症例も人間ドックの腹部超音波検査で骨盤内腫瘤として偶然見つかっており，腫瘍の緩徐な増大傾向が無症状に経過した原因と考えられる．

鑑別すべき疾患には脊索腫，皮様嚢腫，髄膜瘤ヘルニア，上衣細胞腫，神経線維腫，仙骨巨細胞腫，仙骨骨髄炎，傍直腸膿瘍，結核などが挙げられる．しかしCT，MRIなどの画像所見で脂肪成分が石灰化を認めることが多く，術前に鑑別することが可能である．

治療は外科的切除が基本である．ほとんどの症例において経仙骨式アプローチで摘出し得るが，骨盤内や後腹膜腔に腫瘍が拡がっている場合には経腹式アプローチを加えることが必要である．仙骨切除は仙骨神経の切除を伴うため膀胱直腸障害が懸念されるが，Huthら[9]はS1神経，S1椎骨を残すことで膀胱直腸障害のコントロールと椎体の安定性を保つことができると報告している．本症例ではS3までの椎骨ならびに神経を残しており，直腸障害は術後1カ月で軽快し，排尿障害は術後1カ月後以降1日2回の自己導尿による残尿のコントロールを必要とするところまで回復している．

仙尾部奇形腫摘出にあたっては，腫瘍と尾骨が固着していることが多く，尾骨も含めて完全摘除すべきと言われている．尾骨を含めて切除した症例の再発率は7.5～22%であるのに対し，尾骨を残した症例の再発率は37%であると報告されている[11]．これは尾骨近傍にはtotipotential cellの病巣が存在するためと考えられている．本症例では尾骨は完全切除したが，S3仙骨と腫瘍の間に強い癒着を認め一部嚢胞内容を播種する結果となった．再発のほとんどが手術の2年以内に生じており，残存した腫瘍組織や術中に流出した嚢胞内容液によって生じる可能性がある[10,11]．幸い術後約1年の現在CT上再発は認めていないが，S3仙骨の合併切除も考慮すべきであったかも知れない．

結　　語

本邦30例目と考えられる成人仙尾部奇形腫に対して，経腹仙骨術式で腫瘍摘出術を行った1例を経験したので，若干の文献的考察を加えて報告した．

文　　献

1) Ng EW, Porcu P and Loehrer PJ: Sacrococcygeal Teratoma in adults. Cancer **86**: 1198-1202, 1999
2) Billmire DF and Grosfeld JL: Teratomas in childhood: analysis of 142 cases. J Pediatr Surg **21**: 548-551, 1986
3) Milam DF, Cartwright PC and Snow BW: Urological manifestations of sacro coccygeal teratoma. J Urol **149**: 574-576, 1993
4) Altman RP, Randolph JG and Lilly JR: Sacrococcygeal teratoma: American Academy of Pediatrics Surgical Section Survey from 1973. J Pediatr Surg **9**: 358-364, 1974
5) 末岡　均，荒井　徹，木村　厚，ほか：成人の仙骨前成熟奇形腫の1治験例．日大医誌 **40**：439-444，1981
6) 吉岡秀夫，天野祐一，辰巳一郎，ほか：成人の仙尾部奇形腫の2例．整形外科 **41**：1792-1796，1990
7) 雪上晴弘，片岡　誠，田中宏紀，ほか：経腹仙骨術式により完全切除し得た成人の仙尾部奇形腫の1例．名古屋病紀 **20**：69-71，1997
8) 名越淳介，竹内　尚，田中規文，ほか：成人の仙骨前悪性奇形腫の1例．臨外 **42**：1711-1714，1987
9) Killen DA and Jackson LM: Sacrococcygeal teratoma in the adult. Arch Surg **88**: 425-433, 1964
10) Huth JF, Dawson EG and Eilber FR: Abdominosacral resection for malign ant tumors of the sacrum. Am J Surg **148**: 157-161, 1984
11) Audet IS, Goldhahn RT and Dent TL: Adult sacrococcygeal teratoma. Am Surg **66**: 61-65, 2000
12) Miles RM and Strwart GS: Sacrococcygeal teratoma in adults. Ann Surg **179**: 676-683, 1974

(Received on April 2, 2002
Accepted on June 1, 2002)