陰茎絞扼症による皮膚壊死に対して メッシュ植皮術を施行した1例

熱川温泉病院泌尿器科（部長：今井強一）
福岡　明久*，今井　強一

熱川温泉病院整形外科（部長：高柳伸之）
高　柳　伸　之

SKIN NECROSIS OF THE PENIS DUE TO STRANGULATION TO WHICH MESH SKIN GRAFTING WAS PERFORMED: A CASE REPORT

Akihisa FUKUOKA and Kyoichi IMAI
From the Department of Urology, Atagawa Spa Hospital
Nobuyuki TAKAYANAGI
From the Department of Orthopaedics, Atagawa Spa Hospital

A 79-year-old man visited our hospital for strangulation of the penis. There was local infection and necrosis on the penile skin. After debridement of the necrotic tissue and conservative therapy, we performed mesh skin grafting. Skin epithelialization was good after operation.

(Acta Urol. Jpn. **48**: 659–661, 2002)

Key words: Strangulation of the penis, Mesh skin grafting

緒　　言

今回われわれは陰茎絞扼症およびそれによる皮膚壊死に対し，保存的に治療した後に自家植皮術を施行した1例を経験したので，若干の文献的考察を加えて報告する．

症　　例

患者：79歳，男性

主訴：陰茎腫脹，疼痛

既往歴：73歳時脳梗塞，高血圧症に対し内服治療，74歳時変形性脊椎症，78歳時白内障手術．精神疾患の既往および痴呆はない．

現病歴：2001年10月15日，自宅トイレが工事中で使えないことに腹を立て，発作的にそばに落ちていた長さ2 cm ほどの水道管を陰茎先端に装着した．その後抜去不能となり，自らペンチなどで切断を試みるも困難であったため，10月18日近医受診，同日当院紹介され，入院となった．絞扼中も排尿は少量ずつ可能であった．

入院時現症：体温 38.2°C，脈拍90/分．陰茎根部に水道管による絞扼があり，その末梢には浮腫および血行障害による腫脹を認めた．根部背側の皮膚にはペンチによると思われる表皮の挫滅を認めた．なお，これとは別に冠状溝には輪ゴムによる絞扼も認めた（Fig. 1）．下着は膿性分泌物によって汚染され，悪臭を伴っており，局所の感染が示唆された．

検査所見：末梢血および血液生化学検査では，白血球 12,700/μl，CRP 10.5 mg/dl と炎症所見を認めたほか，GOT 67 IU/l，GPT 89 IU/l，LDH 690 IU/l，CPK 889 IU/l と上昇しており，局所の組織壊死によるものと思われた．RBC $253\times10^4/\mu$l，Hb 8.5 g/dl，Ht 23.9% と軽度の貧血を認めた．なお，入院時の創部分泌物培養の結果は *Enterococcus faecalis* であった．

入院後経過：ペンチを用いて水道管を切断除去，輪ゴムも用手的に除去し，同日腰椎麻酔下に局所デブリドマンを施行した．肉眼上損傷および壊死は陰茎根部背側の表皮にとどまっており，白膜および陰茎背動静脈は正常であった．水道管はプラスチック製，内径 20 mm×外径 35 mm×長さ 22 mm であった（Fig. 2）．

その後は全身的に抗生剤を投与するとともに，局所については尿による汚染を予防するため尿道カテーテルを留置，ポビドンヨード消毒およびゲンタマイシン軟膏，アルプロスタジル（プロスタンディン®）軟膏塗布を継続した．熱発は軽快し，末梢血および血液生化学所見も徐々に正常化，創部からの膿性分泌物も減

* 現：静岡県立静岡がんセンター泌尿器科

Fig. 1. Appearance of the penis at admission. It is strangulated by the water pipe and the rubber band. Skin necrosis and edema are seen.



Fig. 2. Water pipe being removed from the patient.

Fig. 3. Appearance at the operation. Mesh skin grafting was performed.

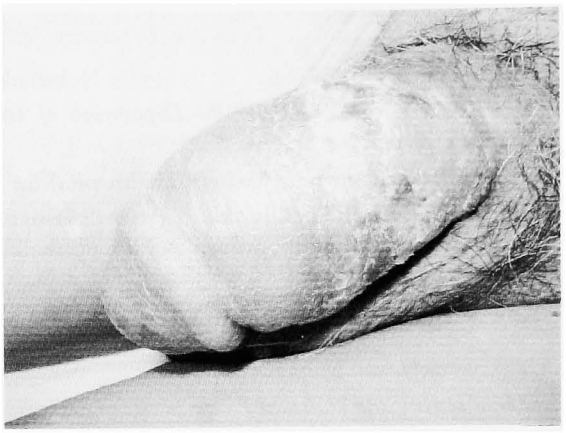

Fig. 4. Appearance at discharge. Skin epithelialization is good.

少し，漿液性となった．しかし，創部は肉芽形成および上皮化に乏しく，陰茎腹側の皮膚も壊死傾向を認めたため，11月15日再度陰茎腹側および根部全周のデブリドマンを施行した．

2回目のデブリドマンの後，創部からの分泌物はほぼ消失，11月14日の創部分泌物培養にて *Pseudomonas aeruginosa* であったものが，11月25日の創部拭取物培養では *Staphylococcus epidermidis* との報告を得たため，病原的意義は低く局所の感染コントロールは良好と判断，12月1日腰椎麻酔下に自家植皮術を施行した．

手術所見：Zimmel 社製デルマトームを用いて左大腿内側の皮膚を厚さ 0.5 mm，5×10 cm の大きさで剝離，これを1.5倍のメッシュとして陰茎根部を全周性に被覆し，4-0ナイロン糸にて創縁を縫合した (Fig. 3)．

術後経過：術後は経過順調，皮膚定着および肉芽形成も良好にて12月13日全抜糸を行った (Fig. 4)．12月16日尿道カテーテル抜去，排尿状態も良好にて12月20日退院となった．

考　　察

陰茎絞扼症は陰茎が異物によって絞扼され，陰茎の循環不全のために腫脹，疼痛をきたす疾患である．循環不全が著明な場合には，陰茎壊死，尿道瘻，尿道狭窄の合併も報告されている[1]　陰茎絞扼症の本邦での報告は，われわれの調べえたかぎりでは本例で103例目にあたる．

堀永ら[2]の報告によると，動機としては悪戯が最も多く，ついで夜尿防止，失禁防止といった治療目的，自慰，精力増強といった性的行為の順となっている．本例については，本人は「むしゃくしゃしていてあまりそのときのことはよく覚えていない」とのことであり，広い意味では悪戯に含まれるかと思われる．

絞扼物については，金属管，ナット，鋼鉄管といった硬性絞扼物と，輪ゴムなどの軟性絞扼物に分類され，頻度としては硬性絞扼物が多いが，軟性絞扼物の方が包皮あるいは陰茎壊死といった合併症をきたす頻度は高いといわれている[3]　本例では水道管を装着してから解除までに3日間経過しており，また自らペンチで皮膚を傷つけたことも陰茎根部の皮膚壊死の一因

となったものと思われる．ただし，冠状溝にも輪ゴムによる絞扼があり，本人の記憶がはっきりしないため絞扼期間がどの程度であったのかは判然としないが，絞扼期間が長期にわたればやはり亀頭部も壊死に陥る危険性は高かったと思われる．

一方，堀口ら[4]は陰茎絞扼症から敗血症をきたした例を報告しているが，本例でも入院時より熱発および検査データ上の炎症所見を認め，また絞扼解除後もしばらくは膿性分泌物を伴っており治癒傾向に乏しく，治癒までに時間を要する結果となった．本例のように局所の感染を伴う例においては，適切な抗生剤の全身投与，および局所の丹念な消毒による感染のコントロールが重要であると思われた．

また，植皮を要する陰茎絞扼症の報告は少ないものの[5]，陰茎部の皮膚欠損に対しては，広範囲の欠損を除いては，一般的にはメッシュ遊離植皮術が行なわれている[6~8]　西田ら[9]は，陰茎部の植皮に対して陰嚢皮弁を使用した例を報告しているが，血行が不安定で治癒までに長期間を要したとしている．筆者ら[10]は以前 Fournier 壊疽に対して，メッシュ植皮術を施行して良好な術後経過を得た症例を経験しており，本症例においてもメッシュ植皮術を選択した．その結果，術後の経過は非常に順調であった．本症例に関しては，感染のコントロールに時間を要し，治癒までに約２カ月の期間を要したが，感染を伴わない例，あるいは感染が充分にコントロールされた例においては，陰茎絞扼症に合併した皮膚壊死に対してのメッシュ植皮術は有効な方法であると思われた．

結　　語

陰茎絞扼症による皮膚壊死に対してメッシュ植皮術を施行した１例を経験した．本例は陰茎絞扼症としては本邦103例目にあたる．

文　　献

1) 古瀬　洋，青木高広，福田　健，ほか：建築用銅製ナットによる陰茎絞扼症の１例．泌尿器外科 **12**：685-687，1999
2) 堀永　実，住友　誠，朝倉博孝，ほか：陰茎絞扼症の１例．泌尿器外科 **11**：849-851，1998
3) 柴田裕達，山田直人：陰茎絞扼症の治療経験．日災医会誌 **47**：521-525，1999
4) 堀口明男，畠山直樹，小山政史，ほか：敗血症をきたした陰茎絞扼症の１例．泌尿紀要 **44**：193-194，1998
5) Tanabe N, Muya M, Isonokami M, et al.: Lymphedema due to chronic penile strangulation : a case report. J Dermatol **23**: 648-651, 1996
6) Anderl H: Skin replacement on the penis. Langenbecks Arch Chir **339**: 433-437, 1975
7) Janos K, Sandor K and Jazsef T· Treatment of injuries of the penis and scrotum complicated by total skin loss, Magy Traumatol Orthop Helyreallito Sebesz **19**: 197-202, 1976
8) Laitung JK and Luthra PK : Isolated penile burns : a plea for early excision. Br J Plast Surg **41** : 644-648, 1988
9) 西田匡伸，梁井　皎，水沼雅斉，ほか：陰嚢皮弁を用いた陰茎部再建の問題点．日形成外会誌 **20**：16-22，2000
10) 宗内　巌，黒川正人，福岡明久，ほか：Fournier 壊死の１例．日形成外会誌 **18**：508-509，1998

(Received on April 30, 2002)
(Accepted on July 4, 2002)