

尿管癌術後経過観察中に発見された前部尿道 Fibroepithelial polyp の1例

東京医科歯科大学大学院尿路生殖機能学教室 (主任: 木原和徳教授)

尾関 全, 川上 理, 増田 均

石坂 和博, 影山 幸雄, 木原 和徳

FIBROEPITHELIAL POLYP OF THE ANTERIOR URETHRA, FOUND DURING POST-OPERATIVE FOLLOW-UP OF URETERAL CANCER

Zen OZEKI, Satoru KAWAKAMI, Hitoshi MASUDA,

Kazuhiro ISHIZAKA, Yukio KAGEYAMA and Kazunori KIHARA

*From the Department of Urology and Reproductive Medicine, Graduate School,
Tokyo Medical and Dental University*

A 52-year-old man underwent nephroureterectomy against left distal ureteral cancer (transitional cell carcinoma, Grade 2, pTa), and was followed up by surveillance alone. Twenty-two months postoperatively, a pedunculated tumor was found in the anterior urethra by cystourethroscopy. Pathological examination of the tumor resected transurethraally revealed a fibroepithelial polyp. There have been only twelve cases of fibroepithelial polyp of the anterior urethra reported in the literature. Since 4 out of 8 adult cases among them were found during the postoperative follow up period of urothelial cancer, mechanical irritation by repeated transurethral procedures might be responsible for the development of fibroepithelial polyp of the anterior urethra in these cases. If anterior urethral tumor is found during follow-up urothelial carcinoma, benign urethral polyp should be considered in the differential diagnosis.

(Acta Urol. Jpn. 49 : 29-31, 2003)

Key words : Fibroepithelial polyp, Anterior urethra, Urothelial cancer

緒 言

尿道ポリープは稀な疾患である。後部尿道に発生することが多く、前部尿道に発生した報告はこれまで非常に少ない。今回、尿道癌の術後経過観察中に偶然発見された前部尿道ポリープを経験したので、文献的考察とともに報告する。

症 例

患者 : 52歳, 男性

家族歴 : 姉, 叔母, 乳癌. 祖母, 食道癌.

現病歴 : 1997年夏頃より無症候性肉眼的血尿を自覚。1998年8月, 前医にて左下部尿管腫瘍と診断され9月29日に左腎尿管全摘術を受けた。病理所見は, TCC, G2, pTaであった。術後追加治療は施されずに経過観察となったが, 2000年6月28日, 尿道膀胱鏡検査で, 前部尿道腫瘍が認められたために当科入院となった。

現症 : 身長 169 cm, 体重 63 kg, 脈拍 76/分, 血圧 136/68 mmHg, 他に特記すべき異常を認めない。

入院時検査所見 : 尿潜血 (-), 尿糖 (-), 尿蛋白

(-), pH 6.0, RBC 1~5/hpf. 血液生化学所見 : 正常範囲内。尿細胞診 class II. 画像検査所見 : DIP では異常を認めない。尿道造影 (Fig. 1A), 尿道エコーで, 外尿道口より 5 cm の前部尿道に, 長径 9 mm 大の細長い有茎腫瘍を認めた。

入院後経過 : 尿管腫瘍の前部尿道再発を否定できず, 7月31日経尿道的切除を行った。腫瘍は尿道粘膜の7時方向に基底部を持ち (Fig. 1B), 長径 9 mm の有茎性 扁平 表面平滑なポリープで (Fig. 1C), cold resection を行った。なお, 尿管腫瘍の膀胱内再発は認めなかった。

病理組織所見 : 腫瘍の表面は異型のない移行上皮で覆われ, 粘膜下は浮腫状の線維性組織でしめられ, 血管 リンパ管の拡張と軽度の炎症細胞浸潤を認め fibroepithelial polyp と診断された (Fig. 2)。

考 察

尿道ポリープは, 1955年に Thompson らによって初めて報告され¹⁾, fibroepithelial polyp, ectopic prostatic tissue, inflammatory polyp の3つに分類される²⁾ 本例は fibroepithelial polyp に特徴的な組織

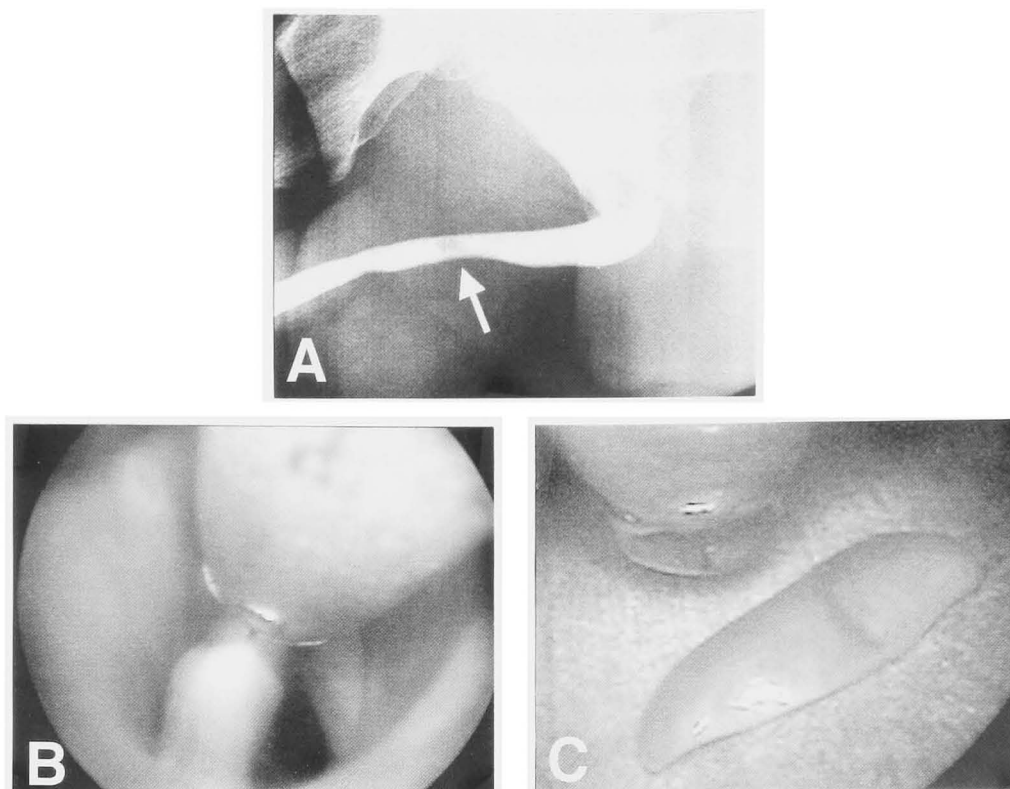


Fig. 1. (A) Retrograde urethrogram shows a filling defect in the anterior urethra. (B) Urethrocytostcopy shows a pedunculated tumor, 9 mm in length, at the 7 o'clock position of the anterior urethra. (C) Resected urethral tumor.

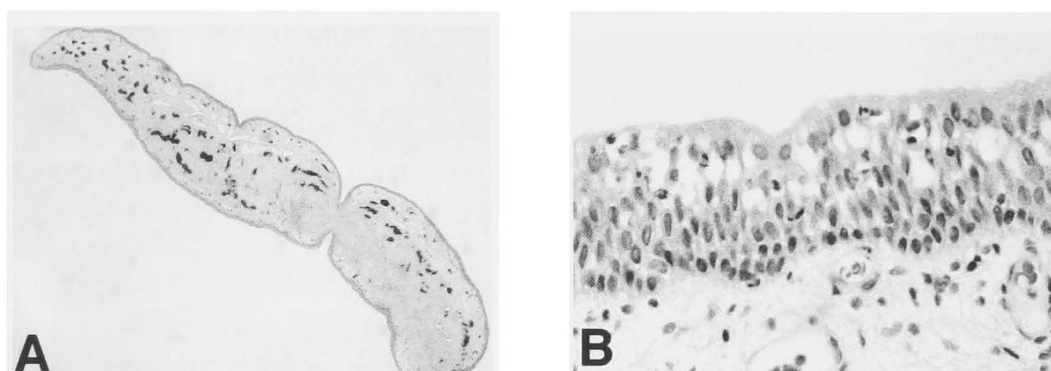


Fig. 2. (A) Macroscopic cross-section of the polyp. The core has vascularised fibrous connective tissue. (B) Photomicrograph of the transitional cell epithelium of the polyp.

型を示した。

発生部位でみると後部尿道からの発生が9割を占め、前部尿道ポリープは稀である。われわれの検索しえたかぎりでは、前部尿道ポリープは自験例を含め39例の報告²⁻²¹⁾をみるにすぎず、そのうち fibroepithelial polyp は12例のみである (Table 1)。この中で4例は小児発見例であり、先天的な発生要因が示唆される。残りの成人8症例のうち自験例を含む4例は、尿路上皮癌の術後経過観察中に発見されている。Norlen らは20例の長期カテーテル留置患者の後部尿道を Biopsy し、11例より尿道ポリープが発見されたことから、尿道粘膜に対する物理的的刺激が尿道ポリー

プの発生に関係していると報告している²²⁾。自験例を含む4例においても、術後のカテーテル留置や膀胱鏡検査といった物理的的刺激が発生に関与したと示唆される。

表在性尿路上皮癌の再発は前立腺部尿道では10~13%と報告されているが^{23,24)}、前部尿道への再発は非常に稀である。Solsona らは276例の表在性膀胱腫瘍について検討し、前部尿道に再発したのはわずか1例 (0.3%) と報告している²³⁾。

よって、表在性尿路上皮癌の経過観察中に前部尿道に腫瘍を認め、再発を疑った場合、本例のように良性尿道ポリープも鑑別すべき疾患の1つとして念頭に置

Table 1. Repeated cases of fibroepithelial polyp of the anterior urethra

症例	報告者	報告年	年齢	主訴	部位	尿路上皮腫瘍の既往	発見までの期間
1	Redman	1977	3	(-)	Bulbar	(-)	
2	Foster	1980	8	排尿痛 尿勢低下	Penile	(-)	
3	Redman	1982	12	終末時滴下尿	Bulbar	(-)	
4	佐藤	1989	66	排尿困難	Anterior	(-)	
5	Azmy	1990	5	排尿困難	Penile	(-)	
6	Anandan	1992	29	尿閉	Bulbar	(-)	
7	Walsh	1993	51	Prostatism	Bulbar	(-)	
8	田中	1999	80	肉眼的血尿	Bulbar	(-)	
9	敦川	1999	71	肉眼的血尿	Bulbar	膀胱腫瘍 (TCC, G1<G2, pTa)	POD 5 M
10	森	2000	78	(-)	Anterior	膀胱腫瘍 (TCC, G1-G2, T2N0M0)	不明
11	大岡	2000	65	(-)	Bulbar	膀胱腫瘍 (TCC, G1>G2, pT1a)	POD 19 M
12	自験例	2002	52	(-)	Penile	尿管腫瘍 (TCC, G2, pTa)	POD 22 M

くべきである。

結 語

尿管癌の経過観察中に、前部尿道に発生した fibroepithelial polyp の 1 例を経験したので、文献的考察と共に報告した。

文 献

- Thompson H: Stricture of the urethra. *Transaction of the Pathological Society of London* **7**: 250, 1855
- Mostfi FK and Price EB: Tomor of the male genital system. In: *Atlas of Tumor Pathology*. Edited by Armed Force Institute of Pathology. 2nd series, pp 263-266, Washington, D. C. , 1973
- Redman JF and Robinson CM: Anterior urethral polyp in a child. *J Pediatr Surg* **12**: 735-736, 1977
- Foster RS, Weigel JW and Mantz FA: Anterior urethral polyps. *J Urol* **124**: 145-146, 1980
- Falkowski WS and Cook WA: Anterior urethral polyps: an usual cause of hematuria in a child. *J Urol* **125**: 744-745, 1981
- Redman JF: Anterior urethral polyp in a boy. *J Urol* **128**: 1316, 1982
- Moriya K, Kobayakawa H, Yasumoto R, et al.: Anterior urethral polyps. *Br J Urol* **62**: 183, 1988
- Dejter SW Jr, Zuckerman ME and Lynch JH: Benign villous polyp with prostatic type epithelium of the penile urethra. *J Urol* **139**: 590-591, 1988
- 佐藤武司, 藤田 潔, 横山雅好, ほか: TUR 後に発生した男子前部尿道ポリープの 1 例. *西日泌尿* **51**: 1213-1215, 1989
- Azmy AF: Anterior urethral polyp in a child. *Br J Urol* **66**: 323, 1990
- Coleburn NH and Hensle TW: Anterior urethral polyp associated with hematuria in six-year-old child. *Urology* **38**: 143-144, 1991
- 中田誠司, 栗原 寛, 鈴木 豊, ほか: 小児男子尿道に発生した炎症性ポリープの 1 例. *泌尿器外科* **4**: 1303-1305, 1991
- Anandan N, Shetty SD, Patil KP, et al.: Acute urinary retention caused by anterior urethral polyp. *Br J Urol* **69**: 321-322, 1992
- Walsh IK, Keane PF and Herron B: Benign urethral polyps. *Br J Urol* **72**: 937-938, 1993
- Sekine H, Mine M, Kaneoka F, et al.: Benign polyp with prostatic-type epithelium in the anterior urethra accompanied with urethral stricture. *Urol Int* **50**: 114-116, 1993
- 鈴木孝憲, 岡崎 浩, 山中英寿, ほか: 男性前部尿道ポリープ. *臨泌* **49**: 236-238, 1995
- 彦坂敦也, 古橋憲一, 高羽秀典, ほか: 前部尿道ポリープとして存在した異所性前立腺組織の 1 例. *泌尿紀要* **43**: 611, 1996
- 田中繁之, 張 祥華, 空本慎慈, ほか: 血尿で偶然発見された前部尿道ポリープの 1 例. *西日泌尿* **61**: 159-161, 1999
- 敦川浩之, 井内裕満, 橋本 博, ほか: 前部尿道に発生した尿道ポリープ. *臨泌* **53**: 1073-1075, 1999
- 森 健一, 青木大勇, 清川新一, ほか: 膀胱腫瘍の精査加療中に偶然発見された前部尿道ポリープの 1 例. *西日泌尿* **62**: 617-619, 2000
- 大岡均至, 竹内 雅, 埴岡啓介, ほか: 膀胱腫瘍局所再発時に偶然発見された多発性前部尿道ポリープの 1 例. *泌尿器外科* **13**: 1073-1076, 2000
- Norlen LJ, Ekelund P, Hedelin H, et al.: Effects of indwelling catheters on the urethral mucosa (polypoid urethritis). *Scand J Urol Nephrol* **22**: 81-86, 1988
- Vincente J, Chechile G, Pons R, et al.: Tumor recurrence in prostatic urethra following simultaneous resection of bladder tumor and prostate. *Eur Urol* **15**: 40-42, 1988
- Solsona E, Iborra I, Ricos JV, et al.: Recurrence of superficial bladder tumor in prostatic urethra. *Eur Urol* **19**: 89-92, 1991

(Received on May 29, 2002)

(Accepted on August 19, 2002)