

後腹膜腔原発, CA19-9 陽性 Mucinous adenocarcinoma の 1 例

名城病院泌尿器科 (部長: 岡村武彦)

秋田 英俊, 田貫 浩之, 岡村 武彦

NTT 西日本東海病院泌尿器科 (部長: 坂田孝雄)

坂田 孝雄

A CASE OF CA19-9-POSITIVE RETROPERITONEAL MUCINOUS ADENOCARCINOMA

Hidetoshi AKITA, Hiroyuki TATSURA and Takehiko OKAMURA

From the Department of Urology Division, Meijo Hospital

Takao SAKATA

From the Department of Urology, NTT West Corporation Tokai Hospital

We report a case of retroperitoneal mucinous adenocarcinoma in a 44-year-old woman, who was admitted to our hospital complaining of low grade fever. Computed tomography and magnetic resonance imaging demonstrated a cystic tumor located at the lower pole of left kidney with irregular wall, which was enhanced by contrast medium. Open surgery was performed. Macroscopically, the tumor was clearly separated from the left kidney, and diagnosed as retroperitoneal in origin. Histopathological diagnosis was mucinous adenocarcinoma of retroperitoneum and immunohistochemical staining was positive for CA19-9, but not for CA125. The patient had no recurrence for 19 months post-operatively.

(Acta Urol. Jpn. 49: 145-147, 2003)

Key words: Mucinous adenocarcinoma, CA19-9, CA125, Retroperitoneal space, Cystic tumor

緒 言

後腹膜腫瘍のほとんどは非上皮性腫瘍であり, 上皮性腫瘍は非常に稀である. その中で後腹膜腔原発の粘液性嚢胞腺癌はきわめて稀な疾患である. 今回われわれは嚢胞性腎細胞癌との鑑別が困難であった後腹膜腔原発の粘液性嚢胞腺癌を経験したので若干の文献的考察を加え報告する.

症 例

患者: 44歳, 女性

主訴: 微熱

家族歴: 母親に胆嚢癌

現病歴: 2000年8月, 微熱を主訴に当院内科受診.

左腎部嚢胞性病変の精査目的に当科紹介.

既往歴: 1986年6月, 右卵巣チョコレート嚢胞の破裂にて右卵巣摘出. この時, 左後腹膜腔の嚢胞性病変の精査のため, 当院内科にて嚢胞穿刺を施行, 血性的内容液であったが, 細胞診陰性であり, 経過観察となった.

1991年9月, 当科内科にて再度, 嚢胞穿刺およびエ

タノールの注入が施行されたが, この時の細胞診も陰性であった.

1995年11月, 当院内科 CT にて嚢胞壁の石灰化を指摘されるも放置されていた.

入院時検査所見: 身長 158 cm, 体重 46 kg, 血圧 120/76 mmHg, 末梢血, 血液生化学所見に異常所見を認めず, 検尿所見も正常であった.

嚢胞穿刺にて粘液性の液体が少量吸引できたのみであったが, この時の細胞診は疑陽性であった.

腹部超音波検査: 左腎下極に約 10 cm 大の低エコー領域を認め, 内容液は不均一であった.

CT: 左腎下極部に, 石灰化および壁肥厚を伴う, 一部造影効果のある嚢胞性病変を認め, 境界は明瞭であった (Fig. 1).

MRI: T1 強調画像で low intensity, T2 強調画像で high intensity を呈し, CT 所見と同様に, 一部造影効果を伴う壁肥厚を認め, 嚢胞性腫瘍と考えられた (Fig. 2).

以上より, 嚢胞性腎細胞癌を疑い, 経腹的に左腎摘出術を施行した.

手術所見: 腹部正中切開によるアプローチにて施行

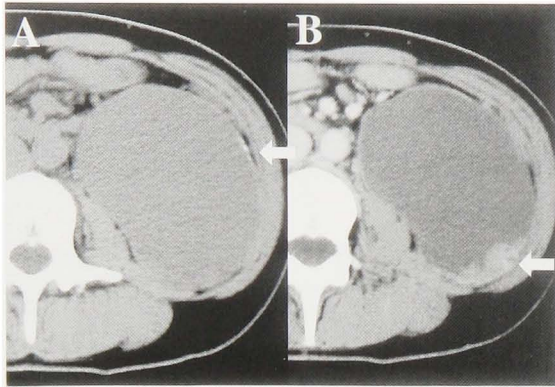


Fig. 1. Abdominal computed tomography (CT) findings. A: Plain CT scan demonstrated retroperitoneal cystic lesion with calcification. B: A part of cyst wall was thick and irregular, which was enhanced by contrast medium.

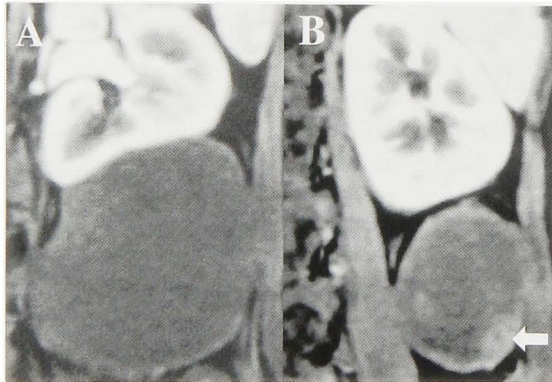


Fig. 2. MRI revealed a large cystic lesion located at lower pole of the left kidney.

した。嚢胞性病変は、Gerota's fascia と強く癒着していたが、左腎とは境界明瞭であり、腎原発の嚢胞性腫瘍でないと考えられた。嚢胞壁は一部肥厚しており腫瘍の内腔への突出を認めた (Fig. 3)。また内容液は黄褐色調の粘液であった。

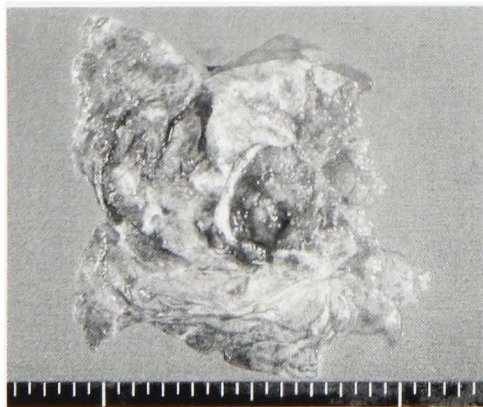


Fig. 3. Macroscopic findings of cystic tumor. Papillary tumor protruded inside the cyst.

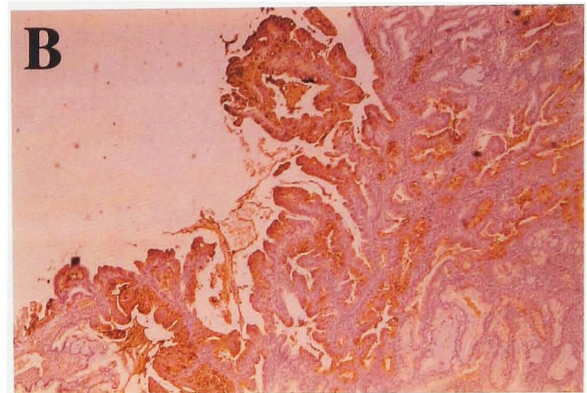
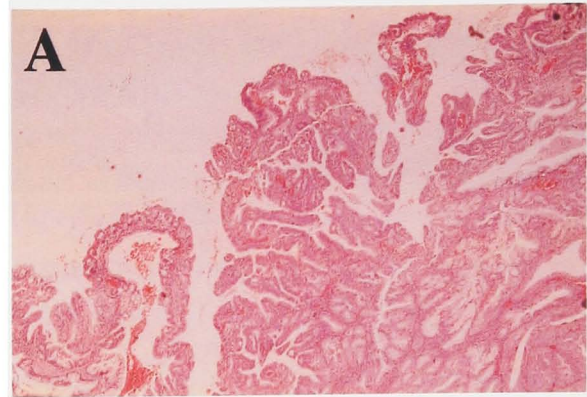


Fig. 4. Microscopic findings of cystic tumor. A: Histopathological examination revealed a mucinous adenocarcinoma with growth of low atypical epithelium (HE stain, $\times 200$). B: Immunohistochemical study revealed that tumor cells were positive for CA19-9 ($\times 200$), but not for CA125 (data not shown).

病理組織学的所見：嚢胞壁は一層の高円柱上皮で被われ、一部、内腔に向かって乳頭状に増殖しており、粘液に富み、細胞の異型性が強く認められた。壁内浸潤を認めたが、壁外への浸潤は認められなかった。以上より mucinous adenocarcinoma と診断した (Fig. 4A)。また、CA19-9、CA125 の免疫染色では、CA19-9 のみ陽性であった (Fig. 4B)。

術後経過：経過は良好であり、内科的および婦人科的に精査したが、異常を認めず、後腹膜発生と考えられた。術後の採血にて CA19-9、CA125、CEA とも正常であり、術後1年7カ月現在、再発、転移を認めず、経過良好である。

考 察

一般に mucinous tumor の発生母地としては卵巣が最も多く、ついで膵、虫垂である¹⁾。後腹膜腔には、本来腺上皮はみられず、後腹膜腔への本症の発生には異所性組織からの可能性が示唆されている^{2,3)}。また、宮城ら⁴⁾の268例の集計にて、後腹膜腔の発生は1.8%と稀であり、他臓器からの転移性腫瘍の可能性を否定することが必要となる。高山ら⁵⁾の、後腹膜

腔発生 mucinous adenocarcinoma の本邦18例の集計では, 女性17例であり, ほとんどの症例が女性である。また, CEA 高値が4例, CA19-9 高値が1例, CA125 高値が1例認められ, 診断の助けになると述べている。今回われわれは, 後腹膜腔発生で, 腎細胞癌と鑑別が困難な症例を経験した。本症例が女性であること, 免疫染色にて CA19-9 が陽性であったことを考えると, 術前に, 血液および嚢胞穿刺液の CA19-9, CA125, CEA などの腫瘍マーカー⁶⁾の検索があれば, 診断の一助になった可能性があり, 反省させられるところである。

本症例では, 以前に嚢胞穿刺の既往があり, 腫瘍の播種が考えられるため, Gerota's fascia を開けず, 一塊として摘出することを考え, 血管造影を施行しなかったが, 腎血管造影, 腹部大動脈造影により腎由来か後腹膜由来かの鑑別が可能であったかもしれない。術後の各々の腫瘍マーカーは正常であるが, 一般に mucinous adenocarcinoma は, 予後不良な組織型であるため, 今後嚴重な経過観察が必要と考える。

結 語

後腹膜腔原発と考えられた CA19-9 陽性 mucinous adenocarcinoma の1例を報告し, 若干の文献的考察を加えた。

本論文の要旨は第212回日本泌尿器科学会東海地方会において発表した。

文 献

- 1) 堀内 格, 伊藤 寛, 山下年成, ほか: 後腹膜原発 Mucinous cystadenocarcinoma の1例. 癌の臨 37: 883-888, 1991
- 2) Lawrence MR and Clarence EE: Mucinous cystadenocarcinoma of the retroperitoneum. Obstet Gynecol 49: 486-488, 1977
- 3) Rosai J: Peritoneum, omentum, mesentery and retroperitoneum. Ackerman's surgical pathology. 6th ed: 1480-1504, 1981
- 4) 宮城道雄, 武藤善弘, 篠崎卓雄, ほか: 卵巣の漿液性嚢胞腺腫に類似した後腹膜嚢胞腺腫の1例. 臨外 42: 1987-1991, 1987
- 5) 高山仁志, 伊藤喜一郎, 東田 章, ほか: 馬蹄鉄腎を合併した後腹膜発生 Mucinous cystadenocarcinoma の1例. 泌尿紀要 42: 537-576, 1996
- 6) Fioretti P, Gadducci A, Ferdeghini M, et al.: Combined evaluation of some tumor associated antigens in the monitoring of integrated surgical and chemotherapeutic treatment of epithelial ovarian cancer. Eur J Gynaecol Oncol 7: 200-205, 1986

(Received on June 24, 2002)
(Accepted on October 18, 2002)