

真菌性腸腰筋膿瘍の1例

大阪大学大学院医学系研究科器官制御外科学講座 (泌尿器科学) (主任: 奥山明彦教授)
 福原慎一郎*, 西村 和郎, 吉村 一宏, 奥山 明彦

大阪大学大学院医学系研究科病態情報内科学講座 (主任: 堀 正二教授)
 倭 成史, 河盛 段, 松久 宗秀

A CASE OF PSOAS ABSCESS CAUSED BY CANDIDA ALBICANS

Shinichiro FUKUHARA, Kazuo NISHIMURA, Kazuhiro YOSHIMURA and Akihiko OKUYAMA

From the Department of Urology, Osaka University, Graduate School of Medicine

Masashi YAMATO, Dan KAWAMORI and Munehide MATSUHISA

From the Department of Internal Medicine, Osaka University, Graduate School of Medicine

We report a rare case of psoas abscess caused by *Candida albicans*. A 59-year-old man with diabetes mellitus presented with right flank mass. Computed tomography (CT) showed a psoas abscess. Needle aspiration of the right flank mass revealed pus which was proved to be *C. albicans* by culture. The literature is briefly reviewed.

(Acta Urol. Jpn. 49 : 141-143, 2003)

Key words: Psoas abscess, *Candida albicans*

緒 言

今回、われわれは真菌カンジダによるものと考えられる腸腰筋膿瘍を形成した1例を経験したので若干の文献的考察を加えて報告する。

症 例

患者: 59歳, 男性

主訴: 右腰背部腫瘍

既往歴: 糖尿病

家族歴: 父 兄 妹が糖尿病

現病歴: 1988年より, 近医にて糖尿病指摘されるも無治療で放置。2000年12月初め頃より右腰背部痛 下腿浮腫 胸水出現したため当院内分泌内科受診。2001年1月5日糖尿病および上記精査加療目的にて当院内科入院。同年1月10日頃より右腰背部腫瘍出現。また, 胸水の精査目的にて施行した胸部CTにて後腹膜腫瘍を指摘され, 精査加療目的にて泌尿器科受診となる。

入院時現症: 身長 164 cm, 体重 44 kg, 脈拍78, 血圧 124/54 mmHg, 体温 36.1°C。右腰背部に軽度圧痛を伴う弾性軟の腫瘍を触知した。

入院時検査成績: 末梢血にて Hb 12.5 g/dl と軽度貧血を認めるも白血球数は 6,070/mm³ と正常。生化学にて空腹時血糖値 350 mg/dl, HbA1c 12.6% と耐

糖能異常を認め, CRP は 2.6 mg/dl と軽度上昇を認めた。尿沈渣所見に異常なし。尿培養陰性であった。

画像所見: 腰背部よりの経皮的超音波では隔壁を有し, 内部不均一で hypoechoic な径約 10 cm の腫瘍を認めた。

腹部CT (Fig. 1) では右腎背側より骨盤腔に広範囲に広がる腫瘍を認めた。腫瘍は内部に造影効果のない囊胞性あるいは壊死性部分が隔壁にて境されていた。隔壁に染まりが見られ, 周囲との境界は不明瞭であった。以上より腸腰筋膿瘍と診断した。

経過: 2001年1月24日, 超音波ガイド下に経皮的ドレナージ術を施行した。右腰背部の腫瘍より白濁灰緑色, 無臭, やや粘稠な液体を吸引し, 14 Fr マレコー

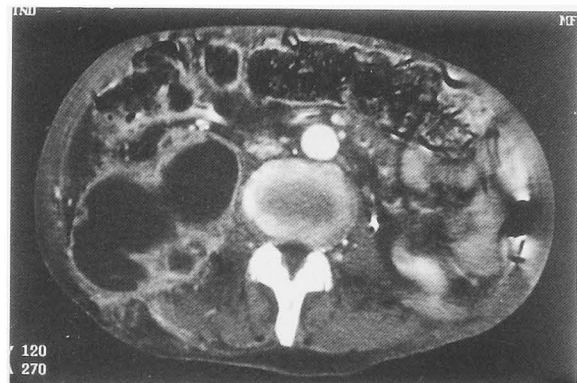


Fig. 1. CT reveals a low density area approximately 10 cm in diameter on the right psoas muscle.

* 現: 市立池田病院泌尿器科

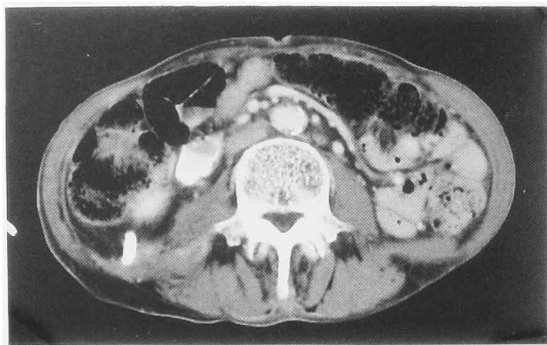


Fig. 2. CT indicates the reduction of psoas abscess in size after drainage.

カテーテルを留置した。カテーテル排液培養より、*Candida albicans* を認め、一般細菌は陰性であった。ドレーン排液細胞診は class II であり、結核菌 PCR 陰性であった。また、膿瘍と尿路系の交通の有無、検索をするため、DIP を施行した。両腎ともに形態の異常を認めず、通過状態良好で尿路系と膿瘍との間に交通を認めなかった。また、膿瘍と消化管との交通の有無を調べるために注腸造影を施行し、膿瘍との交通は認めなかった。以上より真菌カンジダ性腸腰筋膿瘍と診断し、フルコナゾール 400 mg の経口投与を開始した。ドレナージ開始後、腰背部痛は消失し、腫瘍も縮小を認めた。ドレナージ開始1週間後よりドレーン排液量は1日 5 cc 以下となった。そして、フルコナゾール 100 mg をドレナージチューブより1週間注入した。ドレナージ開始22日目に、CT 上膿瘍はほぼ消失し (Fig. 2)、CRP は陰性化したため、ドレナージチューブを抜去したが、脊椎炎を合併し、ファンギゾン、ジフルカン、フロリド、イトリゾールを経口静脈内投与を含め使用している。現在、症状は認めておらず、また、膿瘍の再発も認めていない。投薬、休薬を繰り返しながら経過観察中である。血中 β -D-グルカン値は、穿刺直後、401 pg/ml からドレナージによって 289 pg/ml まで下降したが、脊椎炎合併により再度 348 pg/ml まで上昇。その後、緩やかに下降し、穿刺19カ月後たった現在、陰性化している。

考 察

腸腰筋膿瘍は病因別に原発性と続発性に分類される¹⁾ 続発性は近接臓器に発生した炎症性疾患の直接的波及で、基礎疾患として、以前は脊椎カリエスが主体であったが、現在ではクローン病、虫垂炎、大腸疾患 (炎症、潰瘍性大腸炎、悪性腫瘍) などの消化器疾患からの波及が主体である。起病菌はグラム陰性桿菌や嫌気性菌が主体である。原発性は直接的に腸腰筋に波及する感染巣を見出せないもので、潜在的な感染源からの血行性およびリンパ行性の炎症の波及と考えられる。本症例は原発性であると考えられるが、脊椎炎

が先行して存在していた可能性もあり、続発性である可能性もある。原発性腸腰筋膿瘍の起病菌としては黄色ブドウ球菌が90%をしめる。1992年の Gruenwald らの報告によれば腸腰筋膿瘍のうち70%が原発性であったとされている。また Ricci ら³⁾ は世界各国において発生する腸腰筋膿瘍には差があり、先進国では続発性がほとんどであり、原発性は稀であると指摘している。これは腸腰筋膿瘍自体が先進国に少ないことによると思われる。

1996年の Thomas らの腸腰筋膿瘍610例の Review⁴⁾ によれば年齢は若年者に多く、性別はやや男性に多いと報告されている。症状は腹痛あるいは腰痛、跛行、熱発を3主徴とするが、3主徴がそろうことは珍しく、多くの患者は全身倦怠感、食思不振、体重減少、腫瘍触知なども多彩な症状が認められる。症状からのみでは診断は難しく、CT・US などの画像検査によって診断がえられる⁵⁻⁷⁾

自験例では腸腰筋膿瘍ができた原因は不明であるが、長期にわたり糖尿病を無治療で放置したため宿主が易感染性となったことが一因となっていると考えられる。糖尿病による易感染性の原因としては、好中球の機能異常、抗体産生能の低下および高血糖による高浸透圧血症や電解質異常が直接筋障害性に働いたり、微小血管病変の進展が、筋組織の易感染性を助長することが考えられる⁸⁾ また、TPN 感染症、消化管術後の腹腔内膿瘍などの起病菌としてカンジダは稀なものではないが、自験例のように腸腰筋膿瘍の起病菌となるのは稀であり、原因は不明である。いずれにしても皮膚常在菌であるカンジダが何らかの経路で血中に入り血行性感染を起したものと考えられる。

治療はエコーガイド下。あるいはCTガイド下にあるいは開腹による適切なドレナージと、適切な抗菌剤の投与である。自験例でもエコーガイド下にドレナージを行うことにより、膿瘍の消失をみた。

結 語

真菌カンジダによる腸腰筋膿瘍の1例を経験したので、若干の文献的考察を加え報告した。

この論文の要旨は、第175回日本泌尿器科学会関西地方会において報告した。

文 献

- 1) 増田 均, 当真嗣裕, 兵地信彦, ほか: 腸腰筋膿瘍の2例. 臨泌 50: 787-790, 1996
- 2) Gruenwald I, Abrahamson J and Cohen O: Psoas abscess: case report and review of the literature. J Urol 147: 1624-1626, 1992
- 3) Ricci MA, Rose FB and Meyer KK: Pyogenic psoas abscess: worldwide variations in etiology. World J

- Surg **10**: 834-843, 1986
- 4) Thomas A, Albert AS, Bhat S, et al. : Primary psoas abscess-diagnostic and therapeutic considerations. Br J Urol **78**: 358-360, 1996
 - 5) 高木誠次, 塚本泰司, 熊本悦明, ほか: 腸腰筋膿瘍の3例. 泌尿紀要 **40**: 699-702, 1994
 - 6) Finnerty RU, Vordermark JS, Modarelli RO, et al. : Primary psoas abscess: case report and review of literature. J Urol **126**: 108-109, 1981
 - 7) Lowe BA and Smith AY : Primary psoas abscess. J Urol **137**: 485-486, 1987
 - 8) 古倉浩次, 吉田隆夫: 糖尿病患者に併発した腸腰筋膿瘍の1例. 西日泌尿 **58**: 57-59, 1996
- (Received on June 18, 2002)
(Accepted on October 18, 2002)