超音波 Power Doppler 法が診断に有用であった原発性精巣上体腺癌の1例

名古屋泌尿器科病院（院長：小島宗門）
林　一誠，佐藤　暢，兼光　紀幸
三矢　英輔，小島　宗門

丸善ビルクリニック（院長：早瀬喜正）
早　瀬　喜　正

横山胃腸科病院（院長：横山泰久）
横　山　泰　久

A CASE OF PRIMARY ADENOCARCINOMA OF THE EPIDIDYMIS

Issei HAYASHI, Nodoka SATOH, Noriyuki KANEMITSU,
Hideo MITSUYA and Munekado KOJIMA
From the Nagoya Urology Hospital

Yosimasa HAYASE
From Maruzen Clinic

Yasuhisa YOKOYAMA
From the Yokoyama Gastrointestinal Hospital

A 68-year-old man presented with right intrascrotal swelling. On palpation, a hard tumor without pain was recognized at the head of the right epididymis. Power Doppler ultrasonography revealed blood flow signals within the tumor. Surgical exploration was performed under the tentative diagnosis as possible malignant tumor of the epididymis. The right epididymis adhered to the testis so strongly, that the epididymis was resected with the testis. Pathological diagnosis was moderately differentiated adenocarcinoma of the epididymis. The results of general examinations on possible presence of primary lesions in other organs were all negative. Finally, the diagnosis of primary adenocarcinoma of the epididymis was obtained. He remains free of disease 17 months after surgery.
(Acta Urol. Jpn. **49**: 341–343, 2003)

Key words: Epididymis, Adenocarcinoma, Ultrasound

緒　　言

精巣上体に発生する腫瘍の大部分は良性腫瘍であり，悪性腫瘍は稀な疾患である．今回私たちは，精巣上体原発と考えられる腺癌の1例を経験したので，若干の文献的考察を加えて報告する．

症　　例

患者：68歳，男性

主訴：右陰嚢内腫瘤

既往歴：右鼠径ヘルニア根治術（61歳），HBV キャリアー

家族歴：長兄が上顎癌，次兄が肝癌

現病歴：2001年7月初旬より，右陰嚢内に無痛性の腫瘤を自覚し，7月18日近医を受診した．泌尿器科的疾患が疑われ，7月19日当院に紹介となった．発熱，疼痛などの炎症を示唆する自覚症状はなかった．

現症：触診にて，右精巣上体頭部に一致して，無痛性で母指頭大の腫瘤を触知した．陰嚢皮膚との癒着は認めなかった．体表リンパ節は触知しなかった．なお，左右とも精索静脈瘤は触知しなかった．

血液生化学検査：末梢血液像では，WBC は 59×$10^2/\mu l$ と正常範囲内で，血液生化学検査でも，CRP は陰性（0.1 mg/dl）で，その他にも異常所見を認めなかった．前立腺特異抗原（PSA，ケミルミ ACS）は，0.2 ng/ml と正常範囲内であった．

尿検査：尿定性反応は異常なく，尿沈渣にも異常を認めなかった．尿培養では，結核菌を含む細菌は検出されなかった．

画像検査：超音波断層法では，右精巣上体頭部に一致して，内部エコーが不均一な，2.8×2.2 cm の大きさの腫瘤が認められた．Power Doppler 法では，同

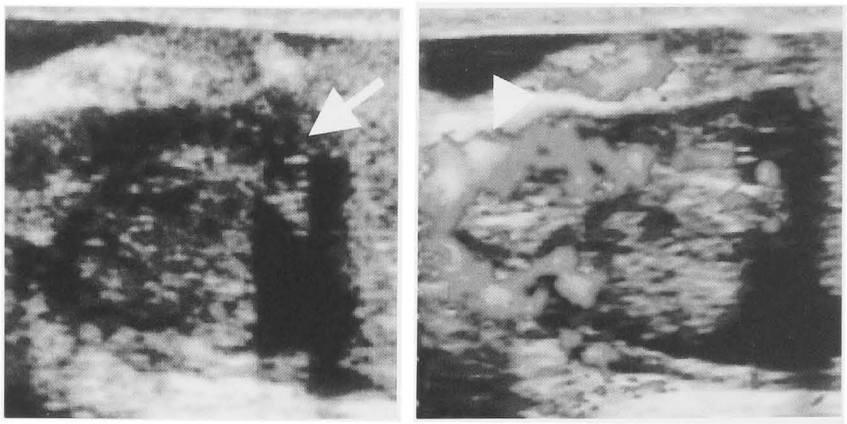

Fig. 1. Scrotal ultrasonography of the right epididymal tumor. Left: gray-scale imaging showing a tumor at the head of the right epididymis (arrow). Right: power Doppler imaging showing blood flow signals in the tumor (arrow head).

腫瘤内に豊富な血流信号を認めた (Fig. 1).

入院後経過：以上の検査所見より，右精巣上体腫瘍を疑い，悪性腫瘍の可能性も否定できないため，7月24日手術目的で入院した．翌日，腰椎麻酔下に右鼠径切開にて手術を行った．右陰嚢内容を脱転して観察すると，右精巣上体頭部は硬く腫大し，精巣と強く癒着していたため，剥離は困難と判断し，精巣上体を精巣と一塊にして摘出した．

摘出標本の腫瘤部分の大きさは 3.0×2.4 cm で，その割面は灰白色で，肉眼的にも精巣と癒着していた．

病理組織学的検査：精巣上体と精巣には結節病変を認め，クロマチンに富み多形性の核を持つ腫瘍細胞が，索状または巣状構造に並んでおり，複雑な腺管構造を形成していた．一部には壊死組織や出血巣も観察された．核分裂像を示す腫瘍細胞の数は増加しており，精巣への直接浸潤が認められたが，精索への浸潤は見られなかった．以上より精巣上体中分化型腺癌と診断した (Fig. 2)．腹部臓器からの転移性腫瘍を疑い，AFP, CEA, CA19-9 による免疫組織染色を追加したが，いずれの免疫反応も陰性であった．

術後検索：精巣上体腺癌のほとんどは転移性であり，原発性のものはきわめて稀なので，消化管を中心に前立腺，腎などの泌尿生殖臓器も対象に，原発巣の検索を行った．直腸内指診や経直腸的超音波断層法では，前立腺に異常を認めなかった．腹部超音波検査やCT では，腎・肝　膵臓などの腹部臓器に異常を認めなかった．消化管内視鏡検査では，胃　十二指腸　大腸に異常を認めなかった．血液腫瘍マーカー (AFP, CEA, CA19-9) はすべての正常範囲内であった．

以上の結果から，原発性精巣上体腺癌と診断した．

術後17カ月経過した2002年12月現在，再発転移の徴候なく，生存中である．

考　　察

緒家の報告によれば，精巣上体腫瘍において良性腫瘍が占める割合は75～81％で，その組織型も腺腫様腫瘍，乳頭状嚢胞腺腫，平滑筋腫，脂肪腫などと多彩である[1~3]　最も多いのは腺腫様腫瘍であり，良性腫瘍の過半数を占める．悪性腫瘍では転移性腫瘍が最も多く，原発性はきわめて稀である．臨床的には，精巣上体腺癌のほとんどは転移性精巣上体腺癌であり，その

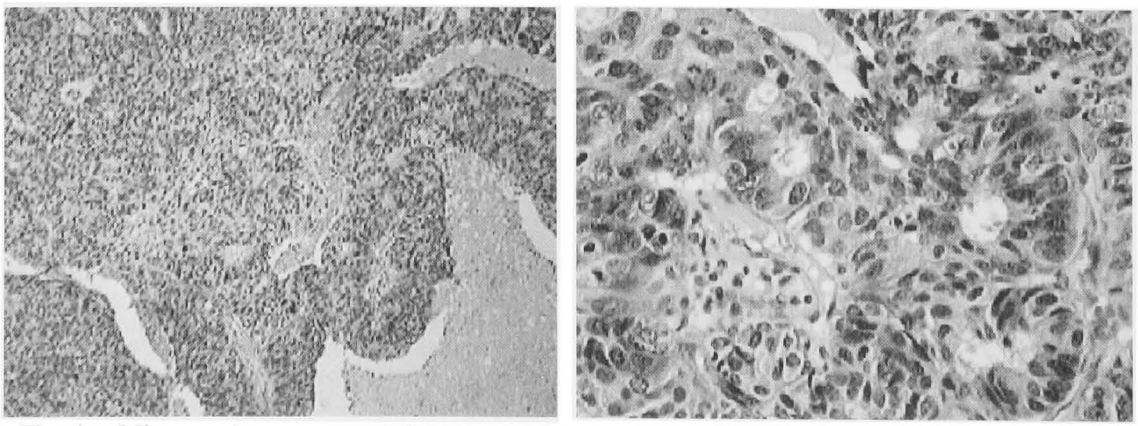

Fig. 2. Microscopic appearance of the resected tumor (left: HE staining×100, right: HE staining ×400).

原発巣は，胃癌，前立腺癌，腎癌の順に多いとされている．転移性精巣上体腫瘍は，転移出現時にはすでに原発巣の進展が著しく，予後不良な症例が多い[4]

原発性悪性腫瘍には，胚細胞腫，腺癌，扁平上皮癌，平滑筋肉腫，横紋筋肉腫，線維肉腫などの組織型がある．1984年に笹川らの集計した，本邦における原発性精巣上体腫瘍190例においては，原発性精巣上体腺癌は14例あるが，その詳細は不明である[5]　それ以降の本邦における原発性精巣上体腺癌の報告は，1993年の Kurihara らの報告[6]のみであり，きわめて稀であることがわかる．また海外では，1998年の Ganem らの集計[7]によると，1924年以降22例報告があり，私たちが今回，文献的に検索しえたかぎりでは，それ以降の報告例はなかった．自験例を含む23例では，年齢は22～82歳（平均51.0歳），患側は右側が13例，左側が5例で，残りの5例は不明である．治療は外科的摘除がほとんどで，放射線治療例も報告されている．予後は一般に良好であるとしている．

原発性精巣上体腺癌はきわめて稀な疾患であり，その確定診断には転移性腫瘍の否定が必要となる．原発巣の可能性としては，胃　肝・膵などの消化器や腎　前立腺などについて，腫瘍の有無を確認しなければならない　自験例では，術後転移性腫瘍の可能性について検討したが，原発巣を疑う所見はえられなかった．現在，術後17カ月を経て健在であるが，今後も慎重に経過観察する予定である．

精巣上体腫瘍，とくに悪性腫瘍，と鑑別すべき疾患として，最も重要なのは精巣上体炎である．その最大の鑑別点は，発熱・疼痛などの炎症所見の有無である．自験例では，炎症所見がないにもかかわらず，超音波 power Dopplar 法において豊富な血流信号がえられたことが，悪性腫瘍を疑う根拠となった．精巣上体炎と診断し抗生物質を投与したが，難治性であったため，手術をしたところ腺癌であったという報告例[4]もある．したがって，炎症所見に乏しい例では，超音波 power Doppler 法は有用な検査と考えられる．

超音波検査による腫瘍の種類や良性　悪性の鑑別の可能性については，精巣上体腫瘍そのものが稀なため，報告が少なく不明である．しかし今回の症例のように，内部エコーが不均一の場合には，壊死組織の存在が考えられ，悪性腫瘍が疑われることになる．この点に関する Doppler 法の意義は，今後の検討課題である．

炎症所見を伴わない精巣上体腫脹や難治性の精巣上体炎においては，悪性腫瘍の可能性も念頭において，積極的に超音波検査を行うとともに，診断に難渋するような症例では，根治的あるいは診断的目的をもって，躊躇することなく精巣上体摘出術を行うことも重要と考えられる．

結　　語

原発性と考えられる精巣上体腺癌の1例を経験したので，文献的考察を加えて報告した．

この論文の要旨は，第214回日本泌尿器科学会東海地方会，および日本超音波医学会第17回中部地方会において発表した．

文　　献

1) Broth G, Bullock WK and Morrow J : Epididymal tumors : 1. report of 15 new cases including review of literature. 2. histochemical study of the so-called adenomatoid tumor. J Urol **100** : 530-536, 1968
2) Witten FR, O'Brien DP, Swell CW, et al. : Bilateral clear cell papillary cystadenoma of the epididymis presenting as infertility : an early manifestation of von-Hippel-Lindu's Syndrome. J Urol **133** : 1062-1064, 1985
3) 三宅 修，細見昌弘，松宮清美，ほか：副睾丸 papillary cystadenoma の1例．泌尿紀要 **35** : 137-140, 1989
4) 田中創始，安井孝周，渡瀬秀樹：精巣上体に転移した膵癌の1例．泌尿紀要 **45** : 649-652, 1999
5) 笹川五十次，寺田為義，片山　喬，ほか：不妊を主訴とした papillary cystadenoma の1例．泌尿紀要 **30** : 1489-1496, 1984
6) Kurihara K, Oka A, Mannami M, et al. : Papillary adenocarcinoma of the epididymis. Acta Pathol JPN **43** : 440-443, 1993
7) Ganem JP, Jhaveri FM and Marroum MC : Primary adenocarcinoma of the epididymis : case report and review of the literature. Urology **52** : 904-908, 1998

(Received on December 6, 2002
Accepted on February 16, 2003)