両側嚢胞性腎盂尿管炎の1例

東京慈恵会医科大学泌尿器科学教室（主任：大石幸彦教授）
山田　裕紀，浅野　晃司，阿部　和弘
長谷川太郎，下村　達也，大石　幸彦

東京慈恵会医科大学病院病理部（部長：河上牧夫）
河　上　牧　夫

BILATERAL PYELOURETERITIS CYSTICA: A CASE REPORT

Hiroki YAMADA, Koji ASANO, Kazuhiro ABE,
Taro HASEGAWA, Tatsuya SHIMOMURA and Yukihiko OISHI
From the Department of Urology, Jikei University School of Medicine
Makio KAWAKAMI
From the Department of Clinical Pathology, Jikei University School of Medicine

We report here a case of bilateral pyeloureteritis cystica. A 67-year-old woman was admitted to our hospital with asymptomatic macrohematuria in September 1999. Drip infusion pyelography and enhanced computed tomography demonstrated multiple small, round filling defects in both renal pelvises and ureters. Ureteroscopy and cold punch biopsy were performed, and histological examination revealed pyeloureteritis cystica. This patient was not given adjuvant therapy but was carefully followed up for 3 years and 6 months postoperatively.

(Acta Urol. Jpn. **49**: 427–429, 2003)

Key word: Pyeloureteritis cystica

緒　　言

嚢胞性腎盂尿管炎は腎盂尿管粘膜下に多数の小嚢胞を形成する稀な疾患である．典型例では尿路造影にて，多数の辺縁平滑な小円形充塡欠損像を呈し，時に尿路上皮腫瘍との鑑別に苦慮する症例もあるが，本疾患は良性病変であるため，保存的治療が可能である．今回われわれは尿管鏡下生検にて確定診断しえた1例を経験したので，若干の文献的考察を加えて報告する．

症　　例

患者：67歳，女性

主訴：無症候性肉眼的血尿

家族歴：特総すべき事項なし

既往歴：高血圧

現病歴：1999年8月に主訴が出現．前医にて点滴静注腎盂造影（以下 DIP）および造影 CT 検査を施行したところ，両側腎盂尿管内に腫瘤性病変を認めたため，当科紹介受診．両側腎盂尿管腫瘍の疑いにて同年9月27日入院となった．

入院時現症：体格は中等度で，栄養状態良好．胸腹部理学所見に異常認めず．

入院時検査所見：血液一般，ならびに生化学検査に異常を認めなかった．尿沈渣にて RBC 5～9/hpf，WBC 1～4/hpf，尿細胞診は class II，尿培養検査は陰性であった．

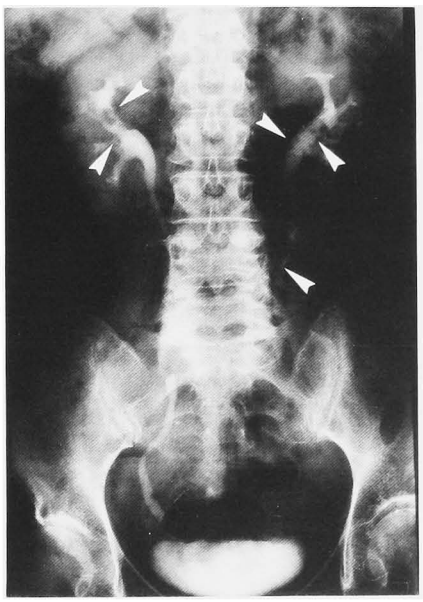

Fig. 1. DIP demonstrates multiple filling defects in the size of a half rice grain in the bilateral renal pelvis and ureters.

画像所見：KUB にて尿路結石を疑う石灰化像は認めなかった．DIP で両側腎盂尿管に多数の辺縁平滑な粟粒大から小豆大の充塡欠損像（Fig. 1）を，また腹部造影 CT 検査では左腎盂内に辺縁整な充塡欠損像を認めた．

臨床経過：以上の結果から両側腎盂尿管腫瘍も完全には否定しえなかったため，1999年9月29日，両側尿管鏡検査および cold punch biopsy を施行した．膀胱内には特に異常所見を認めず，両側尿管口は正常で9 Fr 硬性尿管鏡が容易に挿入可能であった．両側尿管内は中部尿管から腎盂に至るまで表面平滑で大小不同の半球状隆起性腫瘤を多数認め（Fig. 2），そのうちの2カ所を biopsy した．Biopsy は片側のみ施行し，対側は肉眼的に同様の所見であったため観察のみにとどめた．

病理組織学的所見：表面が一層から数層の円柱または扁平上皮に覆われた嚢胞内にエオジン好性物質を認め，粘膜下には軽度の炎症性細胞浸潤を認めた．悪性所見は認められなかった（Fig. 3）．

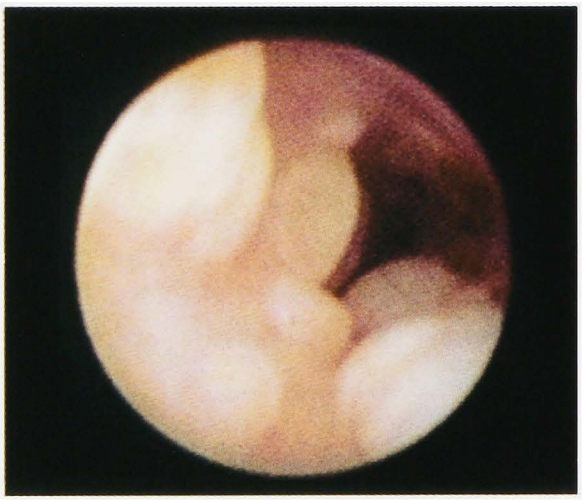

Fig. 2.　Ureteroscopic view of lesion in the left ureter.

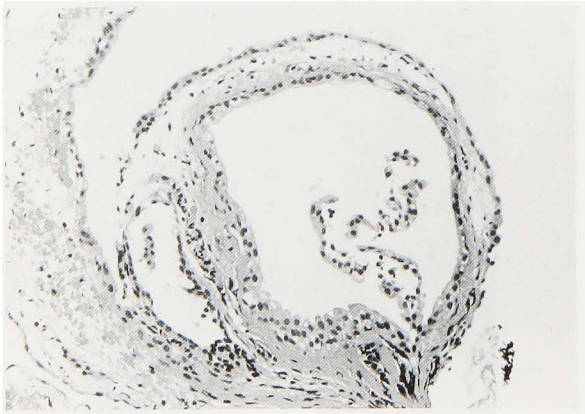

Fig. 3.　Histopathological examination revealed cysts under the ureterial mucosa. Cysts are filled with eosinophilic material (HE ×200).

以上より両側嚢胞性腎盂尿管炎と診断し，後療法は特に施行せず退院した．術後3年6カ月経過した現在，増悪の兆候なく経過観察中である．

考　　察

嚢胞性腎盂尿管炎とは，腎盂や尿管の粘膜下に多数の小嚢胞が形成される比較的稀な疾患である．本症における嚢胞の形成機序はおもに，Brunn ら[1]の epithelial cell nests 説と Stirling ら[2]の mucosal crypt 説の2説がある．尿路感染症や尿路結石による慢性的な機械的刺激が誘因であるという前者の説が有力とされるが，腺上皮化した移行上皮が crypt を形成し，これが閉塞して嚢胞を形成するという後者の説や，その他の誘因としては尿中に排泄される毒素，寄生虫，ビタミンA欠乏，あるいは先天性因子なども提唱されており，まだ定説をえるには至っていない[3]．本症例では，慢性的な機械的刺激やその他の誘因の可能性は低く，原因については不明であった．

本疾患は欧米において1761年に Morgaguni[4] らにより最初に報告されている．本邦では1942年の市川ら[5]の報告に始まり，最近の山中ら[6]の報告に至るまでわれわれが検索した限りでは自験例が75例目である．本症例を含めた75例の臨床像を Table 1 に示す．年齢は20歳から84歳（平均61歳），男女比は1：2と女性に多い．患側は左側に多く，発生部位は上部尿路全体に発生する傾向がある．本疾患に尿路感染もしくは尿路結石を合併した症例は各々44例（58.7%），34例（45.3%）で，それらのうちいづれかを認めた症例は56例（74.7%）と，Brunn らの説を裏付ける結果となっている．尿路悪性腫瘍を合併した症例は4例（5.3%）で，その内訳は膀胱腫瘍3例[7~9]，尿管腫瘍1例[10]であった．本疾患の画像検査における形態的特徴は，大きさが粟粒大から小豆大，辺縁整の多発する充塡欠損像であり，鑑別疾患としては尿路上皮悪性腫瘍，多発性乳頭腫，尿路結核，X線陰性結石，凝血塊，気泡の混入などが挙げられる．新井ら[11]の報告にあるように，本疾患の形態的特徴は尿路上皮悪性腫瘍の肉眼所見と異なるため，疾患の鑑別に尿管鏡検査はきわめて有用な検査であると思われる．

Table 1.　自験例を含めた本邦報告75例の臨床像

年　齢	20～84歳（平均61歳）
性　別	男性25例，女性50例（男女比1：2）
患　側	左側35例，右側20例，両側20例
部　位	腎盂尿管40例，尿管29例，腎盂5例，不明1例
合併症	尿路感染44例（58.7%）
	尿路結石34例（45.3%）
	尿路感染もしくは尿路結石56例（74.7%）
	尿路上皮悪性腫瘍4例（5.3%）
	膀胱腫瘍3例，尿管腫瘍1例

Table 2. 診断方法の変遷（記載のある67例）

	～1986年	1987年～
腎尿管全摘除術	13例	6例
腎摘除術	11例	0例
開放生検/尿管部分切除	7例	1例
内視鏡下生検	0例	26例
その他	2例	1例
計	33例	34例

本疾患に対して1987年に和田ら[12]が多用途細径ファイバースコープを用いてはじめて腎盂内を観察した．また，1988年に橋本ら[13]が腎盂鏡による観察や生検を施行するなど，内視鏡機器の目覚しい発達と操作技術の向上に伴い，本疾患の確定診断は内視鏡によってなされる傾向にある．本疾患の診断法の変遷をTable 2に示す．1988年頃までは正確な術前診断が困難であったため，腎盂尿管腫瘍の診断のもとに観血的治療が多く行われた．しかしながら最近は，内視鏡下生検により容易に診断できるため，経過観察や抗生物質投与による保存的治療で腫瘤数が減少または消失したとの報告も散見され[12,15,16]予後は良好である．また，過去に2％硝酸銀の注入療法[14]が行われたとの報告もあるが，効果のほどは不明であれ，現在では行われなくなっている．なお，稀ではあるが尿路悪性腫瘍との合併例の報告もある．術前に典型的な画像所見を呈しながらも，腎尿管全摘除術後の病理組織学的検査によりはじめて尿管移行上皮癌（grade I，stage I）を合併していると診断された報告もあり，生検を含めた内視鏡検査が望まれる．本疾患と悪性腫瘍の成因についての因果関係を言明している文献はないが，多くは慢性炎症性刺激によるものと考えられている．また，本疾患に尿管腫瘍（腺癌）が続発した例も報告されている[17]ことから，保存的治療を行う場合にも生検を含めた内視鏡検査を積極的に行う必要があり，尿細胞診や尿路造影検査による定期的な経過観察が必要と思われる．

結　　語

67歳，女性にみられた両側嚢胞性腎盂尿管炎の1例を報告した．また自験例を含めた本邦報告例75例を集計し，若干の文献的考察を行った．

文　　献

1) Von Brunn A: Under drusenahnliche Bildungen in der Schleimhaut des Nierenbekens, des Ureter und der Harnblase beim Menschem. Arch f Mikr Anat **41**: 229, 1893
2) Stirling C and Ash JE: Chronic proliferative lesion of the urinary tract. J Urol **45**: 342, 1941
3) Kindall L: Pyelitis cystica and ureteritis cystica, report of a case diagnosed by urography and confirmed by biopsy, with an outline of treatment. J Urol **29**: 645-659, 1933
4) Morgagni JB: De sedibus et causis morborum per anatomen indagatis libriquinque. Vol 2, p 316-319, 411-412, William Cooke Translation, London, Longman, 1822
5) 市川篤二，矢沢　武：腎切石術症例追加例，特ニ砕石術ノ併用ニツイテ，ナラビニ該当患者ノ他側腎ニミタル嚢胞性腎盂炎ニツイテ　日泌尿会誌 **33**：228，1942
6) 山中弥太郎，千野健志，小野昌哉．ほか：両側嚢胞性腎盂尿管炎の1例．泌尿器外科 **14**：359-362，2001
7) 井上武夫，広川　信，鈴木彦人，ほか：Ureteritis cystica の1例．日泌尿会誌 **61**：93-94，1970
8) 高橋茂喜，北川龍一，加納勝利，ほか：嚢胞性腎盂尿管炎の1例．臨泌 **35**：1091-1095，1981
9) 佐藤　聡，飯山徹郎，雨宮　裕，ほか：嚢胞性腎盂尿管炎を伴った膀胱癌の1例．西日泌尿 **54**：668-671，1992
10) 中川芳彦，光野貫一，中沢速和，ほか：尿管腫瘍を合併した嚢胞性腎盂尿管炎の1例．日泌尿会誌 **77**：335，1986
11) 新井　豊，曽我弘樹，小西　平，ほか：軟性尿管鏡により確認された嚢胞性腎盂炎の1例．日泌尿会誌 **89**：499-502，1998
12) 和田郁生，市川晋一，森田　隆，ほか：嚢胞性腎盂尿管炎．臨泌 **41**：795-797，1987
13) 橋本　敏，秋元　晋，島崎　淳，ほか：嚢胞性腎盂尿管炎の1例―本邦における嚢胞性腎盂尿管炎42例の検討―　西日泌尿 **50**：1861-1864，1988
14) 安藤　弘：尿管炎について．臨泌 **23**：797-803，1969
15) 工藤達也，遠藤　衛，足木淳男，ほか：保存的治療を行った Pyelouretetitis Cystica の1例．臨泌 **34**：887-891，1980
16) 鈴木一正，熊崎　匠，佐藤敬悦，ほか：嚢胞性腎盂尿管炎の1例．泌尿器外科 **4**：417-419，1991
17) Richmond HG, Path MC, Robb WAT, et al.: Adenocarcinoma of the ureter secondary to ureteritis cystica. Br J Urol **49**: 359-363, 1967

(Received on February 24, 2003
Accepted on May 17, 2003)
（迅速掲載）