精索平滑筋腫の1例

大阪労災病院泌尿器科（部長：三好　進）
植村　元秀，今村　亮一*，井上　均*
西村　健作，水谷修太郎，三好　進

LEIOMYOMA OF SPERMATIC CORD: A CASE REPORT

Motohide UEMURA, Ryoichi IMAMURA, Hitoshi INOUE,
Kensaku NISHIMURA, Shutaro MIZUTANI and Susumu MIYOSHI
From the Department of Urology, Osaka Rosai Hospital

A 68-year-old male was admitted to our hospital with the complaint of left painless mass of extratesticular scrotal content. Laboratory examinations were unremarkable. The tumor was resected by operation. The removed specimen was solid, 15×15×20 mm in size. Histopathological findings revealed leiomyoma. Other cases from the Japanese publications, together with our case, are reviewed.

(Acta Urol. Jpn. **49**: 385–387, 2003)

Key words: Spermatic cord tumor, Leiomyoma

緒　　言

精巣外陰嚢内腫瘍は稀な疾患であり，なかでも精索平滑筋腫は極めて少ない．今回われわれは精索平滑筋腫の1例を経験したので若干の文献的考察を加えて報告する．

症　　例

患者：68歳，男性

主訴：左陰嚢内無痛性腫瘤

家族歴：特記すべきことなし

既往歴：虫垂炎に対して手術を受けた．また，糖尿病に対して内服治療中であった．

現病歴：1998年9月末頃より，左陰嚢内無痛性腫瘤を自覚していた．同年10月8日，当科初診．悪性腫瘍の可能性も考えられたため同年10月19日，手術目的に入院した．

現症：体格は中等度．栄養状態は良好．胸腹部には，手術痕を認める以外，理学的に異常を認めなかった．局所所見では左陰嚢内に小指頭大の可動性良好な弾性硬の腫瘤を触知した．精巣，精巣上体，陰嚢との連続性は認めなかった．圧痛は認めなかった．

入院時検査所見：検血，血液生化学，腫瘍マーカー，尿検査においては，空腹時血糖に異常を認める以外，特に異常を認めなかった．

超音波学的検査：左陰嚢内に低エコーの内部均一な，径1.5 cm大の腫瘤を認めた．

Fig. 1. Resected mass at left groin (arrow).

以上より，精巣外陰嚢内腫瘍の診断の下，1998年10月26日，腰椎麻酔下に手術を施行した．

手術所見（Fig. 1）：左陰嚢部から外鼠径輪へ向かう皮膚切開を加えた．腫瘤は精巣静脈と接し，血管から遊離することは不可能であった．その部位を結紮切断することにより，腫瘤を切除することができた．

摘除標本：大きさは1.5×1.5×1.0 cm．割面は淡黄色均一で，辺縁は薄い被膜に覆われていた（Fig. 2）．

病理組織学的所見：HE染色では腫瘍は紡錘形で好酸性の胞体に卵円形の核を有する平滑筋に類似した腫

* 現：大阪大学医学部泌尿器科学教室

Fig. 2. Macroscopic appearance of the resected specimen.

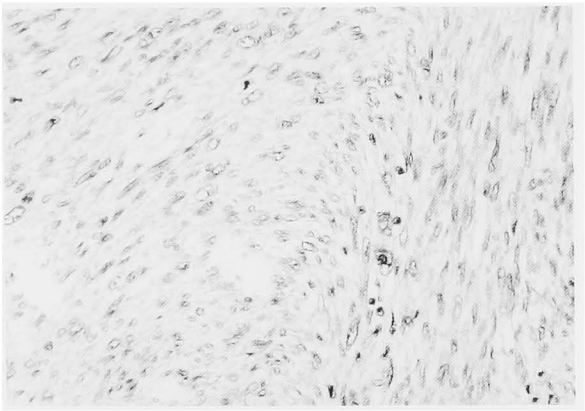

Fig. 3. Microscopic appearance of leiomyoma of spermatic cord (HE ×200).

瘍細胞が束状に配列し，互いに錯走する像がみられた(Fig. 3)．また SMA 染色，desmin 染色ともに陽性となり，筋組織由来であることの裏付けとなった．

以上より精索平滑筋腫と診断した．その後，51カ月経過した現在，外来にて経過観察中であるが，再発の兆候を認めていない．

考　　察

精巣外陰嚢内腫瘍は稀な疾患であり，なかでも精索平滑筋腫はきわめて少なくわれわれの調べえた限り，本邦において自験例を含め13例[1~12]が報告されているにすぎない．患側は左9例，右4例であった．大きさは小豆大から手拳大まであった．年齢は42～82歳に分布するが，50～60歳代が圧倒的多数を占め平均は58.6歳であった．欧米の報告例には剖検にて診断された新生児の両側発生の症例があった[13]．主訴は陰嚢内腫瘤がほとんどで牽引痛や鼠径部，陰嚢部痛など軽い疼痛を伴っているものが本邦報告例のうち5例あった．治療法として腫瘤のみを摘出する方法あるいは，精巣も含めて一塊に腫瘤を摘出する方法が主に選択されている．良性であれば，腫瘍のみの摘出術で十分と考えられるが，術中所見にて，悪性腫瘍が疑われるような場合は積極的に高位精巣摘除術を行うべきであろうと思われる．報告者により多少のばらつきはあるが，精索に発生する腫瘍の30～50％は悪性腫瘍であり，横紋筋肉腫，線維肉腫，平滑筋肉腫，脂肪肉腫などの軟部肉腫がその大部分を占めるとされている．

また，精索平滑筋腫の発生起源として①挙睾筋，②精管平滑筋組織，③血管平滑筋組織などが考えられているが，術中所見から自験例はこのうち③にあたると考えている．

本疾患の問題点は前述の如く，悪性の肉腫との異同である．Deluise ら[14]によると，平滑筋腫と平滑筋肉腫の組織学的区別は究極的には細胞分裂能にある，としている．平滑筋腫の診断ののち，再発をきたし平滑筋肉腫と診断したとする Thompson ら[15]の報告もある．今回われわれの場合は病理学的に良性の平滑筋腫と診断した．しかし，厳重に注意した経過観察が必要と思われる．

結　　語

68歳，男性に発生した精索平滑筋腫の1例を経験したので，若干の文献的考察を加えて報告した．

本論文の要旨は第166回日本泌尿器科学会関西地方会にて発表した．

文　　献

1) 松岡道治：精系に於ける稀有なる原発性筋腫の症例．グレンツビート **14**：115-122，1940
2) 宗菊次郎，野波英一郎：精索筋腫について．日泌尿会誌 **43**：314-316，1952
3) 川倉宏一：精索平滑筋腫の1例．日泌尿会誌 **64**：81，1973
4) 西脇　健，川村　博，原田　卓，ほか：精索平滑筋腫の1例．日泌尿会誌 **66**：520，1975
5) 川島清隆，松尾康滋，清水信明，ほか：精索平滑筋腫の1例．泌尿紀要 **34**：1479-1481，1988
6) 谷川克己，松下一男，大越正秋，ほか：精索平滑筋腫の1例．泌尿器外科 **2**：933-935，1989
7) 奥谷卓也，小深田義勝，児玉光人，ほか：精索平滑筋腫の1例．西日泌尿 **51**：557-559，1989
8) 山本敏廣，宇土　巌，土岐直隆，ほか：骨化を伴った精索平滑筋腫の1例．医療 **45**：548，1991
9) 菊池孝治，林正健二：精索平滑筋腫の1例．茨城臨医誌 **27**：158-159，1991
10) 一ノ瀬義雄，黒川公平，高橋溥朋，ほか：精索平滑筋腫の1例．臨泌 **46**：877-879，1992
11) 馬渕建夫，福田好世，豊田　博：片側陰嚢内に共存した精索平滑筋腫と脂肪腫．日病理会誌 **86**：359，1997
12) Sakai N, Yamada T and Murayama T : Leiomyoma of the spermatic cord extending along the vas deferens. Acta Urol Jpn **44** : 121-123, 1998
13) Strong GH : Lipomyxoma of the spermatic cord :

case report and review of literature. J Urol **48**: 527-532, 1942
14) Deluise VP, Draper JW and Gray GF Jr: Smooth muscle tumors of the testicular adenexa. J Urol **115**: 685-688, 1976
15) Thompson GJ: Tumors of the spermatic cord, epididymis, and testicular tunics. review of literature and report of forty-one additional cases. Surg Gynecol Obstet **62**: 712-728, 1936

(Received on February 4, 2003
Accepted on March 17, 2003)