

膀胱原発印環細胞癌の1例

トヨタ記念病院泌尿器科 (部長: 前田真一)
久保田恵章, 小島圭太郎, 玉木 正義, 前田 真一

トヨタ記念病院病理
田代和弘

岐阜大学医学部泌尿器科学講座 (主任: 出口 隆教授)
出口 隆

PRIMARY SIGNET-RING CELL CARCINOMA OF THE URINARY BLADDER: A CASE REPORT

Yasuaki KUBOTA, Keitaro KOZIMA, Masayoshi TAMAKI and Shinichi MAEDA
From the Department of Urology, Toyota Memorial Hospital

Kazuhiro TASHIRO
From the Department of Pathology, Toyota Memorial Hospital

Takashi DEGUCHI
From the Department of Urology, Gifu University School of Medicine

We report a case of signet-ring cell carcinoma of the urinary bladder. A 48-year-old female was hospitalized because of general fatigue, pollakiuria and residual sensation. Renal ultrasonography disclosed bilateral hydronephrosis. The serum level of creatinine was 3.1 mg/dl, and we diagnosed the patient with post-renal failure. Cystoscopic examinations revealed non-papillary sessile tumors in the trigone. Histopathological findings of the biopsy specimen demonstrated signet-ring cell carcinoma. There was no evidence indicating bladder metastasis from the cancer in other organs. The patient died of cachexia 5 months after the diagnosis. She was autopsied, and the diagnosis of signet-ring cell carcinoma of the urinary bladder with metastases in various organs was confirmed. This disease is extremely rare and has a poor prognosis. We review the previous cases reported in the literature.

(Acta Urol. Jpn. 49: 479-481, 2003)

Key words: Signet-ring cell carcinoma, Urinary bladder

緒言

膀胱原発の印環細胞癌は、非常に稀であり、本邦でも48例が報告されているに過ぎない。

今回われわれは、両側水腎症をきたし腎後性腎不全にて発見された膀胱原発印環細胞癌の1例を経験したので文献的考察を加えて報告する。

症例

患者: 48歳, 女性

主訴: 全身倦怠感

家族歴: 特記すべきことなし

既往歴: 15歳 虫垂炎, 38歳 腎盂腎炎

現病歴: 2001年2月7日, 全身倦怠感を主訴に内科を受診し, 頻尿, 残尿感, 尿勢の衰えを認めたため, 同日当科を紹介された。2月14日より全身倦怠感が悪化し, 腹部超音波検査にて, 両側水腎症を認めたため

入院となった。

入院時現症: 胸腹部理学所見に異常を認めなかった。

入院時血液検査成績: WBC 8,900/mm², RBC 357 × 10⁶/mm², Hb 9.3 mg/dl, Plt 22.3 × 10³/mm², TP 6.6 g/dl, ALB 4.2 g/dl, Na 146 mEq/l, Cl 109 mEq/l, K 3.8 mEq/l, BUN 25 mg/dl, Cre 3.1 mg/dl, CRP 0.3 以下, CA 19-9 32 ng/ml (正常40以下), CA 125 10 ng/ml (正常25以下), CEA 1.0 ng/ml (正常5以下)と軽度貧血および腎不全を認めた。

尿検査: 尿沈渣は, RBC 50/hpf, WBC 1~4/hpfと血尿を認めた。また, 尿細胞診は class IIIa であった。

膀胱鏡検査: 三角部を中心に表面不整な隆起性の腫瘍を認めたので, 膀胱腫瘍生検を施行した。

腹部骨盤 CT: 両側水腎症, 両側水尿管を認め, 両

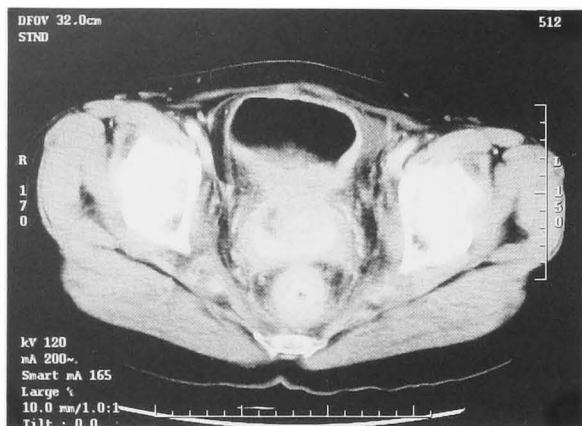

Fig. 1. The entire bladder wall is thickened but most of the thickening is in the posterior wall.

側尿管の狭窄部は膀胱進入部であった。後壁を中心に膀胱壁は著明に肥厚しており、腔壁との境界は不明となっていた。両側腸骨リンパ節の腫大を認めた (Fig. 1)。

胸部 CT：縦隔リンパ節の腫大を認め、気管支血管周囲間質、葉間胸膜、小葉間隔壁が軽度肥厚した癌性リンパ管症が疑われた。

骨シンチ：脊椎、腸骨体部を中心にアイソトープの異常集積像が認められた。

病理所見：腫瘍部は、典型的な移行上皮の組織像はみられず、PAS 陽性の粘液で核が偏在した腫瘍細胞が個々に集簇して認められ印環細胞癌と診断した (Fig. 2)。

入院後経過：2001年2月16日、腫瘍による閉塞性腎不全に対して、左腎瘻増設術を施行した。入院当初は膀胱への転移性印環細胞癌を疑い、原発巣の検索のため消化器科および婦人科的検査を行ったが、異常は認められなかった。以上より膀胱原発印環細胞癌と診断した。Stage は T4N1M1 であった。患者本人および

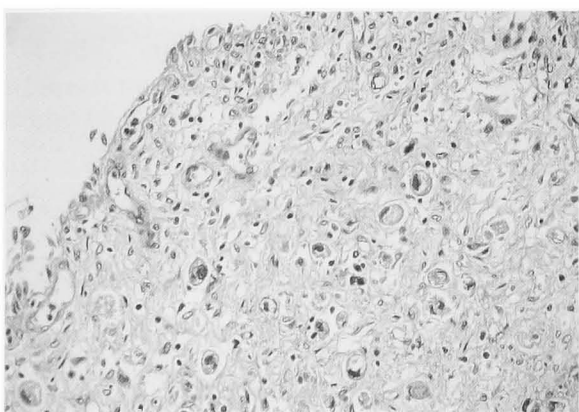


Fig. 2. Signet-ring cells contained large amounts of cytoplasmic mucin which showed positive PAS staining with the nucleus compressed to one side of the cell.

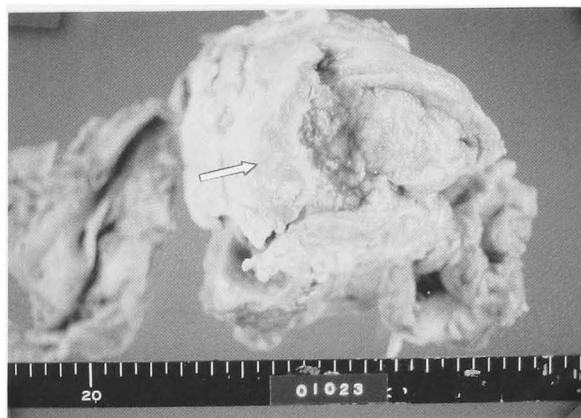


Fig. 3. The specimen exhibits invasion of the tumor into the whole bladder wall with ulcerative change in the bladder wall.

家族に、膀胱原発の印環細胞癌であり、すでに全身に転移していることを告知した。化学療法、放射線療法の有効性および副作用についても説明したところ、本人は疼痛コントロールのみを希望し、2001年4月14日退院となった。鎮痛剤は MS コンチン錠 20 mg/day にて良好な疼痛コントロールを得た。2001年6月26日より徐々に全身状態悪化し、2001年7月1日、診断の約5カ月後、悪液質のため死亡した。病理解剖を施行した。CA19-9 が病状の進行にともない、2001年3月には 293 ng/ml (正常40以下) と上昇していた。

病理解剖所見 膀胱全体に潰瘍形成を伴う腫瘍を認めた (Fig. 3)。顕微鏡所見では核が偏在した印環細胞を所々に認めた。両側卵巣、直腸、結腸、子宮、腎周囲被膜、肺、胸膜、骨盤内リンパ節に転移を認めたが、胃、大腸などの消化管および子宮には原発巣を示唆する所見は見られなかった。以上より膀胱原発印環細胞癌と診断した。

考 察

膀胱悪性腫瘍の病理組織は移行上皮癌がほとんどであり、腺癌が占める割合は全膀胱腫瘍の1~2%にすぎない。なかでも、印環細胞癌は膀胱腺癌の0.24~4.5%と¹⁾きわめて稀である。印環細胞癌は腺癌の亜型で、細胞内にムチンが蓄積し、核を偏在させたものと考えられている。膀胱印環細胞癌の診断においては、尿膜管由来のものと転移性のものを除外しなければならない。Wheeler と Hill は²⁾尿膜管腫瘍の診断基準として、1) 腫瘍が頂部にあること、2) 腫瘍周囲に cystitis cystica, cystitis glandularis を認めないこと、3) 腫瘍組織内に筋組織を認めること、4) 尿膜管遺残物の証明、5) 恥骨上に腫瘍のあること、と述べている。本症例の場合、1), 3), 4) および5) について所見がないことから尿膜管腫瘍は否定される。また消化器、産婦人科的臓器には腫瘍を認めなかった

Table 1. Reported cases of primary signet ring cell carcinoma of the bladder inducing bilateral hydronephrosis

No.	年齢	性別	主訴	S-Creatinine	Stage	治療	予後	報告年	報告者
1	66	男	頻尿, 切迫性尿失禁	3.0 mg/dl	T4	右腎瘻増設, 左右尿管吻合術	10カ月後, 死亡	1987	Horne DW
2	84	男	乏尿, 膀胱刺激症状, 全身倦怠感	313 μ mol/l	T4	右腎瘻増設術	4カ月後, 死亡	1999	Wong C
3	66	女	肉眼的血尿, 排尿困難	不明	不明	左腎瘻増設術, 放射線療法, 化学療法	6カ月後, 死亡	2000	小橋ら
4	56	男	乏尿	6.0 mg/dl	pT3b	膀胱全摘, 回腸道管増設術	8カ月後, 死亡	2001	山本ら
5	48	女	全身倦怠感, 膀胱刺激症状	3.1 mg/dl	T4	左腎瘻増設術	5カ月後, 死亡	2002	筆者ら

め, 転移性のものも否定され, 膀胱原発の印環細胞癌と診断した。われわれが検索しえた限りでは, 本症例は本邦において48例目であった。病期は pT3 以上の進行例が33例と70%を占めている。治療法は, 現時点では膀胱全摘以外に確実な治療法はないと言える。本邦報告例でも膀胱全摘術が32例と68%を占める。しかし膀胱印環細胞癌に対して, 術前, 術後には化学療法や放射線療法も行われている。動注化学療法は本邦で2例報告されており, 太田ら³⁾は術前に内腸骨動脈動注化学療法 (CDDP 50 mg/m²+MTX 30 mg/m²を3コース) と放射線療法 (計 41.6 Gy) を併用したところ, 経尿道的膀胱粘膜生検にて腫瘍細胞が消失した例を報告している。しかし文献的に予後不良であることから, 患者の同意を得て, 化学療法より3カ月後に膀胱全摘を施行している。摘出病理でも腫瘍組織は認められなかった。術後の化学療法は行っていない。しかし, 膀胱印環細胞癌の全48症例における5年生存率は pT3 以上の33例では20%に過ぎず, 移行上皮癌の pT3 以上の5年生存率が28.9%⁴⁾に比べて明らかに予後不良であった。生存率を現状より向上させる新しい治療法の開発が望まれる。

今回の症例のように両側水腎症を示し, 腎後性腎不全をきたした症例は自験例を含めて5例^{1,5-7)}が報告されている (Table 1)。膀胱印環細胞癌の初発症状は血尿や膀胱刺激症状がほとんどであるが, 腎後性腎不全を示した5例のうち3例^{1,6)}においては, 乏尿や全身倦怠感を主訴に受診している。山本ら¹⁾によるとこれは急速な腫瘍の増大と腫瘍の粘膜下浸潤により, 広範囲に膀胱粘膜が犯される前に粘膜下の両側尿管に腫瘍が浸潤したために, 腎後性腎不全が発症したものと推測している。本例においても, 全身倦怠感を主訴に受診しており, 腫瘍の粘膜下方向への急速な増大が膀胱刺激症状を顕著にするまえに, 腎後性腎不全を引き起こしたと思われる。診断後の生存期間は5例とも10カ月以内であり, 本疾患を早期発見するための診断技術の向上が切望される。CEA や CA19-9 が膀胱印環細胞癌において上昇するとの報告がある。山本ら¹⁾

や, 杵渕ら⁸⁾によると CEA や CA19-9 が診断腫瘍マーカーだけではなく, 病勢を示すモニタリングマーカーとしても有用であるとしている。本症例においても初診時では正常値であったが, CA19-9 は病状の進行に伴い上昇していた。しかし, これらは特異性が低いことが問題である。

結 語

膀胱原発印環細胞癌の1例を報告した。

文 献

- 1) Yamamoto S, Ito T, Akiyama A, et al.: Primary signet-ring cell carcinoma of the urinary bladder inducing renal failure. *Int J Urol* **8**: 190-193, 2001
- 2) Wheeler DJ and Hill WT: Adenocarcinoma involving the urinary bladder. *Cancer* **7**: 119-135, 1984
- 3) 太田智則, 鳥居 徹, 樋之津史郎, ほか: 動注化学療法, 放射線併用療法が奏効した膀胱原発印環細胞癌の1例. *西日泌尿* **57**: 1019-1023, 1995
- 4) 香川 征, 滝川 浩, 前林浩次, ほか: 移行上皮癌患者の予後, 各期における予後の比較検討. *日泌尿会誌* **74**: 1789-1795, 1983
- 5) Horne DW and Fauver HE: Primary signet-ring cell carcinoma of bladder. *Urology* **30**: 574-578, 1987
- 6) Wong C, Begin LR, Reid M, et al.: Oliguria, unusual presentation of primary signet-ring cell adenocarcinoma of the urinary bladder: a case report and review of the literature. *J Surg Oncol* **70**: 64-67, 1999
- 7) 小橋川 啓, 五十嵐 敦, 麻生太行, ほか: 急性腎後性腎不全を呈した膀胱印環細胞癌の1例. *泌尿器外科* **13**: 1116, 2000
- 8) 杵渕芳明, 紺谷和彦, 鶴田 崇, ほか: CA19-9 陽性膀胱原発印環細胞癌の1例. *臨泌* **49**: 769-772, 1995

(Received on January 21, 2003)

(Accepted on May 5, 2003)