下大静脈腫瘍血栓を伴う腎細胞癌14例の臨床的検討

横浜市立大学医学部泌尿器科学教室（主任：窪田吉信教授）
田尻　雄大，野口　和美，岸田　　健，上村　博司
斎藤　和男，矢尾　正祐，武田　光正，窪田　吉信

INVESTIGATION OF 14 RENAL CELL CARCINOMA CASES WITH TUMOR THROMBUS IN THE INFERIOR VENA CAVA

Takehiro TAJIRI, Kazumi NOGUCHI, Takeshi KISHIDA, Hiroji UEMURA,
Kazuo SAITO, Masahiro YAO, Mitsumasa TAKEDA and Yoshinobu KUBOTA
From the Department of Urology, Yokohama City University School of Medicine

Renal cell carcinoma tends to progress into the renal vein and inferior vena cava. We investigated 14 cases of renal cell carcinoma with tumor thrombus in the inferior vena cava. Surgery was performed in nine cases and mean survival was 53 months. Two cases are alive 8 years after the operation without recurrence or metastasis. The mean survival of 5 cases without operation was 7 months. Surgical management should be considered as a benefit for RCC patients with tumor thrombus in the inferior vena cava.

(Acta Urol. Jpn. **49**: 457–461, 2003)

Key words: Renal cell carcinoma, Inferior vena cava

緒　　言

腎細胞癌は腫瘍が腎静脈へ進展する傾向を有する．腫瘍血栓が下大静脈に侵入しているような症例に対しても積極的な外科療法が行われており，遠隔転移のない症例ではその予後は比較的良好な場合も多い．当院で経験した下大静脈腫瘍血栓を合併した腎細胞癌症例14例につき臨床的検討を行った．

対象と方法

1981年より2000年までの20年間に当院で経験した下大静脈腫瘍血栓を合併した腎細胞癌は14例であった．年齢は46歳から81歳で平均64歳，50歳代から60歳代にピークがみられた．男性9例，女性5例と男女差があった．原発巣は右9例左5例で右に多かった．手術適応としては，当院では全身状態が performance status（以下 PS とする）で0～1と良好なもの，原発巣が摘除可能と判断されたもの，他科との協力により転移巣があっても摘除可能と判断した症例には積極的に手術を施行している．播種性で多発性の転移巣を伴うものには手術を施行せず化学療法あるいは放射線治療を行っている。非手術例には試験開腹にとどまった症例も含まれている．原発巣を摘出していないため非手術例として扱うこととした．

Stage 3 は全例に手術を行った．Stage 4 では PS が0と良好で，原発巣切除可能と判断したもの，転移部位の完全摘出可能と判断したものには手術を施行した．血栓の進達度と手術の適応，および予後に関して検討した．

結　　果

主訴は肉眼的血尿が4例（29%），疼痛4例（29%），発熱2例（14%），食欲不振2例（14%），全身倦怠感1例（7%），体重減少1例（7%），腫瘤触知1例（7%），血痰1例（7%），無症状（高血圧精査，貧血精査で発見）2例（14%）であった．

腫瘍血栓の進達度は infrahepatic type（腫瘍血栓が腎静脈起始部を越え肝静脈以下に及ぶもの）10例，suprahepatic type（腫瘍血栓が肝静脈を越え横隔膜下までのもの）3例，intrapericardial type（腫瘍血栓が横隔膜を越え，右房に達しないもの）1例であった．

PS が0で原発巣が摘除可能，また外科との協力により転移巣も摘除可能と判断された stage 3 は6例全例に，また stage 4 は8例中3例に手術を行った（Table 1a）．

手術症例9例中6例では当院外科と伴に手術を行った．残りの3例も事前に当院外科と共同で検討を行い，術中の不測の事態に備えて外科医が待機することとなった．

手術時間は平均6時間53分であった．出血量は平均2,659 ml（500～8,692 ml）であった．

Infrahepatic type は10例中6例に手術が行われた．平均手術時間は6時間16分で平均出血量は 1,407 ml

Table 1a. Presentation of the 9 cases who underwent the resection of RCC extend into the IVC

患者No.	年齢	性別	主訴	診断名	病期分類(stage)	腫瘍塞栓レベル	遠隔転移部位	PS	補助手段	腎摘＋腫瘍塞栓除去に追加した手術	手術時間	出血量(g)
1	51	男	血尿，精索静脈瘤	右腎細胞癌	T3bN0M1 (4)	Infra-hepatic	腰椎	0	単純遮断		4時間52分	650
2	67	女	右胸部痛	右腎細胞癌	T3bN2M1 (4)	Infra-hepatic	胸膜，右肋骨	0	単純遮断	胸膜肋骨切除***	10時間3分	1,300
3	74	男	血尿	右腎細胞癌	T3bN0M0 (3)	Infra-hepatic		0	単純遮断		5時間49分	2,370
4	46	女	腫瘤触知，血尿	左腎細胞癌	T4N0M0 (4)	Supra-hepatic	横隔膜	0	単純遮断，バイオポンプ準備*	横隔膜部分切除，肝部分切除*	9時間59分	5,800
5	59	女	高血圧精査	右腎細胞癌	T3cN0M0 (3)	Intra-peri-cardial		0	Fogarty**		6時間10分	1,000
6	64	男	血尿，食欲低下	右腎細胞癌	T3bN0M0 (3)	Supra-hepatic		0	Fogarty**	下大静脈切除**	8時間9分	8,692
7	67	男	発熱	右腎細胞癌	T3bN0M0 (3)	Infra-hepatic		0	バイオポンプ，肝脱転*		6時間10分	1,823
8	70	男	前立腺癌フォロー中発見	左腎細胞癌	T3bN0M0 (3)	Infra-hepatic		0	単純遮断，血栓予防フィルター留置**		7時間21分	1,800
9	64	男	貧血，腎機能低下精査	右腎細胞癌	T3bN0M0 (3)	Infra-hepatic		0	単純遮断		3時間20分	500

* 消化器外科，** 心臓血管外科，*** 呼吸器外科.

であった．Suprahepatic type は3例中2例に手術が行われ手術時間は平均9時間4分で平均出血量は7,246 ml であった．intrapericardial type は1例中1例に手術を行い手術時間は6時間10分で出血量は1,000 ml であった．バイオポンプ使用例が1例[1]，Fogarty catheter で腫瘍血栓を引き抜いた症例が2例，肝の脱転を行った症例は1例，肝の部分切除を1例に行った．

Table 1b. Prognosis of the 9 operation cases

患者No.	術後合併症	後療法	転帰	予後	胆癌状況
1		IFN-α 5年6カ月	死亡	5年6カ月	骨，肺，対側腎
2	狭心症，一過性アミラーゼ上昇	IFN-α 3カ月	死亡	2年6カ月	肺，頸椎，腰椎
3		IFN-α 6年8カ月，5-FU 経口 4週間	死亡	7年2カ月	肺
4	一過性アミラーゼ上昇	IFN-α 2年6カ月	死亡	4年2カ月	肺，胸椎
5	一過性腎機能障害	IFN-α 期間不詳	生存	8年1カ月	なし
6	多発肺梗塞，一過性アミラーゼ上昇		死亡	3カ月	多発肺転移
7	一過性アミラーゼ上昇	IFN-α 2年6カ月	生存	8年0カ月	なし
8			死亡	1年2カ月	上顎洞癌のため死亡
9		IFN-α 3年，IFN-γ 2年6カ月	生存	3年0カ月	肺

IFN：インターフェロン.

Table 2. Presentation of the 5 cases without operation

患者No.	年齢	性別	主訴	診断名	病期分類(stage)	腫瘍塞栓レベル	遠隔転移部位	PS	補助療法	転帰	予後	コメント	病理grade
10	60	女	発熱	左腎細胞癌	TxN2M1 (4)	Infra-hepatic	左副腎，肺，肝など	3		死亡	5カ月	病理解剖にて発見	2-3
11	81	男	左側腹部痛	左腎細胞癌	TxNxM1 (4)	Infra-hepatic	肺	4		死亡	2カ月		
12	64	男	食欲不振，体重減少	左腎細胞癌	T3bN2Mx (4)	Infra-hepatic	傍大動脈リンパ節	4		死亡	2カ月	発見時全身状態悪	
13	57	男	全身倦怠感	右腎細胞癌	T4N2M1 (4)	Infra-hepatic	肺，肝，大網	3		死亡	2カ月	試験開腹	3
14	64	男	血痰，下腹部痛	右腎細胞癌	T3bN0M1 (4)	Supra-hepatic	肺，肝，骨	1	IFN-α 1年3カ月	死亡	2年2カ月	針生検	2

術後合併症は1例に狭心症発作を認めたが内服治療でコントロール可能であった．この患者は心疾患の家族歴があり，入院時未治療高血圧があったため術前に当院循環器内科に依頼した．4例に血液生化学所見でアミラーゼの軽度上昇を認めたが保存的に軽快している．1例にクレアチニンの一時的な上昇を認めたが水分負荷で軽快した．

手術症例9例の平均生存期間は53カ月であった(Table 1b)．Stage 3 の症例に関しては1例は術後多発性肺転移による呼吸不全で3カ月で死亡した．1例は上顎洞癌のため1年2カ月後に死亡した．1例は肺転移を認めるものの3年経過した現在生存中である．2例が再発を認めず8年経過した現在生存中である．Stage 4 の3例に関しては，すべて肺や骨の転移により癌死しており平均生存期間49カ月であった．

非手術例の5例の平均生存期間は7カ月であった(Table 2)．1例は2年2カ月と長期生存したがその他の4例は数カ月で死亡している．

手術標本，試験開腹，あるいは経皮的針生検による病理組織診断で grade は全例 G2 あるいは G3 であった．

補助療法については基本的にはインターフェロン-α を使用している．転移巣が新たに発見された症例には 5-FU の内服や静注，インターフェロン-γ の併用を追加するなどの治療を行った．

考　　察

自験例では臨床症状として，肉眼的血尿，疼痛が高頻度にみられた．画像検査の発達により増加傾向にある偶発癌に比較して，腫瘍血栓を認める症例に古典的な腎癌の3主徴である症状を訴えることが多いのは，これらが進行癌でもあり，また静脈圧の上昇に伴い血尿を生じ易くなった可能性があることを意味するものと考えられる．

1981年から2000年の20年間に当院で入院検査，加療を行った腎細胞癌326例のうち下大静脈腫瘍血栓を伴うものは14例（4.3%）であった．腎細胞癌で下大静脈腫瘍血栓を伴う症例は4～10%程度とされている[2,3]　下大静脈から右房にまで進展しているような症例でも外科，麻酔科との協力により手術を施行する症例もみられるようになった[4~8]　また文献的にも成績が良好なものが多く報告されている[3,9,10]

腫瘍血栓の診断は CT，MRI，超音波などによる．腫瘍血栓のレベルを術前に正確に評価することは重要である．それにより術前の準備や術式や他科の協力の要否が決定されるからである．腫瘍が静脈壁に浸潤しているか否かを評価することも重要と考えられる．Fogarty catheter を用いた症例5（Table 1）は腫瘍血栓レベルが横隔膜を超えていたにもかかわらず補助循環や開胸や肝の脱転を行わず，しかも短時間で手術を終えることができ有効な方法と考えられた．症例5の腹部 CT では（Fig. 1）下大静脈と腫瘍血栓の間に隙間を認めた．このような症例では Fogarty catheter が適応となると考えられた．しかし症例6（Table 1）では腫瘍血栓が静脈壁に浸潤していたため当初 Fogarty catheter を用いて腫瘍血栓を引き抜こうとしたが成功せず，一部鈍的に静脈壁と腫瘍血栓の間を剝離し，腫瘍血栓を周囲の静脈壁から遊離させた後に Fogarty catheter で腫瘍血栓を引き抜いた．下大静脈をクランプした際血圧の低下を認めなかったため，腫瘍が浸潤していた下大静脈壁は腎静脈流入部から上下に数 cm の高さで下大静脈切除した．下大静脈の上下の断端は連続縫合した．この際左側の腎静脈はクランプして左腎からの尿量が減少しないことを確認して，下大静脈との間で結紮切断した．手術時間と出血量を増やすこととなった．症例6の MRI では（Fig. 2）下大静脈に腫瘍血栓が隙間なく詰まった状態であった．このような症例では静脈壁内に腫瘍が静脈壁

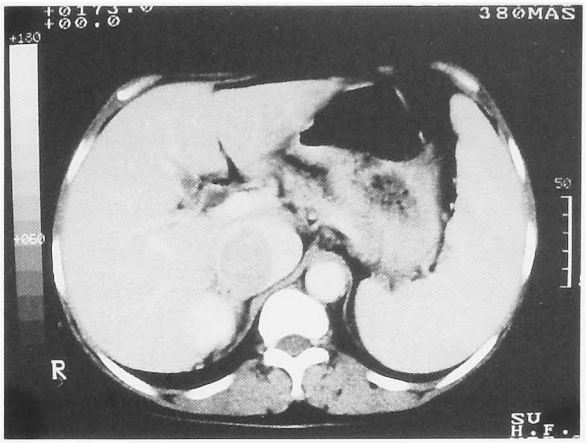

Fig. 1. Patient 5. Abdominal CT scan shows the tumor thrombus did not invade the IVC wall.

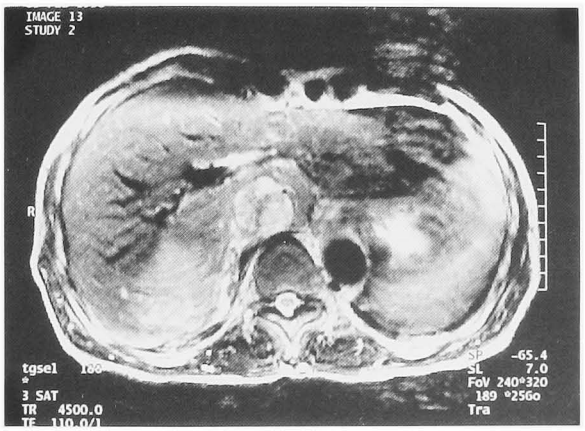

Fig. 2. Patient 6. Abdominal T1-weighted MRI shows the tumor thrombus occupying the IVC completely. The tumor thrombus invaded the IVC wall.

に浸潤している可能性が高いと考えられた．本症例は術後1カ月で残存下大静脈内の再発と肺への多発転移を認め術後3カ月で死亡した．術式の不適切な選択は予後を悪くすることにつながる．山下らは静脈内の腫瘍血栓の径が4 cmを超えるものは腫瘍が静脈に浸潤している可能性が高いと報告している[11]　4 cm未満であっても腫瘍血栓が静脈壁に隙間なく詰まっている場合は静脈壁内浸潤があるものとして下大静脈切除の準備をするべきと考えられた[3]　下大静脈壁切除断端部の腫瘍の有無が予後因子となるという報告もあるため[12]　術前の画像診断で腫瘍血栓の静脈壁内浸潤について慎重に検討するべきであると考えられた．

バイオポンプを補助循環として使用した症例7（Table 1）は手術時間約6時間と平均手術時間より短い時間で手術を行うことができた．出血量も約2,000 mlと自験例での平均出血量より少なくすることができた．術後8年経過した現時点で転移を認めず健在である．バイオポンプによるV-Vバイパスは下大静脈をクランプする際に血圧の低下を防いだり，長時間のクランプが必要な場合に適応となる．肝静脈合流部より高いレベルの血栓の症例には適応とならない[13]　基本的に抗凝固剤を必要としないため術中，術後の出血コントロールには有効であり，かつ安定した循環動態を維持できるため効果的な方法と考えられた．

今回の症例では手術方法に多様性が見られ同一の術式で行われたものが少ないため評価することは難しいと考えられたが，出血量や手術時間は腫瘍血栓の進達度によって増加する傾向は認めなかった．

下大静脈腫瘍血栓を伴う腎細胞癌の手術は手術侵襲の高い手術とされている．手術を行うにあたっては泌尿器科医が日常行っているような手術術式とは異なる手技が必要とされる．大静脈などの血管処理は循環動態に影響を及ぼす　さらに肝臓などは血管外科や消化器外科，麻酔科などとの連携がえられることが前提となる．当科で手術した9例中6例では当院外科に同時に手術に入ってもらい残り3例についても外科医に事前に連絡を入れて術中に待機してもらうこととした．これにより幸い当院では術中死や術後の重篤な合併症は認めず経過することができた．他科の理解と協力が手術の適応の決定に深く関わってくると考えられた．

福田ら[14]によれば腎細胞癌のstage 4は1年生存率44%，3年生存率14%，5年生存率3.9%と予後は極端に悪い．Stage 3でも5年生存率は約50%である．当院での手術症例は9例中2例は術後3カ月と上顎洞癌により術後1年2カ月で死亡したが，残り7例に関しては比較的長期間で生存しており，うち2例は現時点で8年以上癌無し生存中である．さらなる経過観察期間が必要とされるが，手術症例は良好な成績と考えられる．

腎細胞癌に対しては抗癌剤による化学療法やインターフェロンなどによる免疫補助療法などの有効例が少なく，現時点では手術によって根治が期待される．また根治が期待できなくとも疼痛の改善，血尿のコントロールなど患者のQOLの改善目的に手術を選択することは意味のあることと考える[15]　自験例のうち手術を行った症例に関しては進行癌としては良好な成績と考えられた．手術療法を選択枝に入れることにより下大静脈腫瘍血栓を有する進行腎癌においても長期生存が可能であると判断された．

結　　語

当院における腎細胞癌の下大静脈腫瘍血栓を伴った症例14例について臨床的検討を行った．手術症例9例の予後はstage 3以上の症例としては良好であった．全身状態が良好なもの，原発巣が摘除可能なもの，他科との協力により転移巣も摘除可能なものと判断された症例については積極的に手術療法を選択枝に入れるべきであると考えられた．

文　　献

1) 鈴木康太郎，野口純男，金子茂樹，ほか：Bio-Pumpを用いて下大静脈腫瘍塞栓摘出術を行った腎細胞癌の1例．西日本泌 **60**：227-229，1998
2) Schefft P, Novic AC, Straffon RA, et al.: Surgery for renal cell carcinoma extending into the inferior vena cava. J Urol **120**: 28-31, 1978
3) 千葉幸夫，木村哲也，井隼彰夫，ほか：腎細胞癌の下大静脈内腫瘍血栓に対する外科治療．日血管外会誌 **7**：1-6，1998
4) 上田修史，藤田　潔，竹中生昌，ほか：右心房内静脈腫瘍塞栓を伴った進行性腎細胞癌に対する人工心肺下手術の1例．泌尿器外科 **13**：1193-1196，2000
5) 大橋正和，矢内原仁，内田　厚，ほか：右心房に進展する下大静脈内腫瘍塞栓を伴う右腎細胞癌に対する体外循環を使用した外科的治療の経験．腎移植　血管外 **8**：No. 2：132-136，1996
6) 丹田勝敏，篠原信雄，森　達也，ほか：心房まで進展した下大静脈腫瘍血栓を伴う腎腫瘍に対する体外循環，肝脱転併用による手術経験．日泌尿会誌 **85**：996-1001，1994
7) 武中　篤，山田佑二，島谷　昇，ほか：右心室内腫瘍血栓を有する腎細胞癌の1例．泌尿紀要 **40**：707-710，1994
8) 井坂茂夫，島崎　淳，宮崎　勝，ほか：胸郭内腫瘍血栓を伴う腎腫瘍．臨泌 **44**：119-124，1990
9) Libertino JA, Zinman L and Watkins E Jr: Long-term results of resection of renal cell cancer with extension into inferior vena cava. J Urol **137**: 21-24, 1987
10) 奥野利幸，栃木宏水，柳川　眞，ほか：下大静脈に腫瘍塞栓を伴う腎細胞癌の臨床的検討．泌尿紀

要 **42**：487-491，1996
11）山下長司郎，薊　　隆，吉田正人，ほか：腎癌の下大静脈内腫瘍塞栓に対する手術術式の検討—特に体外循環使用の意義について—．日心臓血管外会誌 **24**：227-231，1995
12）Hatcher PA, Anderson EE, Paulson DF, et al.: Surgical management and prognosis of renal cell carcinoma invading the vena cava. J Urol **145**: 20-24, 1991
13）光岡晋太郎，阪上賢一，宇田征史，ほか：下大静脈腫瘍塞栓を伴った腎細胞癌の Bio-pump を用いた1切除例．広島医 **51**：937-939，1998
14）福田百邦，里見佳昭，朝倉智行，ほか：臨床的諸因子からみた腎癌の遠隔成績．日泌尿会誌 **89**：647-656，1998
15）野口和美，宮井啓国，日台英雄：下大静脈切除を行った腎摘出術の1例．臨泌 **30**：407-411，1976

(Received on November 5, 2002)
(Accepted on May 31, 2003)