尿閉を主訴とし，肺小細胞癌に合併した Lambert-Eaton 筋無力症候群の1例

大阪労災病院泌尿器科（部長：三好　進）
植村　元秀，西村　健作，中川　勝宏
向井　雅俊，菅野　展史，三好　　進

馬場記念病院神経内科（部長：北口正孝）
田中　　尚，北口　正孝

A CASE OF LAMBERT-EATON MYASTHNIC SYNDROME ASSOCIATED WITH SMALL CELL LUNG CARCINOMA REPRESENTING AS URINARY RETENTION

Motohide UEMURA, Kensaku NISHIMURA, Masahiro NAKAGAWA, Masatoshi MUKAI, Nobufumi KANNO and Susumu MIYOSHI
From the Department of Urology, Osaka Rosai Hospital
Hisashi TANAKA and Masataka KITAGUCHI
From the Department of Neurology, Baba Memorial Hospital

A 65-year-old male was admitted with the chief complaint of voiding difficulty on 28 October, 2001. He was in the state of urinary retention. Urological investigation including cystoscopy, urethrocystography, and urodynamic study revealed an areflex-type bladder, according to the new International Continence Society (ICS) classification with no prostatic urethral obstruction. He was diagnosed with neurogenic bladder although the cause of detrusor areflex was unknown. Because all medication was ineffective, transurethral resection of prostate was performed on 11 January, 2002, but urinary retention could not be relieved. After operation, he complained of muscle weakness of upper extremities and poor control of bowels. He was diagnosed with Lambert-Eaton myasthenic syndrome associated with small cell lung carcinoma. His myasthenic symptoms, including autonomic symptoms were relieved after chemotherapy and radiation for small cell lung carcinoma.

(Acta Urol. Jpn. **49**: 535–538, 2003)

Key words: Urinary retention, Lambert-Eaton myasthenic syndrome

緒　　言

Lambert-Eaton 筋無力症候群とは，神経筋接合部の神経終末側（前シナプス）に病因の場がある自己免疫疾患で，肺小細胞癌その他の悪性腫瘍や，甲状腺炎その他の自己免疫疾患との合併頻度が高いことで知られる疾患である．口渇，陰萎などの自律神経症状を認めることがあるものの，排尿障害を来たした例は稀である．今回われわれは尿閉を主訴とし，肺小細胞癌に合併した Lambert-Eaton 筋無力症候群の1例を経験したので報告する．

症　　例

患者：65歳，男性

主訴：排尿困難

家族歴　既往歴：特記すべきことなし

現病歴：2001年10月上旬より，排尿困難を自覚し，増強してきた．同年10月23日，当科受診．尿閉状態であった．約2カ月間の α1 ブロッカーやコリン製剤などによる内服治療を行うも排尿は不可のため，尿道カテーテルを留置した．また，この頃食欲不振もあり，約1カ月間に 10 kg の体重減少を認めていたため，同年12月21日，精査加療目的に入院した．

現症：体格はややるい痩．胸腹部においては理学的に異常所見を認めなかった．神経学的にも，感覚，筋力とも異常所見を認めなかった．

入院時検査成績：検血　血液生化学においては軽度の貧血，LDH，CRP の若干の上昇を認めた．検尿においては，異常所見を認めなかった．各種腫瘍マーカーは NSE が24と軽度上昇を認める以外，正常範囲内であった．

膀胱鏡所見：前立腺部尿道は閉塞所見を認めず，若干の膀胱頸部の挙上を認めるのみであった．

逆行性尿道造影：前立腺部尿道の圧排，延長像を認

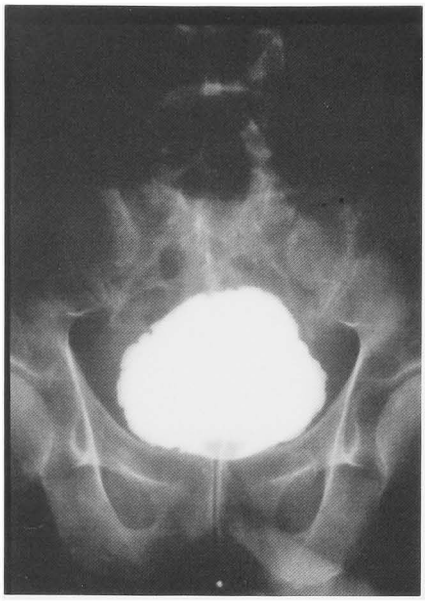

Fig. 1. Cytography showed mild trabeculation.

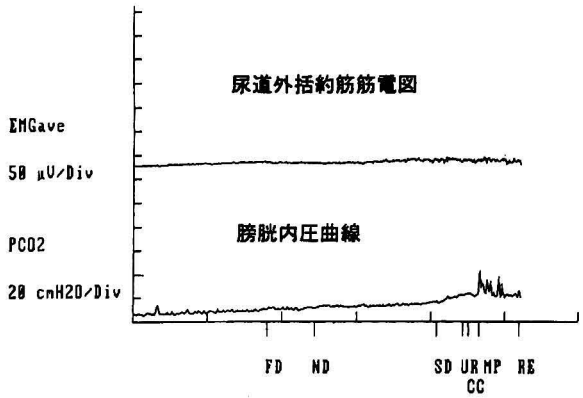

Fig. 2. Cystometry showed neurogenic bladder, classified as areflex type bladder under the new International Continence Society (ICS) classification.

めなかった.

膀胱造影：軽度の肉柱形成を認めるのみであった (Fig. 1).

尿流測定：尿量 26 ml, Qmax 2.9 ml/sec, Qave 1.8 ml/sec, 残尿 650 ml.

膀胱内圧測定：尿意は存在するものの，無収縮性膀胱を示唆する所見であった (Fig. 2).

入院後経過：入院後，間歇的自己導尿を指導した. 神経因性膀胱の原因検索として，胸腰椎 MRI を施行したが，脊髄の圧迫所見など，異常所見を認めず，整形外科的疾患は否定的であった. 入院前より，近医にて食欲不振に対して消化管などの精査を行っており，引き続き施行したが，上下消化管内視鏡では胃潰瘍を認めるのみで悪性疾患は認めなかった. また，腹部骨盤 CT 上も，異常所見を認めなかった. 胸部の画像診断において，肺門部腫瘤陰影を認めた (Fig. 3A) が，肺野の腫瘤か，肺門部のリンパ節か CT 上も判別しえなかった (Fig. 3B). また，縦隔リンパ節の腫大も認めた. 肺癌を疑わせる所見であったが，典型的な画像所見でなく，後日他院にて精査する予定とし，泌尿器科疾患の治療を優先する方針とした.

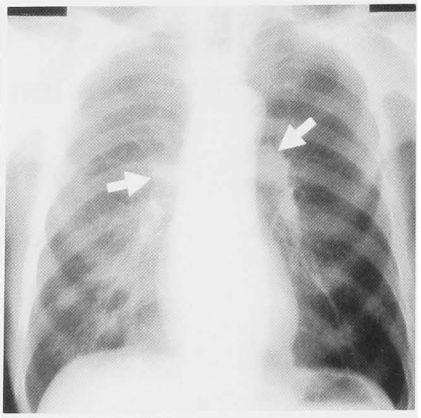

(A)

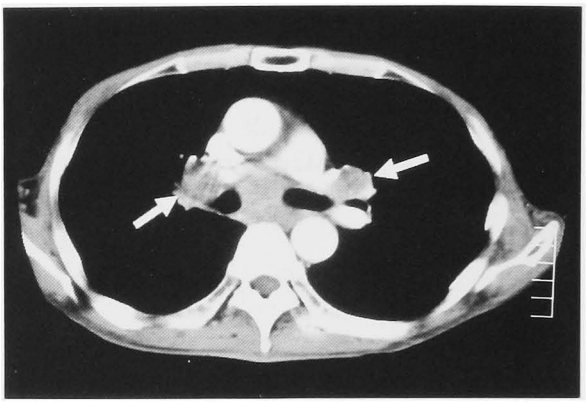

(B)

Fig. 3. Chest X-ray (A) and Chest CT (B) showed bilateral hilar mass (arrows).

以上より，尿閉の原因として下部尿路閉塞を示唆する所見に乏しいものの，排尿効率の改善を期待し，2002年 1 月11日，経尿道的前立腺切除術を施行した. 切除重量は 2.7 g であった.

術後経過：残尿は 300 ml 前後に減少した (残尿率 83%) が，やはり導尿の継続は必要であった. 術後まもなくより便失禁，上肢の脱力感などの神経症状が出現し，馬場記念病院神経内科を受診. 無筋力症候群が疑われ，2002年 2 月12日，転院の上，精査加療することとなった.

神経学的所見：高次機能異常なし. 嚥下障害なし. 眼瞼下垂あり，眼球運動制限 (ほぼ正中固定) あり，複視なし. 四肢筋力低下 (近位筋 4−，遠位筋 4+) あり，筋萎縮あり. 握力右 21 kg，左 10 kg，Gowers 徴候 (+)，独歩可. 深部腱反射正常，病的反射なし，膀胱直腸障害あり，発汗異常，口渇，霧視なし. 陰萎あり. 起立性低血圧 (140/80→100/60 mmHg) あり，知覚障害，小脳失調なし.

神経学的検査所見：右正中神経の筋電図において，

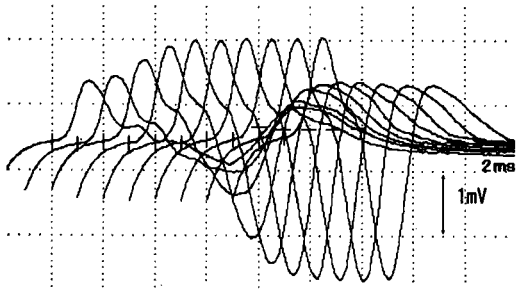

Fig. 4. Electromyography (Right Median Nerve) revealed waxing phenomenon on repetitive nerve stimulation at a frequency of 50 Hz.

50 Hz の高頻度反復刺激では waxing 現象と呼ばれる著明な漸増が見られた (Fig. 4)．これは Lambert-Eaton 筋無力症候群に特徴的であり，他の神経学的所見と胸部の画像所見から，肺小細胞癌による Lambert-Eaton 筋無力症候群が最も疑われた．また，転院時，左鎖骨上リンパ節腫大も認めたため，引き続き近医呼吸器内科にて左鎖骨上リンパ節生検，気管支鏡による右肺門部腫瘤の生検を施行し，病理組織学的に肺小細胞癌と診断された (cT4N3MO, stage IIIB (ED))．CDDP, CPT-11 ((CPT-11 は 1 クールのみで，悪心のため VP-16 に変更) による全身化学療法を 4 クール施行し，更に計 45 Gy の放射線療法を施行した．全身化学療法の 2 クール目頃より，排尿可能となった．また，体重も増加し，神経症状は改善した．治療後，7 カ月経過した現在，残尿なく排尿可能である．

考　　察

神経筋接合部疾患には，筋肉側アセチルコリンレセプター病である重症筋無力症と神経側カルシウムイオンチャンネル病である Lambert-Eaton 筋無力症候群 (Lambert-Eaton myasthenic syndrome, 以下 LEMS) がある．いずれも自己免疫性疾患で，前者は胸腺腫，後者は肺小細胞癌との合併頻度が高い．両疾患とも神経筋系と腫瘍に共通抗原があり，液性因子 (抗体) が主役を演ずる．臨床的には骨格筋の易疲労性を主徴とするが，症状は重症筋無力症では外眼筋，LEMS では四肢近位筋に現れることが多い．前者は自律神経症状はなく，後者は口渇，陰萎などの自律神経症状も認めるが，排尿障害の頻度は低く[1~7]，特に尿閉にて発症した例はきわめて稀で，われわれが検索した限り認めなかった．

自験例では，膀胱内圧測定において，無活動性膀胱を示唆する所見であった．文献上 LEMS 患者の urodynamic study を検討した例は 1 例あった[8]が，尿流測定，膀胱内圧測定，尿道圧測定を行い，蓄尿機能，尿道機能は正常，排出機能は低活動膀胱を示していた．

本邦において LEMS 110例に対して行われた研究[9]においては男女比は 3：1 で，発症年齢は17～80歳で平均62歳，肺小細胞癌の合併率は61％であった (他の悪性疾患としては非小細胞性肺癌，胃癌，結腸癌などがある．また，逆に肺小細胞癌全体における LEMS の合併は 2～3％と少ない)．癌合併例では，その84％が悪性腫瘍発見前に LEMS を発症していた．6 カ月以内の先行が特に多く，この期間は特に慎重に肺小細胞癌を主体とした悪性腫瘍の検索を行うべきであるとされている．しかし，18カ月以上という症例もあり[10]，O'Neill ら[11]は LEMS と診断してから，少なくとも 2 年間は最大の注意を払って肺小細胞癌の発見に努めなければならないと提言している．

正常の神経筋接合部では，活動電位が神経終末に達

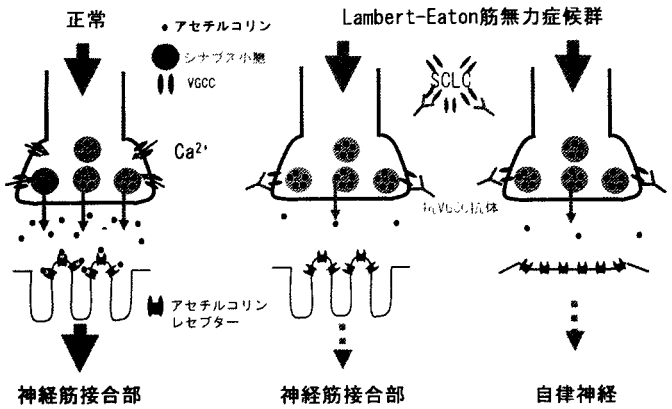

(本村正勝，辻畑光宏：重症筋無力症　筋無力症候群の診断基準　病型分類　重症度　内科85巻 6 号 (2000-6)．**85**：1579　Fig. 1 より一部改変．)

Fig. 5. Lambert-Eaton myasthenic symdrome (LEMS) is an autoimmune disorder of neuromuscular and autonomic transmission in which IgG autoantibodies lead to presynaptic voltage-gated calcium channel (VGCC) loss, or as a paraneoplastic disorder in association with small cell lung carcinoma (SCLC).

すると電位依存性カルシウムチャンネル (voltage-gated calcium channel, 以下 VGCC) を通じて神経終末内にカルシウムイオンが流入する．次にシナプス小胞内のアセチルコリンが神経終末より放出され，運動終板のアセチルコリン受容体に結合する．その結果，膜が脱分極し筋収縮へと至る．LEMS は前述のように自己免疫機序による神経終末部でのアセチルコリンの放出障害を基盤とした神経筋接合部疾患の1つである．LEMS 患者血清中にはこの VGCC に対する自己抗体が存在し，主としてこの抗体によって LEMS の病態が形成されると考えられている (Fig. 5)．特に VGCC のサブユニットのうち，P/Q 型 VGCC を標的抗原とする自己抗体 (抗 P/Q 型 VGCC 抗体) の存在によって発症すると考えられている[12] 肺小細胞癌合併症例においては，神経外胚葉由来の肺小細胞癌には VGCC などの多くの神経細胞由来の蛋白質が発現しており，LEMS 患者の IgG はその VGCC に作用し機能を抑制することが証明されている．すなわち，肺小細胞癌を伴う LEMS ではまず肺小細胞癌細胞表面の VGCC に対して抗体が生じ，この自己抗体が神経筋接合部，自律神経系の神経終末 VGCC に免疫学的交差反応を来たし，筋力低下や口渇などの自律神経症状が出現すると考えられている．また LEMS のうち，抗 P/Q 型 VGCC 抗体が検出されない seronagative LEMS が15%に認められ，自験例も抗 P/Q 型 VGCC 抗体は陰性であった．抗 P/Q 型 VGCC 抗体陰性の解釈については現時点では結論をみていないが，自己免疫機序の要素が大きいと示唆されている[13]

自験例においては，肺癌治療後には自尿を認め，神経症状は改善した．これは，肺癌と LEMS の神経終末における免疫学的交叉反応が，改善されたためであると考えられた．

結　　語

尿閉を主訴とし，肺小細胞癌に合併した Lambert-Eaton 筋無力症候群の1例を経験した．

本論文の要旨は第182回日本泌尿器科学会関西地方会にて発表した．

文　　献

1) Waterman SA : Autonomic dysfunction in Lambert-Eaton myasthenic syndrome. Clin Auton Res **11** : 145-154, 2001
2) Heath JP, Ewing DJ and Cull RE : Abnormalities of autonomic function in the Lambert-Eaton myasthenic syndrome. J Neurol Neurosurg Psychiatry **51** : 436-439, 1988
3) Dau PC and Denys EH : Plasmapheresis and immunosuppressive drug therapy in the Lambert-Eaton syndrome. Ann Neurol **11** : 570-575, 1982
4) Lundh H, Nilsson O and Rosén I : Treatment of Lambert-Eaton syndrome. Neurology **34** : 1314-1330, 1984
5) Rubenstein AE, Horowitz SH and Bender AN : Cholinergic dysautonomia and Eaton-Lambert syndrome. Neurology **29** : 720-723, 1979
6) Khurana RK, Koski CL and Mayer RF : Autonomic dysfunction in Lambert-Eaton myasthenic syndrome. J Neurol Sci **85** : 77-86, 1988
7) Henriksson KG, Nilsson O, Rosén I, et al. : Clinical, neurophysiological and morphological findings in Eaton Lambert syndrome. Acta Neurol Scandinav **56** : 117-140, 1977
8) Satoh K, Motomura M, Suzu H, et al. : Neurogenic bladder in Lambert-Eaton myasthenic syndrome and its response to 3,4-diaminopyridine. J Neurol Sci **183** : 1-4, 2001
9) 本村政勝 : Lambert-Eaton 筋無力症候群—本邦110例の検討．臨神経 **39** : 1237-1239, 1999
10) 平成7年度厚生省特定疾患免疫性神経疾患調査研究班 傍腫瘍性神経症候群プロジェクトグループ : 本邦における傍腫瘍神経症候群のアンケートによる実態調査．臨神経 **37** : 93-98, 1997
11) O'Neill JH, Murray NMF and Newsom-Davis J : The Lambert-Eaton myasthenic syndrome. a review of 50 cases. Brain **111** : 577-596, 1988
12) 中村龍文，本村政勝 : Lambert-Eaton 筋無力症候群．日臨 **59** : 629-636, 2001
13) 本村政勝，福田 卓，中尾洋子，ほか : Lambert-Eaton 筋無力症候群—本邦例からみたカルシウムチャンネル抗体陽性例と陰性例の比較—．神経内科 **53** : 207-211, 2000

(Received on February 18, 2003
Accepted on June 6, 2003)