Periureteral inflammatory pseudotumor の1例

大阪大学大学院医学系研究科器官制御外科学講座（泌尿器科）（主任：奥山明彦教授）
谷川　剛，高羽　夏樹，野々村祝夫，奥山　明彦

PERIURETERAL INFLAMMATORY PSEUDOTUMOR: A CASE REPORT

Go TANIKAWA, Natsuki TAKAHA, Norio NONOMURA and Akihiko OKUYAMA
From the Department of Urology, Osaka University Hospital

A 59-year old female presented with right flank pain and hydronephrosis. Abdominal computed tomography (CT) and magnetic resonance imaging (MRI) before admission (August 2001), revealed a periureteral mass measuring 11 cm in length along the right ureter. Since the preoperative image examinations could not exclude a malignancy, she was admitted for surgery. After admission, however, she presented no abnormal findings in laboratory investigations including tumor markers, urinalysis, urine cytology and retrograde pyelography. C-reactive protein was normalized. CT after admission (September 2001), showed spontaneous regression of the mass. We cancelled the operation and decided to carefully watch this lesion by CT. The lesion continued to regress thereafter. Judging from the clinical course, we regard the mass as inflammatory pseudotumor although pathological diagnosis was not performed. The possibility of preserving the urinary tract in this disease is discussed by reviewing the previously reported inflammatory pseudotumor of the upper urinary tract.

(Acta Urol. Jpn. **49**: 595–597, 2003)

Key words: Inflammatory pseudotumor, Ureter

緒　　言

尿路系 inflammatory pseudotumor は悪性腫瘍との鑑別が困難で尿路と共に合併切除される例が大部分である．今回われわれは術前に inflammatory pseudotumor と推定し尿路を温存しえた1例を経験したので，若干の文献的考察を加えて報告する．

症　　例

患者：59歳，女性

主訴：腰背部痛

家族歴：特記すべきこと無し

既往歴：2000年，58歳時に頭部海綿状血管腫に対して腫瘍摘除術施行．

現病歴：2001年7月に回盲部痛を自覚．その後右腰背部痛も自覚し，近医受診したところ右水腎症を指摘された．同年8月当科受診し，CT，MRI にて，右尿管周囲の腫瘍を指摘された．同年9月手術目的にて当科入院となった．

当科初診時画像所見：腹部 CT では右腎盂から尿管に沿って総腸骨動脈レベルまで辺縁不整な腫瘤が頭尾方向に 11 cm 連続し，尿管内腔を全周性に取り囲み腎門部レベルで最大径 2.5 cm であった．腫瘤は造影効果を認め，尿管癌が疑われた（Fig. 1）．同時期に撮影された腹部 MRI でも同様の所見を認め鑑別診断として尿管癌，悪性リンパ腫，平滑筋肉腫が考えられた．CT，MRI とも有意な大きさのリンパ節腫大は認めなかった．

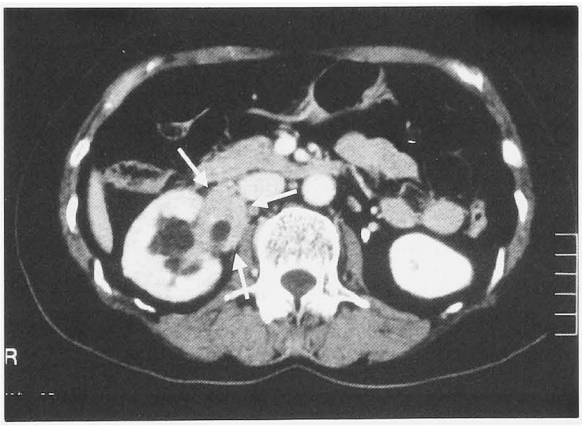

Fig. 1. Abdominal CT (before admission) showed a mass highly enhanced by the contrast medium.

現症：身長 152 cm，体重 53 kg，CVA 叩打痛認めず，他の理学的所見も異常を認めなかった．また表在リンパ節も触知しなかった．

入院時検査所見：CRP が初診時 1.9 mg/dl と上昇していたが入院時には陰性化していた．他には sIL-2R が 825 U/ml（188～570 U/ml）と軽度上昇を認めるのみで，血液一般，生化学，腫瘍マーカー（CA19-9，NSE，CEA，SCC，AFP）には異常を認めなかっ

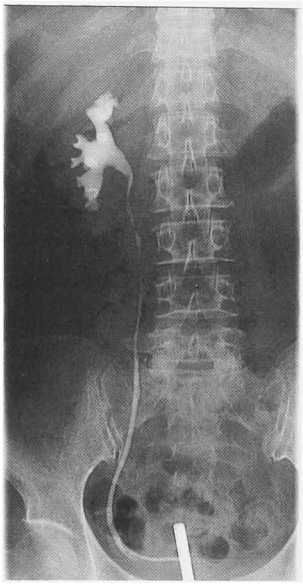

Fig. 2. Right retrograde pyelography did not show any particular findings except for mild dilatation of right renal pelvis.

た．検尿，尿細胞診にても異常を認めず　この時点では sIL-2R の上昇が軽度であること，全身の表在リンパ節を触知しないことより悪性リンパ腫の可能性は低いと考えられた．

入院後画像所見：右逆行性腎盂造影では腎杯の変形・拡張，尿管の狭窄，不整も認めず，軽度腎盂が拡張しているのみであった (Fig. 2)．同時に採取した右腎盂尿細胞診も classII であった．これらは初診時の CT の所見とは合致しないため再度 CT を施行した (Fig. 3)．CT では前回，腎盂から総腸骨動脈レベルまで認めた腫瘤は縮小し，水腎症も軽減していた．経過から悪性腫瘍の可能性は低く inflammatory pseudotumor などの良性疾患が考えられたため予定していた右腎尿管全摘除術を中止した．Laparoscopic biopsy を提案したが患者の希望で，一旦退院とし厳重な経過観察を行うこととした．退院後から2002年3月まで1～3カ月毎に腹部 CT にて経過観察を行ったが腫瘍の増大を認めることは一度もなく，経過とともに右腎盂および尿管壁の肥厚の軽減と周囲の腫瘤の著明な縮小を認めた (Fig. 3)．その後さらに7カ月後の CT でも病変部の増大を認めなかった．以上の経過より inflammatory pseudotumor の可能性が示唆された．

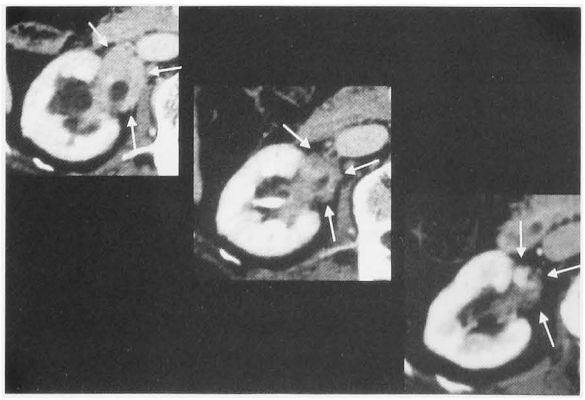

Fig. 3. Change of the mass around right ureter (arrows) by enhanced abdominal CT. The mass regressed markedly and spontaneously during the follow-up period. From left August, September, 2001 and March, 2002.

考　　察

Inflammatory pseudotumor は1954年に Umikar と Iverson により肺における腫瘤病変として最初に報告されており[1]，病理学的には炎症性細胞の浸潤および増殖を伴う非腫瘍性病変と定義されている．自験例では病理診断がえられていないが臨床経過より inflammatory pseudotumor と考えられた．好発部位としては肺，肝，特に肺に報告例が多く[2]，尿路系では比較的稀である．尿路系では膀胱における発生例の報告が多く[3]，腎盂　尿管における本邦報告例は自験例を含め7例のみであった[4~9]　その7例の内，男性が6例と多く，また発生部位としては腎盂が4例，尿管が3例であり，患側には有意差がなかった．検査所見では CRP の上昇，血沈亢進など炎症所見を認めたものが4例と全体の半数以上を占めた．血尿を認めたのは2例で，尿細胞診は全例で陰性であった．Inflammatory pseudotumor の誘発因子として Jones らは手術侵襲，慢性感染症，糖尿病などの慢性疾患，免疫異常などをあげている[10]　今回われわれが集計した結果ではそのような誘発因子を認める症例は手術，糖尿病がそれぞれ1例ずつあるのみであった．なされた治療は自験例をのぞく6例が外科的切除であり，1例を除いて尿路も合併切除されている．その切除標本の病理診断により inflammatory pseudotumor の確定診断がなされている．7例中2例は画像診断により上部尿路悪性腫瘍と術前診断されていたがそのほかの3例では画像検査上は典型的な悪性腫瘍像を示さないものの悪性腫瘍との鑑別が困難であったため結局は外科的治療が選択されている．このように inflammatory pseudotumor には特異的な画像所見がないため外科的治療が選択されてきたのはやむをえないとは思われるが本疾患が基本的には良性疾患であることを考え尿路温存の可能性について，自験例を含めた本邦報告例の集計より検討した．自験例において術前に inflammatory pseudotumor を疑い尿路を温存しえた要因として画像所見において典型的な尿路悪性腫瘍像と異なり，さらに尿細胞診陰性を認め，以前高値を示していた炎症所見の消退を認めたことが挙げられる．そのため1カ月後に再度腹部 CT を撮影し，その結果腫瘍

の縮小を認めたため経過観察とし，尿路温存につながった．今回検討した他の6症例でも術前の画像診断が自験例と同様に典型的な悪性腫瘍像を呈さないものの悪性腫瘍を完全に否定しきれない症例が大部分であった．このような画像所見を認めた場合でさらに尿細胞診陰性，炎症所見の消退を認めれば inflammatory pseudotumor を念頭に置くべきであると考える．そのようにして inflammatory pseudotumor が疑われた場合の治療方針としては転移を疑う所見がなく，病変部の増大がなければ一旦経過観察とし短期間の後に再度画像検査を施行すべきと考える．その結果，病変部の縮小を認めれば非腫瘍性病変を疑い，病理診断による診断確定の目的で laparoscopic biopsy を行うのも一つの方法であると考える．この様にすることで，今後，悪性腫瘍の可能性を否定した上で安全に尿路温存を図ることが可能となっていくものと考えた．

結　　語

Periruteral inflammatory pseudotumor の1例について若干の文献的考察を加えて報告した．

本論文の要旨は，第179回日本泌尿器科学会関西地方会にて報告した．

文　　献

1) Umiker W, Iverson L, Fallis JC, et al.: Post inflammatory "tumors" of the lung. J Thorac Cardiovasc Surg **28**: 55-63, 1954
2) Vujanic GM, Milovanovic D, Aleksandrovic S, et al.: Aggressive inflammatory pseudotumor of the abdomen 9 years after therapy for Wilms tumor. Cancer **70**: 2362-2366, 1992
3) 関　英夫，荒木博孝，森谷鈴子，ほか：膀胱炎症性偽腫瘍の1例．泌尿紀要 **48**: 625-627, 2002
4) 我喜屋宗久，新村研二，小川由英：悪性腫瘍との鑑別が困難であった尿路炎症性偽腫瘍の2例．西日泌尿 **60**: 150-153, 1998
5) 遠藤文康，松本信也，中　朗，ほか：尿管に発生した Inflammatory pseudotumor の1例．日泌尿会誌 **89**: 58-61, 1998
6) 本田正史，山本泰久，齊藤源顕，ほか：腎盂に発生した炎症性偽腫瘍．臨泌 **53**: 338-341, 1999
7) 右田　敦，工藤惇三：腎門部に発生した Inflammatory pseudotumor の1例．西日泌尿 **63**: 355-357, 2001
8) Nozawa W, Namba Y, Nishimura K, et al.: Inflammatory Pseudotumor of the ureter. J Urol **157**: 945, 1997
9) Itoh H, Namiki M, Yoshioka T, et al.: Plasma cell granuloma of the renal pelvis. J Urol **127**: 1177, 1982
10) Jones EC, Clement PB, Young RH, et al.: Inflammatory pseudotumor of the urinary bladder. Am J Surg Pathol **17**: 264-274, 1993

(Received on February 17, 2003
Accepted on July 9, 2003)