膀胱平滑筋腫の3例
—本邦151例の検討—

掛川市立総合病院（部長：蟹本雄右）
石田健一郎，柚原　一哉，蟹本　雄右

LEIOMYOMA OF THE URINARY BLADDER: REPORT OF THREE CASES

Kenichiro ISHIDA, Kazuya YUHARA and Yuusuke KANIMOTO
From the Department of Urology, Kakegawa Municipal Hospital,

We report 3 cases of leiomyoma of the urinary bladder. One patient was a 57-year-old female. Magnetic resonance imaging (MRI) revealed a small tumor, and cystoscopy revealed a submucosal tumor on the left wall. Partial cystectomy was performed, and she has had no recurrence for 10 months.

Two females who were aged 68 years and 52 years, were referred to our hospital with the complaint of pain of meatus of urethra, and pollakisuria, respectively. Transurethral resection of bladder tumor (TURBT) was performed, and they have had no recurrence for more than 3 and 4 years, respectively.

Histological examination in the three cases showed a leiomyoma of the urinary bladder. To our knowledge, there are 151 cases of leiomyoma of the urinary bladder reported in the literature in Japan.

(Acta Urol. Jpn. **49**: 671–674, 2003)

Key words: Leiomyoma, Bladder tumor

緒　　言

原発性膀胱腫瘍の大部分は上皮組織由来であり，非上皮性腫瘍は稀である．Melicow[1] によれば非上皮性膀胱腫瘍は4.2%であり，そのうち平滑筋腫は全体の0.3%程度であると述べている．本邦では1916年に大野ら[2]が第1例を報告して以来，われわれが調べえたかぎりでは自験例3例を加えると151例となる．

症　　例

症例1：57歳，女性

主訴：産婦人科にて腫瘤触知

既往歴：特記すべきことなし

現病歴：2001年3月12日，不正性器出血を主訴に当院産婦人科を受診した．内診にて左傍膣円蓋に1.5 cm 大の可動性良好で表面平滑な腫瘤を触知され，Magnetic resonance imaging (MRI) にて膀胱左後壁に腫瘤を指摘され，2002年3月20日当科紹介受診となった．

現症：身長 151 cm，体重 38 kg，栄養状態は良好．黄疸および貧血は認めず，また胸腹部に異常所見を認めなかった．

検査所見：検血，血液生化学検査にて異常を認めなかった．

検尿：黄色透明，比重1.020，pH 6.5，蛋白（−），糖（−），潜血（1+），RBC 1～4/hpf，WBC1 未満/hpf．尿細胞診 class I

画像診断所見：超音波検査では左尿管口付近に 2.0×2.8 cm の hypoechoic lesion を認めた．Computed Tomography (CT) では左尿管口近くの膀胱左後壁に 2 cm 大の内部均一，造影不良の腫瘤が認められた．また水腎症は認めなかった．MRI では T1 強調画像にて低信号，内部均一の 2 cm 大の腫瘤が膀胱左側壁に認められた (Fig. 1)．また 1.5 cm 大の子宮筋腫も認めた．膀胱鏡検査では左尿管口を腹側へ圧排する正常粘膜に覆われた半球状の腫瘤を認めた．

これらの所見より膀胱粘膜下腫瘍が疑われたが，悪性腫瘍も否定できないこと，また左尿管口に近く TURBT では切除困難なことより膀胱部分切除，尿管膀胱新吻合術を施行した．

手術所見：全身麻酔下に下腹部正中切開にて膀胱部へ到達した．腫瘍は左尿管口を圧排していたが，周囲との癒着はなく剥離は容易であった．

摘除標本：大きさ 2×2×2 cm とほぼ球形で，割面は充実性，黄白色であり，出血巣や石灰化，壊死巣は認めなかった．

病理組織学的所見：膀胱粘膜下筋層内に境界明瞭な結節の形成を認め，よく分化した平滑筋の増生を認め，診断は平滑筋腫であった．悪性所見は認めなかった．

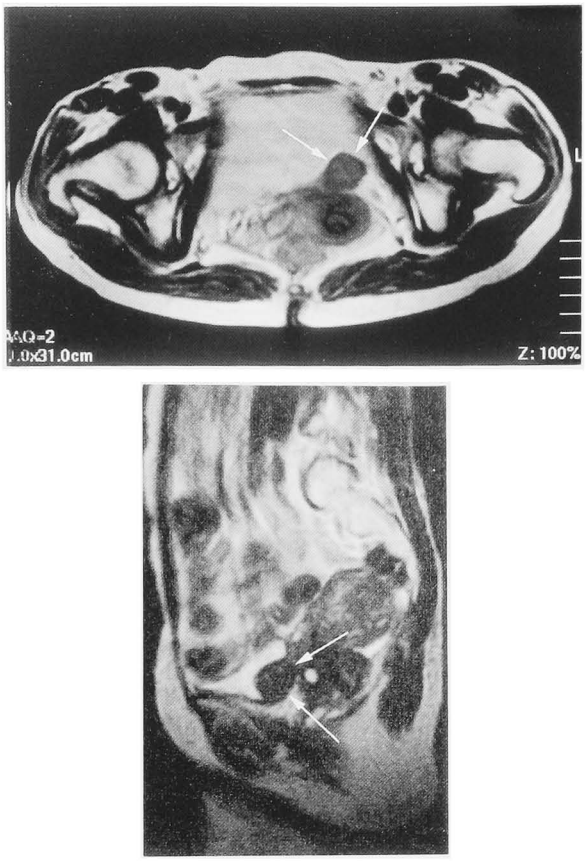

Fig. 1. MRI findings of case 1: T1 (a)-weighted image (coronal plane) showed a homogeneous low intensity tumor and T2 (b)-weighted image (sagittal plane) showed a homogeneous low intensity tumor.

臨床経過：術後経過は良好で5月27日退院し術後10カ月経過した現在再発は認めていない.

症例2：73歳，女性

主訴：外尿道口痛

既往歴：真珠腫性中耳炎（鼓室形成術，1999年9月）

現病歴：排尿時痛，下腹部痛を主訴に1994年より当科にて経過観察されていた．1999年7月21日外尿道口痛の増悪を認めたため当科受診した.

現症：身長 150 cm，体重 37 kg，栄養良，結膜に貧血，黄疸など認めず，また胸腹部，膀胱部の触診上異常所見を認めなかった.

検査所見：検血，血液生化学検査では異常を認めなかった.

検尿：黄色透明，比重1.013，pH 5.0，蛋白（−），糖（−），潜血（−），RBC 1未満/hpf，WBC 1〜4/hpf．尿細胞診 class II.

画像診断所見：MRI では膀胱腔内に前壁より突出した直径 7 mm の T1 強調画像で低信号，T2 強調画像でも低信号を示す内部均一な腫瘤を認めた（Fig. 2）．膀胱周囲，尿道周囲には明らかな異常を認めなかった．膀胱鏡検査では頂部に正常膀胱粘膜に覆われた腫瘤を認めた．同時に生検を施行したところ病理組織学的検査では炎症細胞浸潤像を認めるのみであった.

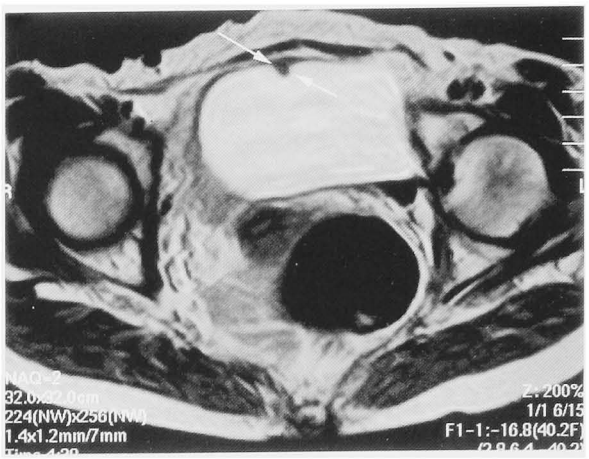

Fig. 2. MRI findings of case 2: T1-weighted image (coronal plane) showed a homogeneous low intensity tumor.

以上の結果より，膀胱粘膜下腫瘍の疑いで1999年11月24日，硬膜外麻酔併用脊椎麻酔下に TURBT を施行した．腫瘤切除時白色粘稠な液体の流出を認めた.

病理組織学的所見：粘膜下部に平滑筋の増生を認め，また deep biopsy でも平滑筋の肥厚性変化を認め，平滑筋腫と診断された．悪性所見は認めなかった.

臨床経過：術後経過は良好であったが，外尿道口痛はその後も時々認められた．42カ月経過した現在再発を認めていない.

症例3：52歳，女性

主訴：頻尿，残尿感

既往歴：子宮筋腫（子宮筋腫核出術47歳時）

現病歴：1999年1月初旬より頻尿，残尿感が強くなったため近医受診したところ，膀胱鏡検査にて右後壁に 1〜1.5 cm 程の粘膜下腫瘍を指摘された，精査加療目的で1999年1月29日当科紹介受診した.

現症：身長 154 cm，体重 62 kg．栄養状態は良好．黄疸および貧血は認めず，また胸腹部に異常所見を認めなかった.

検査所見：検血，血液生化学検査にて異常値を認めなかった.

検尿：黄色透明，比重1.021，pH 8.0，蛋白（−），糖（−），潜血（+），RBC 10〜19/hpf，WBC 5〜9/hpf．尿細胞診 class II.

画像診断所見：膀胱鏡検査では，右後壁に正常膀胱粘膜に覆われた約 1 cm の半球状の隆起を認めた．MRI では約 1.5 cm の子宮筋腫を認めた以外に，膀胱には特に異常所見を認めなかった.

以上の結果より膀胱粘膜下腫瘍の疑いで1999年2月

10日硬膜外麻酔併用脊椎麻酔下に TURBT を施行した．

病理組織学的所見：腫瘍の膀胱粘膜面には腫瘍性変化を認めず，腫瘍部には種々の方向に走る平滑筋細胞の増生を認め，平滑筋腫と診断された．悪性所見は認めなかった．また TURBT 後の切除部生検にて腫瘍性変化の残存を認めなかった．

臨床経過：術後経過は良好で，2月18日退院し，近医にて経過観察となっており，頻尿，残尿感は軽快し50カ月経過した現在まで再発は認められていない．

考　　察

原発性膀胱腫瘍の大部分は上皮組織由来であり，非上皮性腫瘍は稀である．Melicow[1] は非上皮性膀胱腫瘍は4.2%であり，そのうち平滑筋腫は全膀胱腫瘍の0.3%程度であると述べている．本邦では1916年に大野ら[2]が第1例を報告して以来，1998年に針生ら[3]が121例を集計している．われわれが調べえたかぎりでは，その後27例の報告があり，今回自験例3例を加えた合計151例について臨床的検討を行った．

男女比は1:1.96と女性例が約2倍であった．発症年齢は17～87歳（平均年齢46.5歳）と幅広いが，女性では30～40歳代に好発する傾向があり，男性好発年齢の50～60歳代と比べ若年発症するようである（Fig. 3）．子宮筋腫の好発年齢に一致すること，また女性発生例が多いことから，女性ホルモンとの関連[4]が指摘されている．

発育様式は粘膜下型，壁内型，外方発育型（漿膜下型）の3型に分類され，文献上記載のあった151例においては，それぞれ62.3，8.6，9.9%であり，粘膜下型が最も多かった．自験例では3例とも粘膜下型であった．臨床症状は本症に特有なものはなく頻尿，血尿，排尿痛，排尿困難などが多いが，近年人間ドックでの発見例も増加傾向にある．一般的に，粘膜下型に比べ，壁内型や外方発育型では，筋腫が大きくなってから症状が生じる傾向にあるようである[5]　症例1では潜血（+），顕微鏡的血尿が認められたが，数十年前より指摘されていることから，本疾患との関連は不明である．症例2では外尿道口痛という比較的稀な主訴であったが，腫瘍切除後も持続したことから本疾患との関連は明らかでない．

術前診断は超音波検査，CT，MRI などの画像検査および膀胱鏡検査が有用であるが，悪性を否定できないため，生検による病理組織学的診断が最終的には必要である．

超音波検査では，膀胱粘膜に覆われ膀胱壁と連続した hypoechoic lesion として認められることが多いが，尿管口付近の場合は尿管瘤との鑑別を要する場合がある．CT では周囲筋層と isodensity で均一な腫瘍像を呈するものが多い[6]　また山田ら[6]は膀胱平滑筋腫の質的診断に MRI の有用性を指摘している．MRI は冠状断像，矢状断像などが自由に撮影できること，軟部組織のコントラスト分解能が高いことなどより，骨盤内臓器に発生する腫瘍の質的診断に適している．MRI による膀胱平滑筋腫の所見としては一般的な子宮原発の平滑筋腫とほぼ近似しており，通常，T1 強調像において筋組織とほぼ同等の軽度低信号を示し，T2 強調像においては全体に低～中信号であり，筋組織と比較して軽度高信号強度を示すといわれている．周囲組織との境界は明瞭であり，内部はほぼ均一な信号を示す　また T2 強調像で稀に内部に不均一な高信号強度を示すことがあると報告されているが，これは内部に出血，壊死などの変性が起こっている場合である[7]　長沼ら[8]が集計した21例とわれわれが調べえた記載のあった文献11例，さらに自験例2例を加えた合計34例について信号強度について検討した．結果は T1 強調像では低～中信号を示すものが34症例中30例（88.2%），混合信号を示すものは2例（5.9%），高信号を示すものが2例（5.9%）であった．T2 強調像では低～中信号を示すものが34症例中20例（58.8%），混合信号を示すものが7例（20.5%），高信号を示すものが7例（20.5%）であった．つまり膀胱平滑筋腫の MRI 所見は T1，T2 強調像ではと

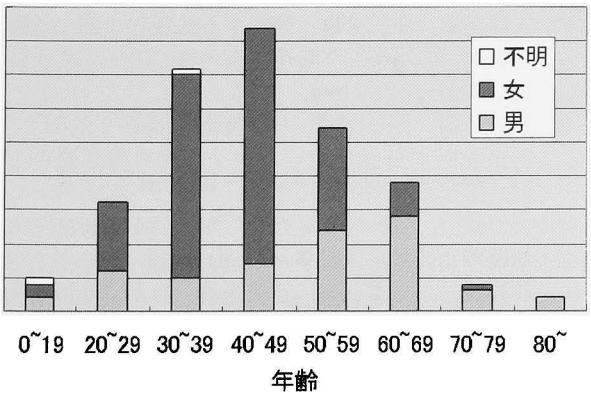

Fig. 3.　Age and sex of leiomyoma of the urinary bladder in 151 patients.

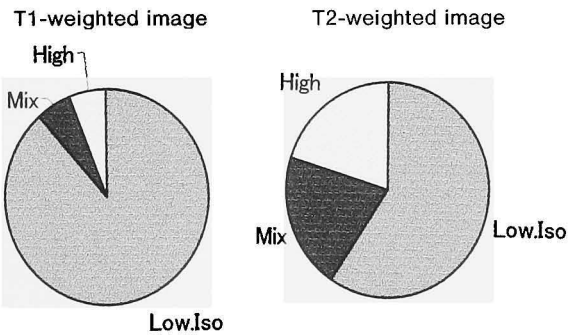

Fig. 4.　MRI image of leiomyoma of the urinary bladder in 151 patients.

もに低～中信号を示すものが多いという結果になった(Fig. 4). 膀胱平滑筋腫と同様に，膀胱に発生する稀な隆起性病変としては肉腫，傍神経筋腫が挙げられる．前者ではT1強調像で低信号，T2強調像で不均一な高信号を示し，後者ではT1，T2強調像ともに高信号を示すとの報告がある[8]．本集計によるとT1，T2強調像ともに高信号を示したものは1例もなく傍神経筋腫との鑑別に関してはMRIが有効と思われた．

膀胱鏡検査において膀胱平滑筋腫は表面平滑で正常粘膜に覆われることが多く，上皮性の腫瘍との鑑別は比較的容易である．しかし粘膜に炎症などがある場合は上皮性のものと紛らわしいことがある[9]．

腫瘍最大径は0.4～28 cm（平均4.78 cm）とさまざまであった．自験例は比較的小さいものが多かった．

発生部位はTable 1に示したとおり，頸部が18.5%，三角部が14.6%，後壁が13.9%，側壁が18.5%，頂部が11.3%，前壁が5.3%であり，前壁を除けば，好発部位はないといえる．

Table 1. Characteristics of 151 cases of leiomyoma of the urinary bladder in Japan

性　別	
男　性	50
女　性	98
不　明	3
年　齢	
17～87歳	(平均46.5歳)
発育様式	
粘膜下型	94 (62.3%)
壁内側	13 (8.6%)
外方発育型	15 (9.9%)
不　明	29 (19.2%)
最大径	
0.4～28 cm	(平均 4.78 cm)
発生部位	
頸　部	28 (18.5%)
三角部	22 (14.6%)
後　壁	21 (13.9%)
側　壁	28 (18.5%)
頂　部	17 (11.3%)
前　壁	8 (5.3%)
不　明	27 (17.9%)
治療方法	
経腹的核出術	60 (39.7%)
膀胱部分切除術	41 (27.2%)
TURBT	26 (17.2%)
膀胱全摘術	4 (2.6%)
経膣的核出術	3 (2.0%)
経過観察	4 (2.6%)
不　明	13 (8.6%)

治療は経腹的腫瘍核出術，膀胱部分切除術などのopen surgeryが66.9%と比較的多い．腫瘍径が大きくTURBTで完全切除困難なものにはopen surgeryを施行し，また小さくとも尿管口を巻き込むように存在するものには膀胱尿管新吻合術を施行する必要があると考えられた．

近年小さな腫瘍発見例が増えていること，またMRIによる質的診断が可能なことよりTURBTを選択する症例も増えてきていて，最近5年間の報告例はTURBT施行症例が約3分の1を占めている．原則的には膀胱周囲組織にまで浸潤しておらず，完全切除が期待できるものにはTURで十分と考えられる．本邦では最大5 cmのものにTURBTにて完全切除した報告例があるが，再発例の報告もある[3]．経膣的核出術には3例（2.0%）報告がある．佐藤ら[10]は7 cm大の膀胱後部の平滑筋腫に対し施行しており，適応となる症例に対しては経膣的アプローチも考慮に入れるべきであるとしている．

結　　語

膀胱平滑筋腫3症例を報告するとともに，自験例を含む本邦151例について文献的考察を行った．

文　　献

1) Melicow M M : Tumors of the urinary bladder : a clinicopathological analysis of over 2,500 specimens and biopsies. J Urol **74** : 498-521, 1955
2) 大野精七，高岡朋三：稀有ナル膀胱筋腫の1例．東京医 **30** : 1423-1432, 1916
3) 針生恭一，川合ミカ，上山　裕，ほか：膀胱平滑筋腫の1例．泌尿器外科 **11** : 1061-1063, 1998
4) 佐久間孝雄，武中　篤，郷司和男，ほか：尿道外脱出を来した膀胱平滑筋腫の1例—本邦報告膀胱平滑筋腫67例の臨床的検討—．泌尿紀要 **35** : 1591-1595, 1989
5) Vargas AD and Mendez R : Leiomyoma of bladder. Urology **21** : 308-309, 1983
6) 山田浩史，高羽秀典，彦坂敦也，ほか：膀胱平滑筋腫の1例．泌尿紀要 **43** : 618, 1997
7) 久保昌志，小松秀樹：膀胱平滑筋腫の1例—診断におけるMRIの有用性について—．総合臨 **47** : 1047-1049, 1998
8) 西村一男，西尾恭規，山下正紀，ほか：MRIで術前診断が可能であった女子膀胱平滑筋腫の1例．泌尿紀要 **35** : 497-500, 1989
9) 長沼俊秀，安本亮二，河野　学，ほか：膀胱平滑筋腫の2例．泌尿紀要 **44** : 833-837, 1998
10) 佐藤英一，松本　徹，三浦秀信，ほか：膀胱平滑筋腫の1例．泌尿紀要 **44** : 331-334, 1998

(Received on April 7, 2003
Accepted on August 14, 2003)