後腹膜髄外性形質細胞腫の1例

秋田大学医学部泌尿器科（主任：佐藤一成助教授）
齋藤　満，土谷　順彦，飯沼　昌宏
光森　健二，松浦　忍，下田　直威
大山　力，佐藤　滋，佐藤　一成

A CASE OF RETROPERITONEAL EXTRAMEDULLARY PLASMACYTOMA

Mitsuru SAITO, Norihiko TSUCHIYA, Masahiro INUMA,
Kenji MITSUMORI, Shinobu MATSUURA, Naotake SHIMODA,
Chikara OHYAMA, Shigeru SATOH and Kazunari SATO
From the Department of Urology, Akita University School of Medicine

A 69-year-old woman visited a hospital with a complaint of left abdominal dull pain. A computed tomographic scan demonstrated a large tumor with central necrosis in the left retroperitoneum, and an angiography revealed hypervascular tumor which was fed from splenic, left renal, left gastric and left colic arteries. Renal cell carcinoma with extrarenal progression was pre-operatively suspected, and a resection was attempted. However, since the celiac artery was involved in the tumor, only a biopsy was performed. The histopathological finding of the biopsy specimen was a plasmacytoma. A combination of chemotherapy and radiation therapy resulted in a marked reduction of the tumor. There was no evidence of tumor progression one year after the chemotherapy.

(Acta Urol. Jpn. **49**: 735–739, 2003)

Key words: Retroperitoneal tumor, Extramedullary plasmacytoma

緒　言

髄外性形質細胞腫（extramedullary plasmacytoma, EMP）は頭頸部に好発し，後腹膜に原発するものはきわめて稀である．今回われわれは診断に苦慮したものの，化学療法と放射線療法で著明な縮小を認めた後腹膜髄外性形質細胞腫の1例を経験したので，若干の文献的考察を加えて報告する．

症　例

患　者：69歳，女性

主　訴：左側腹部鈍痛，食欲不振

家族歴：特記すべきことなし

既往歴：30歳時，虫垂切除術．50歳時，右卵巣嚢腫摘出術．

現病歴：2002年3月より左側腹部鈍痛と食欲不振を認め近医を受診した．腹部CTで巨大後腹膜腫瘤が認められ，当科に紹介され3月25日に入院した．

入院時現症：身長 147.7 cm，体重 43.7 kg，体温 36.7°C，血圧 128/68 mmHg．心窩部から左上腹部にかけ弾性硬で可動性のない巨大腫瘤を触知した．圧痛は認めなかった．

入院時検査所見：血圧・生化学的検査では特に異常は認めなかった（Table 1）．腹部CTで左腎上極から中部外方に最大径 15 cm の内部壊死を伴う腫瘍性病変を認めた（Fig. 1）．また，左膀大動脈リンパ節腫脹が認められ，腫瘍の移転が疑われた．血管造影では腫瘍は脾動脈を主として，左腎動脈，左副腎動脈，左胃動脈ならびに左結腸動脈からの支配を受けており，血管増生に富んでいた（Fig. 2）．画像所見から腎外に発育した左腎細胞癌を疑い．2002年4月4日，手術を施行した．第8肋骨を切除し経胸腹的に腫瘍に到達したが，腫瘍は腹腔動脈を巻き込んでおり，摘出は不可能と判断し生検のみを施行した．また，腫瘍が十二指腸，下行結腸を取り囲むように存在していたため，将来の腸管狭窄を懸念して胃空腸吻合，Brown 吻合ならびに結腸結腸吻合を施行した．

生検標本の病理学検査では小型で N/C 比の高いリンパ球と形質細胞が混在した所見を呈していた（Fig. 3）．術後，骨シンチでは異常なく，Ga シンチでは腫瘍に一致した集積像を認めた．血清学的検査では免疫グロブリンの低下を認めたが，骨髄生検では異常を認めなかった（Table 1）．免疫染色では CD 38（＋），CD 79a（−），MB-1（+），L 26（−），CD 56（−），IgA（−），IgG（−），IgM（−），IgD（−），κ（−）ならびに λ（＋）であり，悪性リンパ腫あるいは形質

Table 1. Laboratory data

〈Pre biopsy〉	
Haematology	
RBC	$399\times10^4/\mu l$
Hb	13.9 g/dl
Ht	41.4%
Plt	$22.1\times10^4/\mu l$
WBC	5,700/μl
Neut	56.0%
Eo	2.1%
Baso	0.7%
Mono	8.1%
Lymp	33.1%
ESR	4 mm/hr, 13 mm/2 hrs
Tumor marker	
CEA	7.5 ng/ml (<5.0)
CA19-9	12.7 U/ml (<37.0)
NSE	8.7 ng/ml (<10.0)
Urinalysis	
Protein (+)	
Occult blood (−)	
RBC	<1/HPF
WBC	1-4/HPF
Blood chemistry	
T. Bil	0.8 mg/dl
AST	21 U/l
ALT	13 U/l
LDH	155 U/l
ALP	90 U/l
AMS	81 U/l
ChE	270 U/l
TTT	0.6 MU
ZTT	2.0 KU
TP	6.9 g/dl
Alb	4.6 g/dl
α-1globulin	3.2%
α-2globulin	8.7%
β-globulin	8.9%
γ-globulin	12.3%
Na	139 mEq/l
K	4.1 mEq/l
Ca	9.3 mg/dl
Cl	99 mEq/l
iP	4.2 mg/dl
BUN	22.9 mg/dl
Cr	0.6 mg/dl
UA	4.1 mg/dl
CRP	0.0 mg/dl
Blood sugar	114 mg/dl
〈Post biopsy〉	
Urinalysis	
Protein (+)	
Bence-Jones protein (−)	
Myelogram	
NCC	70,500/μl
Blast	1.6%
Promyelocyte	0%
Myelocyte	11.6%
Metamyelocyte	15.6%
Band cell	20.8%
Segmented	15.2%
Eosinophilic	0%
Basophilic	0%
Lymphocyte	16.4%
Monocyte	3.4%
Plasma cell	0.4%
Megakaryocyte	62.5/μl
Erythroid cell	11.8%
Serology	
IgG	647 mg/dl (870-1,700)
IgA	88 mg/dl (110-410)
IgM	29 mg/dl (35-220)
Blood chemistry	
M-protein (−)	

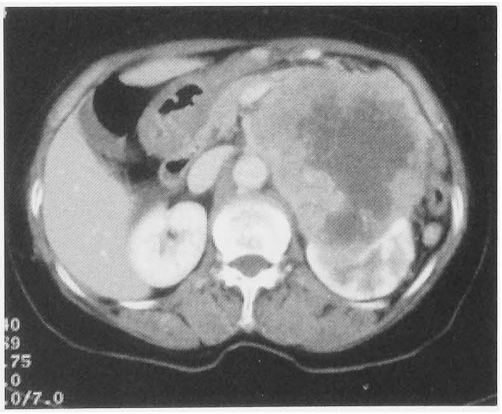

Fig. 1. Enhanced abdominal CT demonstrated a retroperitoneal tumor with central necrosis.

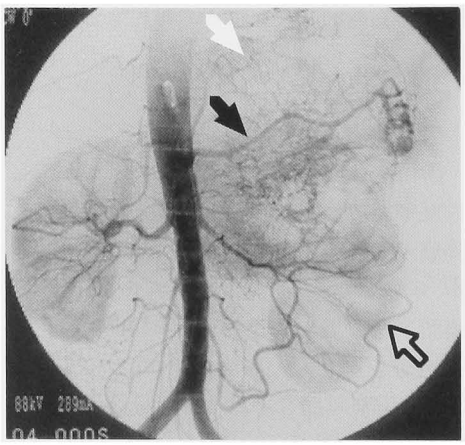

Fig. 2. Angiography showed a hypervascular tumor which was fed from splenic artery (close black arrow), left renal artery, left gastric artery (white arrow) and left colic artery (open black arrow).

細胞腫が疑われた．2002年5月10日から当院血液内科でまず diffuse large B cell lymphoma として CHOP

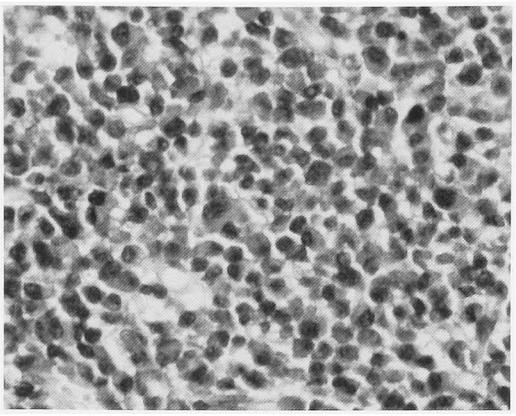

Fig. 3. The biopsy specimen consisted of small lymphocytes and plasma cells. Either malignant lymphoma or plasmacytoma was suspected.

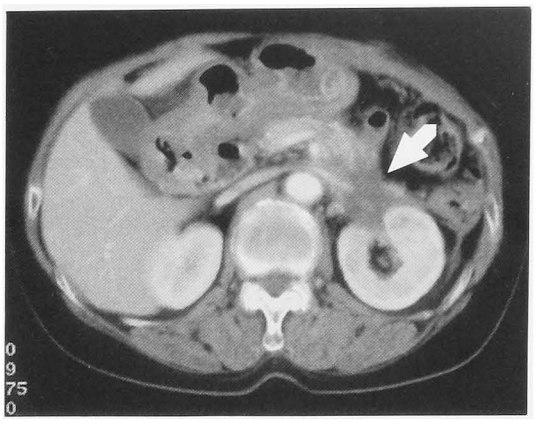

Fig. 4. Enhanced abdominal CT after three courses of chemotherapy demonstrates a marked reduction in the size of the tumor (white arrow).

療法を施行したが，1コース終了後の CT で NC であった．そのため病理組織標本を詳細に再検討した結果，最終的に non-secretary type の髄外性形質細胞腫と診断した．6月7日から VAD (vincristine, adriamycin, dexamethasone) 療法を3コース施行し，腫瘍の著名な縮小を認め (Fig. 4)，腹部症状も消失した．免疫グロブリンは IgG 354 mg/dl, IgA 42 mg/dl, IgM 34 mg/dl と低値のままであった．2002年8月9日から計 49 Gy の放射線療法を追加し，2002年10月2日に退院した．治療1年2カ月後の現在，腫瘍の進行を認めない．

考　　察

髄外性形質細胞腫 (extramedullary plasmacytoma, EMP) は，髄外の主に軟部組織を原発として形質細胞が腫瘍性に増殖する疾患で[1]，その頻度は多発性骨髄腫の約 1/40と比較的稀である[2]　本腫瘍は骨髄生検で異常がない点で多発性骨髄腫と異なっており，頭頸部，特に上気道・口腔内に好発し[3]，経過中にその10～30%が多発性骨髄腫に進展すると報告されている[3~4]　一方，後腹膜原発の EMP はきわめて稀で，われわれが検索した限りでは本邦で10例の報告[5~14]があるのみで，実験例は第11例目と考えられた (Table 2)．これら11例の発症年齢は5～83歳で，平

Table 2. Reports on extramedullary retroperitoneal plasmacytoma in Japan

Case	Age	Sex	Original tumor site	Metastatic site	Ig type (light chain)	Treatment	Outcome (months)	Author (Year)
1	5	M	Bil kidney	Systemic (heart, liver, spleen, and so on)	Unknown	Antibiotics, surgery	Died of disease (5)	Watanabe (1956)
2	64	F	Retroperitoneum	Unknown	IgA	Steroid, antibiotics	Died of disease (13)	Hamaya (1972)
3	74	M	rt kidney, retroperitoneum	rt scrotum, lt chest wall	IgD (λ)	Radiation	Alive with disease (11)	Nishimura (1985)
4	60	F	lt kidney	(−)	IgM	Surgery	No evidence of disease (12)	Kusuyama (1985)
5	47	M	rt kidney	Retroperitoneal LN	IgD (λ)	Surgery, chemotherapy	Alive with disease (5)	Takano (1989)
6	76	F	lt kidney	Liver, para-aortic LN, rt adrenal gland	IgM (λ)	IVH, surgery	Died of disease (3)	Iwata (1990)
7	83	M	lt kidney	lt para-aortic LN	Unknown	Surgery	Died of disease (0.3)	Kobayashi (1992)
8	46	M	lt kidney	(−)	IgG (κ)	Surgery	Died of disease (33)	Tanaka (1993)
9	49	M	rt kidney, retroperitoneum	rt axillal LN, lt supraclavicular LN, rt forearm, left neck	Unknown	Unknown	Died of disease (12)	Watanabe (2000)
10	76	M	Peri-lt kidney	Unknown	Non-secretary (λ)	Unknown	Unknown	Kataoka (2002)
11	69	F	lt kidney	lt para-aortic LN (suspected out)	Non-secretary (λ)	Surgery, chemotherapy, radiation	Alive with disease (13)	Our case

LN : Lymph node, IVH : Intra-venous hyperalimination.

均年齢は58.9歳，男女比は7：4と男性に多い傾向を認めた．初発症状は腫瘍の後腹膜腔占拠による腹部腰背部の圧痛や違和感が最も多く（9例，88.9%），それに付随して発熱，全身倦怠感，食思不振などが認められた．

検査所見では炎症反応や多発性骨髄腫で特徴的な尿中 Bence Jones 蛋白，M蛋白の上昇を認めない場合が多く，病勢進行後に顕性化する例も報告されている[6,9]　産生する免疫グロブリンの種類は IgD 2例，IgM 2例，IgA 1例ならびに IgG 1例であり，light chain 産生のみの non-secretary type も2例認められた．Wiltshaw らは異常免疫グロブリンを産生する EMP は276例中13例（4.7%）と稀であり，その中で light chain 産生は8例中7例で κ 型であったと報告している[3]　これに対し，本邦で報告された後腹膜原発 EMP ではグロブリン産生は11例中5例（45.5%）と比較的高率で，light chain に関しても記載のあった6例中5例で λ 型であった．

現在のところ，種々の画像診断だけで後腹膜腫瘍を EMP と診断するのはきわめて困難であり，特徴的な検査所見にも乏しいことから，治療前診断に難渋する場合が多い．実際，後腹膜原発 EMP 本邦11例中．治療前に診断または積極的に EMP が疑われた症例は3例にすぎなかった．

治療法については，EMP は放射線感受性が高く，一般的に放射線療法が推奨されているが[15]，単発であれば外科治療を推奨している報告や[16]，可及的摘除後に放射線療法を追加すべきとの報告もある[17]　しかし，たとえ画像上で限局性であっても，EMP が全身性疾患であることを考慮すると全身化学療法を中心とした集学的治療が必要と考える．自験例においては VAD 療法が奏効したが，THP-COP（THP-adriamycin, cyclophosphamide, vincristine, predonisolone）療法や[12]，melphalan を中心とした化学療法が奏効した症例も報告されている[9]

EMP 全体の5年生存率は，Noorani ら[18]は50%，また，Shih ら[19]は79%と報告しており比較的良好であるが，本邦での後腹膜原発 EMP 11例中4例は治療開始後1年以内に死亡している．この理由として後腹膜原発 EMP では初診時に高率（11例中5例，45.5%）に遠隔転移が認められるなど，頭頸部に発生する EMP と比較して症状の発現が遅く，発見時にすでに進行していることが多いためと考えられる．一方，化学療法に感受性のある症例は比較的長期生存する傾向があり，この点からも化学療法を第一選択にすべきであると考える．

自験例では腎細胞癌を疑っていたため生検を施行しなかった．根治目的に経胸腹的アプローチを施行したが，先んじて小切開開放生検や術中迅速診断などを行っていれば，患者の侵襲をより小さくできた可能性があった．術前確定診断が困難な後腹膜腫瘍に関しては，針生検，小切開開放生検，術中迅速病理診断などを行い，可及的速やかに確定診断し，適切な治療を行う必要性があると考えられた．

結　　語

1. 後腹膜髄外性形質細胞腫（extramedullary plasmacytoma，EMP）の1症例を経験した．
2. 後腹膜原発の EMP はきわめて稀であり，自験例は本邦11例目である．
3. 後腹膜原発 EMP 本邦11例において，化学療法感受性のある症例では比較的長期生存がえられる傾向がみられた．
4. 術前確定診断が困難な後腹膜腫瘍に関しては，針生検，小切開開放生検，術中迅速病理診断などを行い，可及的速やかに確定診断し，適切な治療を行う必要性があると考えられた．

文　　献

1) 戸川　敦：髄外性形質細胞腫，血液症候群Ⅲ，血漿蛋白の異常．別冊日臨 **22**：419-421，1998
2) Pahor AL: Extramedullary plasmacytoma of the head and neck, parotid and submandibullar salivary gland. J Laryngol Otol **91**: 241-258, 1977
3) Wiltshaw E: The natural history of extramedullary plasmacytoma and its relation to solitary myeloma of bone and myelomatosis. Medicine **55**: 217-238, 1976
4) Knowling MA, Harwood AR and Bergsagel DE: Comparison of extramedullary plasmacytomas with solitary and multiple plasma cell tumors of bone. J Clin Oncol **1**: 255-262, 1983
5) Watanabe H and Oda H: A Case of extramedullary plasmacytoma. Acta Pathol Jpn **6**: 811-816, 1956
6) 浜家一雄，橋本宏之，元井　信：後腹膜リンパ節に原発した IgA 型髄外性形質細胞腫．日臨 **30**：1808-1816，1972
7) 西村庸夫，若林久男，赤松興一，ほか：イレウス様症状を呈した IgD（λ）型髄外性形質細胞腫の1例．日消病会誌 **82**：2834-2839，1985
8) 楠山弘之，河合恒雄，鷲塚　誠，ほか：腎形質細胞腫の1例．日泌尿会誌 **76**：633，1985
9) 高野右嗣，亀岡　博，三好　進，ほか：後腹膜形質細胞腫の1例．泌尿紀要 **35**：1725-1730，1989
10) 岩田英樹，鄭　漢彬，栗山　学，ほか：腎原発髄外性形質細胞腫の1例．泌尿器外科 **3**：69-73，1990
11) Kobayashi H, Itoh T, Murata R, et al.: Primary retroperitoneal plasmacytoma with tumor thrombus within the renal vein. J Urol **147**: 452-454, 1992
12) 田中洋造，三馬省二，林　美樹，ほか：後腹膜髄

外形質細胞腫の1例．泌尿紀要 **39**：639-643, 1993
13) Watanabe N, Morijiri M, Shimizu M, et al.: A case of retroperitoneal extramedullary plasmacytoma with multiple metastasis. J Clin Imag **24**: 365-367, 2000
14) 片岡秀夫，松本正朗，天方義人，ほか：後腹膜原発と考えられた髄外性形質細胞腫の1症例．日病理会誌 **91**：339, 2002
15) Mill WB and Griffith R: The role of radiation therapy in the management of plasma cell tumors. Cancer **45**: 647-652, 1980
16) 堀内正敏，村上　泰，行木英生，ほか：咽頭に発生した extramedullary plasmacytoma の1例．癌の臨 **19**：953, 1973
17) 日根基二，信貴保夫，田村直民，ほか：咽頭プラズマ細胞腫の1例．耳鼻咽喉 **37**：867, 1965
18) Noorani MA: Plasmacytoma of middle ear and upper respiratory tract. J Laryngol Otol **89**: 105-113, 1975
19) Shih LY, Dunn P, Leung WM, et al.: Localized plasmacytomas in Taiwan: comparison between extramedullary plasmacytoma and solitary plasmacytoma of bone. Br J Cancer **71**: 128-133, 1995

(Received on June 30, 2003
Accepted on August 14, 2003)