# 膀胱ヘルニアの2例

和泉市立病院泌尿器科（医長：岩井謙仁）
林　真二，岩井謙仁
大阪市立大学医学部泌尿器科学教室（主任：岸本武利教授）
安本亮二，浅井省和，岸本武利

# BLADDER HERNIA: REPORT OF TWO CASES

Shinji Hayashi and Yoshihito Iwai
*From the Department of Urology, Izumi City Hospital*
Ryoji Yasumoto, Yoshimasa Asai and Taketoshi Kishimoto
*From the Department of Urology, Osaka City University Medical School*

Case 1. A 55-year-old male visited our hospital complaining of dysuria and two-staged micturition. Physical examination revealed a fist sized, elastic soft mass in the left inguinal region. Upright drip infusion pyelography (DIP) showed left inguinal hernia of the bladder. Retrograde urethrography showed bladder neck contracture and a diverticulum. Cystoscopy revealed a indentation in the left bladder wall. Urodynamic studies demonstrated organic obstruction in the lower urinary tract. From these findings, diagnosis was made as bladder hernia and bladder neck contracture. Resection of thin portion of the bladder wall and hernia repair, accompanied by prostatectomy, was performed.

Case 2. A 37-year-old male visited our hospital with the history of ureteral stone and chronic prostatitis. Upright DIP incidentally revealed the small right inguinal bladder hernia. Because he had no complaint of dysuria and two-staged micturition, he was observed without surgical treatment.

(Acta Urol. Jpn. 40: 79-82, 1994)

**Key words:** Bladder hernia

## 緒言

膀胱ヘルニアは欧米では多くの症例が報告されているが，本邦での報告は比較的少ない．今回，著者らは2症例を経験したので報告する．

## 症例

症例1

患者：55歳，男性

主訴：排尿困難

既往歴・家族歴：特記すべきことなし

現病歴：1992年3月頃より排尿困難と二段排尿を認め，1992年4月7日当科を受診した．

現症：体重 67 kg，身長 164 cm．栄養状態良好，眼瞼結膜に貧血，眼球結膜に黄染を認めず．胸腹部理学的所見に特に異常を認めず．立位にて左鼠径部に手拳大，表面平滑，弾性軟，無痛性の腫瘤を触知した．臥位では腫瘤は縮小したが，腹圧を加えると膨出した．前立腺は，超胡桃大，辺縁整，表面平滑，弾性硬であった．

入院時検査成績：血液一般，血液生化学検査所見，尿検査所見に特に異常を認めず．PA 0.8 ng/ml 以下，γ-Sm 1.0 ng/ml 以下，PAP 1.7 ng/ml．尿細胞診，尿細菌培養検査とも陰性．

X線検査所見：排泄性腎盂造影立位像にて，膀胱左壁より左前方に突出した頸部を有する嚢状陰影を認めた（Fig. 1）．逆行性尿道造影にて，膀胱頸部硬化症と膀胱憩室を認めた．

膀胱鏡所見・膀胱内に肉柱形成と憩室および頂部左側に軽度陥凹を認めた．

前立腺超音波検査所見：前立腺は形態整，被膜整，内部エコー均一で transition zone の軽度の腫大および transition zone と peripheral zone の境界に hyperechoic lesion を認めた．

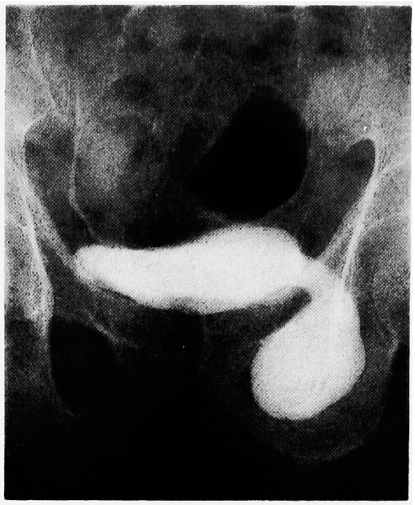

Fig. 1. Upright DIP shows tear-drop like bladder hermia in the left inguinal region.

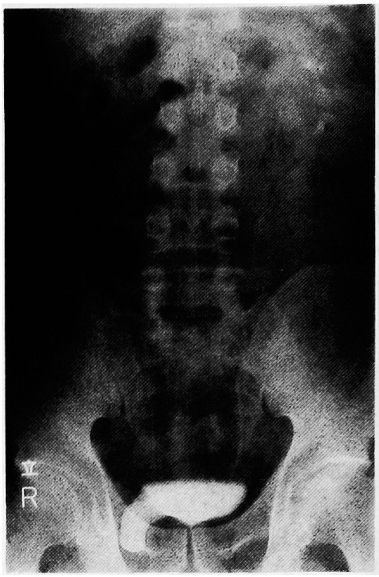


Fig. 2. Upright DIP shows bladder hernia in the right inguinal region.

ウロフロメトリー：排尿量 113 ml, 残尿 90 ml, 最大尿流率 8 ml/sec, 平均尿流率 5 ml/sec.

シストメトリー　初発尿意 180 ml, 最大尿意 320 ml, 最大膀胱内圧 85 cm$H_2O$.

以上の所見より，膀胱頸部硬化症に合併した膀胱ヘルニアと診断し，1992年11月5日，手術を施行した．左傍腹直筋切開にて入り，膀胱内に生食を 200 ml 注入したところ，一部腹膜で覆われた薄い膀胱壁の膨隆を認めたため，腹膜を剝離し壁の菲薄部分を切除した．また，内鼠径輪がヘルニア門と考えられたため内鼠径輪縫縮，後壁補強を行い，同時に前立腺を切除した．病理組織学的検査では，前立腺は glandular hyperplasia, 菲薄部分は筋層がきわめて薄く筋線維の走行は粗であった．術後の排尿困難と二段排尿は消失した．

症例 2

患者：37歳，男性

主訴：下腹部不快感

家族歴：特記すべきことなし

既往歴：1986年右尿管切石術，1987年左尿管結石，1989年左尿管結石，右尿管結石，1990年右腎結石，左尿管結石，右尿管結石，慢性前立腺炎

現病歴：結石の自排，再発を繰り返し外来で経過観察していたところ，1992年2月8日の排泄性腎盂造影立位像で右膀胱壁より鼠径部に突出する嚢状陰影を認めた (Fig. 2). なお，排尿困難などは認めなかった．

現症：体重 74 kg, 身長 164 cm. 栄養状態良好，眼瞼結膜に貧血，眼球結膜に黄染を認めず，臥位では異常を認めなかったが，立位にて腹圧を加えると右内鼠径輪部に小鶏卵大，表面平滑，弾性軟，無痛性の腫瘤を触知した．前立腺は，超胡桃大，辺縁整，左右対称，表面不整，硬であった．

検査所見・血液一般，血液生化学検査所見，尿検査所見に特に異常を認めず．膀胱鏡所見では膀胱内は特に異常を認めず，前立腺超音波検査所見は慢性前立腺炎であった．ヘルニアの程度は軽度で排尿困難などを認めないため，現在外来にて経過観察中でヘルニアの悪化を認めていない．

## 考　　察

Watson[1] の定義によれば，膀胱ヘルニアは膀胱の一部が腹部あるいは骨盤部の正常または異常の開口部を通って突出したものとされている．欧米では鼠径ヘルニアに合併した膀胱ヘルニアの頻度は1～4%，50歳以上の男性の鼠径ヘルニアの10%に合併すると報告[2] されている．本邦では1921年池田[3] の報告以来，1991年辻畑ら[4]が33例を集計報告しており，その後，われわれの調べえたかぎりでは，現在まで6例[5-9] が新たに報告されており集計漏れ1例[10]を加え自験例は41，42例目と考えられる．

1. 性，年齢について

本邦報告例42例中，男性が36例，女性が6例と男女比6　1で男性に多く認められた．発症年齢に関しては，不明な1例を除いた41例中20歳未満が8例（男性4例，女性4例）19.5%，50歳以上が27例（男性26

例，女性1例）66%と二峰性の分布を示し，特に50歳以上の男性に多く認められた．Watson によれば70%が成人男性である[1]．

2. 発生部位，左右差について

本邦においては，その発生部位は42例中陰嚢部に認めた症例は16例（38%）と多く，左右差は右側25例（70%），左側11例（30%）であったが，欧米の報告[1]では右側が多く，男性の大多数は鼠径膀胱ヘルニア，女性では大腿膀胱ヘルニアが多く，陰嚢部へ侵入する膀胱ヘルニアは稀である．

3. 成因，分類について

膀胱ヘルニアの成因としては，Soloway ら[11]や舟生ら[12]は1）膀胱支持組織や腹壁の先天的および後天的脆弱化，2）膀胱壁の先天的および後天的異常，3）下部尿路通過障害による膀胱の拡張や膀胱壁の弛緩，4）腹腔内圧の上昇，5）膀胱前腔への脂肪組織の堆積などが，その成因として考えられると報告している．50歳以上の男性で下部尿路通過障害に関して記載の有る21例（症例1を含む）中，下部尿路通過障害を有した症例は12例（57.1%）で前立腺肥大症8例（不完全利尿筋括約筋協調不全の合併1例），膀胱頸部硬化症3例，尿道狭窄2例であった．症例1では膀胱頸部硬化症を認めたが，症例2では閉塞性疾患を認めなかった．同側の鼠径ヘルニアの手術既往が11例（25.3%）に認められた点は，成因と関連性があるものと考えられる．

膀胱ヘルニアは腹膜との関連により腹膜側型，腹膜外型，腹膜内型の3型に分類されている．本邦報告例中不明な12例を除いた30例（腹膜側型であった症例1を含む）は，腹膜側型20例（66.6%），腹膜外型9例（30%），腹膜内型1例（3.3%）と欧米の報告[13]と同様な結果であった．

4. 症状について

膀胱ヘルニアが小さい場合は無症状であるが，膀胱ヘルニアが大きい場合は大多数で排尿異常を認める．二段排尿，排尿後縮小する腫瘤，自尿後の腫瘤の圧迫による再排尿や尿意の発生が特徴的な症状で，頻尿，排尿困難などは閉塞性尿路疾患による二次的な症状と考えられている．記載の有る40例中28例（70%）が頻尿，排尿困難，二段排尿などの排尿異常を主としていた．

5. 診断について

術前に膀胱ヘルニアと診断されえた症例は0～7%と少なく，鼠径ヘルニアとして手術され術中に診断された症例，術後膀胱損傷などで敗血症やドレーンより尿の流出が生じたため診断された症例などが報告[14]されている．そのため，大きな鼠径ヘルニアを有する成人男性には膀胱X線検査などの検索が必要と述べている[14]．その診断率については，排泄性腎盂造影において立位では100%，腹臥位では50%，仰臥位では30%の症例で描出でき診断可能であったと報告[15]されている．なお，本邦でも以前ほとんどが術中に診断されていたが，1974年以降は全例が診断法の進歩により術前に診断され，自験例2例とも DIP 立位像のみで診断可能であった．

6. 治療について

一般的に小さなヘルニアは切除せず経過観察で良いと思われるが，大きなヘルニアは閉塞性尿路疾患の治療とともに膀胱ヘルニアの還納と後壁の補強が，さらに，場合により切除も必要となる．Thompson ら[16]は，その絶対適応としてヘルニア内の腫瘍の存在，ヘルニア部分の壊死や憩室の合併，相対的適応としてはヘルニア頸部の最大径が 0.5 cm 以下の場合と述べている．しかし，Gomella ら[17]によれば，切除の適応はヘルニアの大きさ，位置，頸部の広さ，機能的膀胱容量などにより決まるとしている．これら以外の場合は，ヘルニアの還納と鼠径部の補強のみで再発はなく，大きなヘルニアも還納後正常な膀胱機能を有するので，ヘルニアの大きさには関係なくヘルニアの還納と後壁の補強のみでよいとされている[16]．症例1では，頸部を持つ大きいヘルニアで，術中膀胱壁の菲薄部を認めたため部分切除を行い，さらに前立腺を切除した．症例2では，膀胱ヘルニアは小さく，頸部を有さない形態で，特有な症状も尿路閉塞症状もないため経過観察とした．

本稿の要旨は，第143回日本泌尿器科学会関西地方会にて発表した．

## 文　献

1) Watson LF: Hernia, 3rd ed., 555-575, St. Louis, CV Mosby Co. 1948
2) Iason AH: Repair of urinary bladder herniation. Am J Surg **63**: 69-77, 1994
3) 池田　清：結石ヲ伴エル膀胱陰嚢ヘルニアノ1例．皮膚泌尿器科雑誌 **21**・570, 1921
4) 辻畑正雄，横川　潔，中野悦次：鼠径部膀胱ヘルニアの1例．泌尿紀要 **37**：1053-1055, 1991
5) 坂口　幹，山下修史，斉藤　泰：陰嚢におよぶ巨大膀胱ヘルニア．臨泌 **45**：79-82, 1991
6) 木村元彦，片山靖士，高野　崇，ほか：膀胱ヘルニアの2例．泌尿器外科 **3**：757-759, 1990
7) 石津和彦，瀬山厚司，中山富太，ほか：鼠径ヘルニア根治術後3日目に発生した膀胱ヘルニアの1例．泌尿紀要 **38**：455-458, 1992

8) 川村繁美，黒澤 尚，野呂一夫，ほか：膀胱癌を合併した陰嚢内膀胱ヘルニアの1例．日泌尿会誌 **83**：1334-1337，1992
9) 和田英樹，南部明民，堀田浩貴，ほか：鼠径部膀胱ヘルニアの1例．西日泌尿 **54**：479-481，1992
10) 池田達夫，出村 惶，秋田康年，ほか．膀胱ヘルニアの1例．日泌尿会誌 **62**：652，1971
11) Soloway HM, Portney F and Kaplan A: Hernia of the bladder. J Urol **84**: 539-543, 1960
12) 舟生富寿，白岩康夫，大和健二：再発性膀胱ヘルニアの1治験例．臨泌 **22**：442-448，1968
13) Petta S, Tomiselli G, Tonelli VH, et al.: Le ernie vescicali. Considerazioni clinico-radiologiche. G Chin **9**: 333-337, 1988
14) Ray B, Darwish ME, Baker RJ, et al.: Massive inguinoscrotal bladder herniation. J Urol **118**: 330-331, 1977
15) Liebskind AL, Elkin M and Goldmas SH: Herniation of bladder. Radiology **106**: 257-262, 1973
16) Thompson JE, Taylor JB, Nazarian N, et al.: Massive inguinal scrotal bladder hernias: a review of the literature with 2 new cases. J Urol **136**: 1299-1301, 1986
17) Gomella L, Spires S, Burton J, et al.: The surgical implications of herniation of the urinary bladder. Arch Surg **120**: 964-966, 1985

(Received on June 11, 1993
Accepted on August 15, 1993)