偶発腫瘍として発見された腎平滑筋肉腫の1例

京都大学医学部泌尿器科学教室（主任：吉田　修教授）
玉置　雅弘，寺井　章人，寺地　敏郎，橋村　孝幸
大石　賢二，竹内　秀雄，吉田　修

A CASE OF INCIDENTAL RENAL LEIOMYOSARCOMA

Masahiro Tamaki, Akito Terai, Toshiro Terachi,
Takayuki Hashimura, Kenji Ohishi,
Hideo Takeuchi and Osamu Yoshida
From the Department of Urology, Faculty of Medicine, Kyoto University

A 68-year-old man visited his home doctor with the chief complaint of left flank pain. Abdominal ultrasonography revealed left hydronephrosis and space occupying lesion in the right kidney. He was referred to our hospital because of suspected left ureteral stone and for further examination. Drip infusion pyelography revealed a left ureteral stone and retrograde pyelography showed extrinsic compression and deformation of the right pyelogram. A computed tomography showed a heterogeneous solid mass, 7×4 cm in size, compressing the pelvicocalyceal system and growing out of the kidney. Right radical nephrectomy was performed under the diagnosis of renal cell carcinoma. The pathological diagnosis was leiomyosarcoma.

Seventy-five cases of renal leiomyosarcoma have been reported in the Japanese literature and this is the third case as an incidental tumor. Because of the absence of the characteristic diagnostic signs, this malignant tumor can present diagnostic difficulty. The diagnostic problems and clinical features of renal leiomyosarcoma are discussed.

(Acta Urol. Jpn. 40: 415-418, 1994)

Key words: Renal leiomyosarcoma, Incidental tumor

緒　　言

腎平滑筋肉腫は比較的稀な疾患である．今回，われわれは左尿管結石による左側腹痛を契機として偶然発見された腎平滑筋肉腫の1例を経験した．偶発腫瘍としての報告は少なく本例が3例目と考えられる．本疾患の画像診断は一般に困難とされるが，画像診断を中心として若干の文献的考察を加えたので報告する．

症　　例

患者：68歳，男性

主訴：左側腹部痛

既往歴：結核性胸膜炎

家族歴：結核（姉・母），高血圧（母），脳血管障害（母・父），白血病（兄）

現病歴：1992年10月30日，左側腹部痛を主訴に近医を受診．超音波検査にて軽度の左水腎症および右腎占拠性病変を指摘され当科外来受診．排泄性腎盂造影にて左尿管結石および右腎腫瘍疑いにて同年11月9日入院となった．

入院時現症：身長 165.5 cm，体重 59 kg．理学的所見では，胸部・腹部とも特記すべき所見は認めず．表在性リンパ節は触知しなかった．

一般検査成績：赤沈，CRP で軽度炎症所見を認めた以外，腫瘍マーカー，末梢血液所見，生化学所見，尿検査，尿細胞診いずれも異常を認めなかった．

画像診断：排泄性腎盂造影では，左尿管下端部に 3×5 mm の結石陰影と軽度の左水腎症を認めた．右腎では輪郭では凹凸は認めなかったが，腎盂・腎杯の著しい圧排変形を認め腎占拠性病変が疑われた（Fig. 1）．逆行性腎盂造影では，腎盂・腎杯に陰影欠損を認めず，腎盂外からの圧排を示唆する所見であり腎盂腫瘍は否定的であった（Fig. 2）．CT では，腎盂・腎杯を背側に圧排し腎門部より腎外側に発育を示す 7×4 cm の充実性の腫瘤を認め，下大静脈は軽度左方に圧排されていた．造影 CT では，軽度不均一に enhance

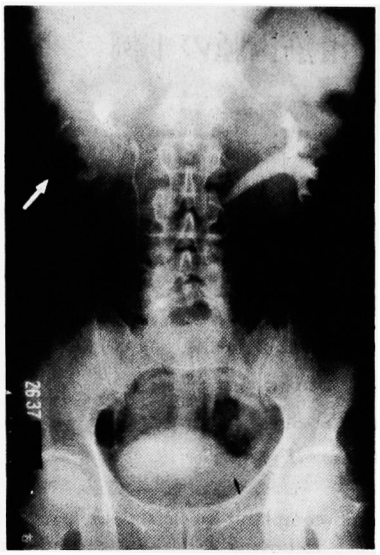

Fig. 1. Excretory urogram revealed left ureteral stone (black arrow) and showed compression and deformation of the right pyelogram (white arrow).

Fig. 2. Retrograde pyelography revealed the extrinsic compression of the pyelogram.

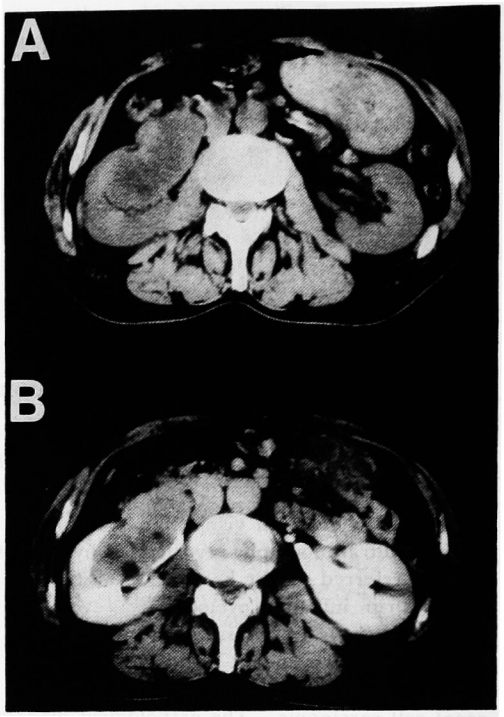

Fig. 3. CT scan shows a heterogeneous solid mass of the right kidney. (A: plain CT scan B: enhanced CT scan)

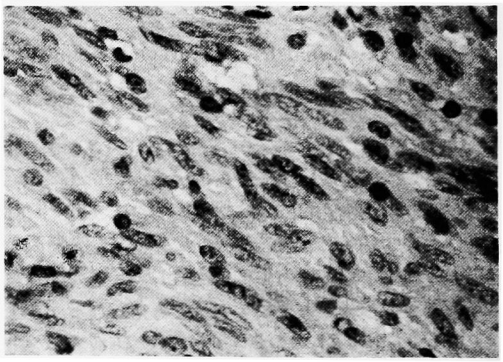

Fig. 4. Microscopic appearance of the tumor. (HE stain, ×400)

される腫瘤であった (Fig. 3). なお胸部X線撮影, 腹部 CT, 骨シンチの結果, 明らかなリンパ節転移, 他臓器転移は認めなかった. 以上の所見より右腎細胞癌を疑い, 1992年11月17日, 全身麻酔下に経腰的根治的右腎摘出術を施行した.

手術所見：右腰部斜切開にて後腹膜腔に達した. 腎門部には腎外に突出する腫瘍は触知できたが, 周囲組織への癒着や浸潤はなく副腎を含め一塊に摘出した. 術中, リンパ節は触知しなかったためリンパ節清郭は施行しなかった.

摘出標本：重量 325 g. 腫瘍は疎性な被膜に覆われ, 腎実質・腎盂から鈍的に剝離可能であった. 腫瘍の大きさは 7×4×3.5 cm. 弾性硬で, 割面は淡黄色・充実性であった. 腫瘍内部には嚢胞性病変を認め, 淡黄色透明の内容液を含んでいた.

病理組織標本：Hematoxylin-Eosin 染色では比較的異型性・核分裂像に乏しい紡錘細胞の柵状配列を認め, また腎外にあることより平滑筋肉腫が疑われた

(Fig. 4). さらに免疫組織化学的には，desmin は陰性であったが，muscle actin は陽性であり，また glycogen 陽性で，trichrom 染色にて筋線維が陽性に染色されたため low grade な平滑筋肉腫と診断した．

術後経過：術後経過良好にて退院．術後6カ月を経た現在，再発・転移の所見なく健在である．

なお，左尿管結石は入院後自排した．

考　　察

腎肉腫は腎悪性腫瘍の1～3.3%を占める比較的稀な疾患であり[1]，中でも腎平滑筋肉腫は最も多いとされている．本邦では自験例を含め検索しえたかぎりでは75例の報告がある．主訴としておもなものは腹部腫瘤，腹痛，血尿，発熱がありこれらのいずれかを主訴とする症例は59例（85.5%）と多いが，いわゆる偶発腫瘍としての報告は少なく本邦では過去に2例[12,13]の報告があるのみで自験例が3例目と考えられた．年齢別では，18歳から78歳まで分布し50歳代が最も多く，平均49.1歳であった．男女別では，男性40例・女性35例であった．摘出重量は記述の明らかな60例で，150 g から 5,230 g におよび平均 974.6 g であり，発見時には進行例が多いことが示唆された．発生起源としては，腎被膜よりの発生が最も多く，その他腎盂・腎杯腎実質内血管よりの発生が考えられる．自験例では，腫瘍は腎洞部に位置し腎盂および腎実質の両者を圧排しながら発育しており，腎被膜あるいは腎盂由来の平滑筋肉腫と考えられた．

本疾患の画像上特徴的な所見として単純X線上では石灰化を認める頻度が高く，また CT 上は中心壊死に伴う低吸収域を認めることが多く，さらに血管造影では hypovascular tumor として描出されることが多いとされる[2,14]．しかし，いずれも非特異的であり補助診断として有効であるに過ぎない．従って本疾患の画像診断は困難とされている．文献上，腎被膜腫瘍を疑った症例が3例[15-17]あった以外は腎腫瘍とのみ診断されている症例が大多数で，術前確定診断された症例はない．われわれは，過去に本邦で報告された症例における画像診断を再検討してみたが，すでに腫瘍が大きく，腎実質にまで浸潤していたため境界不明瞭な症例が多く，やはり術前に腎細胞癌との鑑別診断は困難と考えられた．また，MRI で評価された症例はほとんどなく，今後 MRI での鑑別の可能性もありさらに症例を重ね検討されるべきであろう．本例では MRIや血管造影は施行されなかったが，retrospective に CT (Fig. 3) を見直すと，腫瘍と腎実質の境界はきわめてスムーズで，腎実質の圧排像も均一であり，腎細胞癌よりもむしろ腎実質以外から発生した腫瘍を考えるべきであった点は反省に値する．今後も超音波画像診断等の向上に伴い早期に発見される症例が増加すると予想されるが，画像上本疾患を疑いえた場合は積極的に MRI や血管造影を行うべきであり，各種の modality を総合すればある程度の画像診断は可能であると考える．特に腎被膜に発生した平滑筋肉腫では腎被膜動脈に栄養されることが多く比較的早期であれば画像上腎実質と腫瘍の関係を明確にすることで推測可能と思われる．Mucci ら[2]も腎被膜動脈に栄養される hypovascular tumor に石灰化を認めた場合は腎肉腫を疑うべきだとしている．

本疾患の確定診断は現状では術後の組織診断に依らざるをえない．組織学的には紡錘形細胞の柵状配列が特徴的であるが，肉腫様型腎細胞癌との鑑別上，免疫組織化学的染色にて筋原性線維の証明が重要である[3]．

本疾患の治療に関しては腎摘除術が唯一確立された治療法だが，進行例で発見されることが多く，また一般に組織学的悪性度が高く局所再発や肺・肝・骨へ血行性転移しやすいため予後不良である．自験例は，尿管結石による症状を契機として腹部超音波検査で比較的早期に偶然発見され手術で完全摘除がなされたこと，組織学的に low grade であったことなどを総合し術後補助療法は施行しなかったが，今後も厳重な経過観察が必要と考える．

結　　語

尿管結石の精査中に偶発腫瘍として発見された68歳男性の腎平滑筋肉腫の1例を経験したので画像上の特徴に重点を置き報告した．

本論文の要旨は第142回日本泌尿器科学会関西地方会で報告した．

文　　献

1) Niceta P, Lavengood RW Jr, Fernandes M, et al.: Leiomyosarcoma of kidney: Review of the literature. Urology **3**: 270-277, 1974
2) Mucci B, Lewi HJE and Fleming S: The radiology of sarcomas and sarcomatoid carcinomas of the kidney. Clin Radiol **38**: 249-254, 1987
3) Davis R, Vaccaro JA, Hodges GF, et al.: Renal leiomyosarcoma: Plea for agressive: therapy Urology **40**: 168-171, 1992
4) Krech RH. Loy V, Dieckmann KP et al.: Leiomyosarcoma of the kidney. Immunohistological and ultrastructural findings with

special emphasis on the growth fraction. Br J Urol **63**: 132-134, 1989
5) Helmbrecht LJ and Cosgrove MD: Triple therapy for leiomyosarcoma of the kidney. J Urol **112**: 581-584, 1974
6) Blum RH, Corson JM, Wilson RE, et al.: Successful treatment of metastatic sarcomas with cyclophosphamide, adriamycin, and DTIC (CAD). Cancer **58**: 2196-2197, 1980
7) Pinedo HM, Bramwell VHC, Mouridsen HT, et al.: Cyvadic in advanced soft tissue sarcoma: A randomized study comparing two schedules. Cancer **53**: 1825-1832, 1984
8) Eizinger FM and Weiss SW: Leiomyosarcoma. In: Soft Tissue Tumors. Edited by Eizinger FM and Weiss SW., pp. 298-315, The C.V. Mosby Company, St. Louis, 1983
9) Farrow GM, Harrison EG, Utz DC, et al.: Sarcomas and sarcomatoid and mixed malignant tumors of the kidney in adults—part 1. Cancer **22**: 545-550, 1968
10) Russo P, Brady MS, Conlon K, et al.: Adult urological sarcoma. J Urol **147**: 1032-1037, 1992
11) Rakowsky E, Barzilay J, Schujman E, et al.: Leiomyosarcoma of kidney. Urology **29**: 68-70, 1987
12) 小田島邦男，馬場志郎，早川正道，ほか：腎平滑筋肉腫と陰茎癌の重複症例．泌尿紀要 **29**：425-431，1983
13) 岡　明博，亀井　修，清家　泰：腎平滑筋肉腫の1例．日泌尿会誌 **81**：1432，1990
14) 石津和彦，青木明彦，徳原正洋：腎平滑筋肉腫の1例．西日泌尿 **51**：175-178，1989
15) 南　武，安藤　弘，川口安夫，ほか：腎被膜腫瘍の1例（平滑筋肉腫）．臨皮泌 **11**：1063-1069，1957
16) 岡本圭生，中村健一，野々村光雄，ほか：腎被膜から発生した腎平滑筋肉腫の1例．日泌尿会誌 **78**：1655，1987
17) 桑田陽一郎，長谷川正和，市川　諭，ほか：腎被膜腫瘍の3例．大阪警察病医誌 **15**：189-196，1991

(Received on November 12, 1993
Accepted on December 14, 1993)