

Proliferating cell nuclear antigen (PCNA) 免疫組織染色による膀胱癌の増殖能の検討

大阪警察病院泌尿器科 (部長: 藤岡秀樹)

黒田 秀也*, 安永 豊, 高寺 博史, 藤岡 秀樹

大阪警察病院病理部 (部長: 辻本正彦)

大西あゆみ, 辻本 正彦

GROWTH FRACTIONS OF BLADDER CANCER DETERMINED BY PROLIFERATING CELL NUCLEAR ANTIGEN IMMUNOSTAINING

Hideya Kuroda, Yutaka Yasunaga, Hiroshi Takatera
and Hideki Fujioka

From the Department of Urology, Osaka Police Hospital

Ayumi Ohnishi and Masahiko Tsujimoto

From the Department of Pathology, Osaka Police Hospital

Immunohistochemical staining of proliferating cell nuclear antigen (PCNA) can be performed on conventionally fixed and processed tissue. We applied anti-PCNA monoclonal antibodies to transurethraly resected bladder cancer specimens. The labelling index (LI) of PCNA increased with tumor grade and that of the invasive tumor group was higher than that of the non-invasive tumor group. Especially in large tumors, there was intratumoral variation of labelled cell distribution, which may represent tumor heterogeneity. These findings suggest that PCNA might be a useful marker for bladder cancer proliferation.

(Acta Urol. Jpn. 40: 379-382, 1994)

Key words: Bladder cancer, PCNA, Immunohistochemistry

緒 言

膀胱癌の悪性度の診断は、現在主として病理組織学的に行われている。それに加えて最近では、増殖能を検討する目的で、flow cytometryによるDNA解析¹⁾や、bromodeoxyuridide (BrDU)²⁾, Ki67^{2),3)}などの細胞増殖のマーカーによる腫瘍の免疫組織染色が行われている。しかし、flow cytometryによるDNA解析は組織構築をとどめたままでは不可能であり、BrDUによる増殖細胞の標識はin vivoで行わねばならず、Ki67の免疫組織染色は凍結標本にしかならないなど、それぞれ欠点がある。最近開発された抗proliferating cell nuclear antigen (PCNA)抗体は、主としてS期の細胞核にある核抗原を認識し、新しい細胞増殖のマーカーとして期待されてい

る。PCNAの免疫組織染色は、通常のパラフィン標本で可能であることが示され、すでにいくつかの腫瘍で染色が試みられている^{4,8-13)}。今回われわれは膀胱癌に対してPCNAの免疫組織染色を行い、腫瘍の悪性度を判定する指標としての有用性を検討したので報告する。

対象と方法

対象: 当科にて1988年10月から1993年1月までに内視鏡的切除 (TURB) を行った初発および再発膀胱癌66例の切除標本を対象とした。初発例 (51例) ではTURB以前に放射線療法、化学療法、膀胱内注入療法は行っていないが、再発例 (15例) では少なくとも1回のTURBに加えて、上記の治療を行ったものも含まれる。手術時年齢は40~85歳 (平均67.3歳)、男51例、女15例であった。病理組織学的に

* 現: 協仁会小松病院泌尿器科

Table 1. Summary of bladder cancer patients

Grade	Number of bladder cancer patients		
	Stage		
	non-invasive pTis & pTa	invasive	
		pT1	pT2<
G1	16	—	—
G2	28	6	1
G3	4	4	7
Total	48	18	

は、66例のすべてが移行上皮癌 (transitional cell carcinoma: TCC) で、通常の hematoxylin-eosin 染色の標本により、grade, stage を同一者 (HK) にて再評価した (Table 1)。

PCNA 免疫組織染色・TURB で切除された腫瘍はただちに10%ホルマリンで固定し、固定時間を24時間以内としてパラフィン包埋した。これを5 μ に薄切し、50°C以下の伸展板上にてover nightで乾燥させた。一次抗体として抗PCNAモノクローナル抗体 (Novocastra Lab.: PC10) を100倍希釈して用い、4°Cで一晩incubateし、ABC (avidin-biotin-complex) 法にて染色した。さらに hematoxylin により薄く核染色を加えた。正常対照として、正常の移行上皮を有する膀胱標本を用いた。また、陽性対照として正常の小腸壁標本を用いた。

細胞計数：個々の腫瘍で、まず弱拡大 (X40) で腫瘍全体を観察し、最も陽性細胞の比率の高い部分を選び、同部の腫瘍細胞を強拡大 (X400) にて500個カウントし、陽性率を labelling index (LI) (%) として算定した。

結 果

抗PCNA抗体による呈色は核に局限し、びまん性もしくは顆粒状に染色されていた。backgroundに比して明らかに強く染色されている細胞を陽性としてカウントした。正常対照である小腸の標本では、腺上皮の陰窩で多くの陽性細胞が認められた。正常移行上皮では陽性細胞は上皮の基底層にのみ少数認められ、上皮細胞のLIは5%以下であった。

膀胱癌症例での染色例を Fig. 1 に示す。膀胱癌の各gradeにおけるLI (平均 \pm SD) は、G1: 11.4 \pm 10.8, G2: 32.7 \pm 29.3, G3: 47.6 \pm 26.2であった。G1群とG2, G3群のLI値には有意差が認められたが (G1 vs G2: $p < 0.01$, G1 vs G3: $p < 0.01$), G2群とG3群の間には有意差は認められなかった ($p > 0.1$) (Table 2)。つぎに全例を非浸潤群 (pTis, pTa) と粘膜下浸潤群 (pT1a \leq) に分けておのおのLI

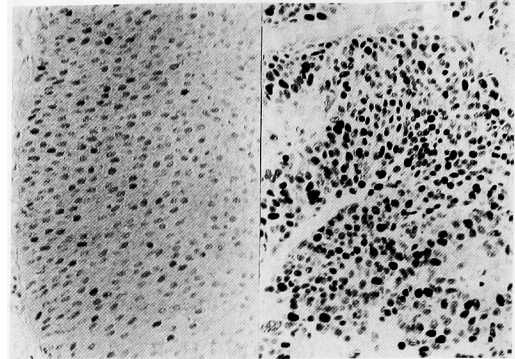


Fig. 1. Immunohistochemical staining of PCNA counterstained with hematoxylin in bladder transitional cell carcinoma. left: TCC, G1, pTa. Many weakly positively stained nuclei are observed. right: TCC, G3, pT1b. Many strongly stained nuclei are observed.

Table 2. LI values for PCNA staining

Grade	Number	Labelling index (%)
G1	16	11.4 \pm 10.8
G2	35	32.7 \pm 29.3
G3	11	47.6 \pm 26.2
G1 vs G2		$p < 0.01$ (mean \pm SD)
G1 vs G3		$p < 0.01$
G2 vs G3		$p > 0.1$

Table 3. LI values for PCNA staining

Stage	Number	Labelling index (%)
pT1>	48	27.2 \pm 27.9
pT1 \leq	18	54.9 \pm 25.1
pT1> vs pT1 \leq		$p < 0.05$ (mean \pm SD)

を検討した。基底膜をわずかに破って浸潤しているのが疑われる症例 (microinvasive) は非浸潤群に含めた。LIは非浸潤群: 27.2 \pm 27.9, 粘膜下浸潤群: 54.9 \pm 25.1で、粘膜下浸潤群のLIは非浸潤群に比して有意に高かった ($p < 0.05$) (Table 3)。また大きな腫瘍では同一腫瘍内で陽性細胞の局在に不均一性が存在し、粘膜下へ浸潤している細胞集団で陽性率が高い傾向が認められた。

考 察

proliferating cell nuclear antigen (PCNA) は Cyclin ともよばれる非ヒストン核蛋白で、SLE (systemic lupus erythematosus) 患者血清中の自己抗体の対応抗原として最初に報告された⁵⁾。PCNA

は G₁ 後期から S 期にかけて合成され、DNA 合成の際に DNA polymerase- δ の補助蛋白として働く⁶⁾。従って細胞内の PCNA 量は細胞の増殖能を反映すると考えられている⁷⁾。最近開発された抗 PCNA モノクローナル抗体 (PC10) は、免疫組織染色に応用が可能で、S 期の細胞を認識する。これに対して、これまで細胞の増殖マーカーとしてよく用いられている Ki67 は、S 期のみならず増殖の cycle に入っている細胞の核抗原を認識する抗体で^{2,3)}、乳癌をはじめ多くの悪性腫瘍の予後判定因子として用いられている。Ki67 の尿路上皮に対する免疫組織染色の報告はすでに多く^{2,3)}、細胞の増殖マーカーとしての有用性が示されている。しかし、凍結標本にしか利用できないのが欠点であった。この点、抗 PCNA 抗体は従来からのホルマリン固定・パラフィン包埋された標本にも応用が可能であり、予後の follow up のできている症例にも応用できるため、今後増殖マーカーとして広く用いられる可能性がある。

抗 PCNA 抗体による染色は、核内に顆粒状に認められ、陽性細胞の判定は容易である。しかし、ホルマリン中に長時間保存した標本では PCNA 活性を損ない、特に固定時間が 48 時間を越えるものでは、染色性の低下が著しいとされている^{4,13)} また 60°C 以上で数時間伸展した標本でも、活性を損なうとされており⁴⁾、標本作製の過程で十分な注意が必要である。われわれの予備実験では、48 時間までのホルマリン固定、50°C 以下で 24 時間以内の伸展では、染色性には影響しないことを確認している。従って、原則的にホルマリン固定時間を 24 時間以内とし、ホットプレートの温度を 50°C 以下として長時間伸展しないなどの点に留意した。それにもかかわらず、まったく陽性細胞が存在しない染色不良症例を 5 例認め、今回の対象からは除外した。上記の標本作製条件下でも染色不良をきたした原因は不明だが、固定不良もしくは標本作製過程での何らかの原因によるものと考えられる。ヒトの腫瘍に対する PCNA の免疫染色に関する報告では、胃癌⁸⁾などを対象としたものでは、予後の指標としての有用性が示唆されている。最近、前立腺癌の増殖能の指標としての有用性を示唆する結果も報告されている⁹⁾。最近、尿路上皮に関する文献も報告されており¹⁰⁻¹²⁾、今後も報告が続くことが予想される。

われわれの結果では、膀胱癌の grade の高いものほど LI 値が高く、浸潤群では非浸潤群より LI 値は高かった。この結果から、PCNA は膀胱癌の増殖マーカーとして有用であることが示唆された。手術時期の古い症例に関しては、標本の固定状態の確実性が

低いと、今回は比較的新しい症例についてのみ検討した。そのため経過観察期間の短い症例が多く、この結果からでは、予後判定因子としての有用性を論ずることはできないと思われる。特に浸潤性の膀胱癌症例では、今回の症例の長期経過観察を行い、予後との関連を検討したいと考えている。

今回の検討では、最も陽性比率の高い部分の LI をもってその腫瘍の LI としたが、特に大きい腫瘍の場合、腫瘍内での染色性に大きな偏りが存在し、概して浸潤部位での LI が非浸潤部位より高い傾向がみられた。ヘマトキシリン-エオジン染色標本で、腫瘍中心部における血行障害や、固定不良などの所見のない部分にも、染色性の低い所見が認められた。従って、この LI 値の偏りは腫瘍の不均一性を示しているとも考えられ、同一腫瘍でも、浸潤部位の細胞と非浸潤部位の細胞とでは性質が異なることを示している可能性がある。Ki-67 でも浸潤部位で陽性率がわずかに高い例があるとの記載はあるが、不均一性は著明ではなく、概して均一な染色性を示すとされている^{2,3)}。これに比して PCNA の染色の不均一性ははるかに著明で、これが通常の組織染色では判定の困難な細胞の性質を区別しているとすれば、非常に興味深い結果であると考えられる。この染色性の不均一性につき、可能なら定量化できれば望ましいと思われる。実際、胃癌の報告でも不均一性は記載されており、陽性細胞の比率が 50% 以上か以下かで区別し、半定量的に分類している⁸⁾。しかし今回検討した膀胱癌では、腫瘍ごとに不均一性がまちまちな上に、腫瘍の大きさのばらつきが大きいと、定量化は困難であると考え、数値化は行わなかった。

また、grade の高い膀胱癌で、異型性の強い細胞集団で LI の低い例が認められた。上記の不均一性を考慮すると、小さな標本では本来の LI より低く判定され、実際の悪性度が反映されず、正確さを欠く可能性があるため注意を要する。

さらに、われわれは膀胱上皮の生検標本に対しても PCNA の組織染色を検討したが、LI が 10% 以上の正常膀胱上皮を全検体の約 6% に認めた (1993 年 4 月第 81 回日本泌尿器科学会総会にて報告)。この結果は、組織学的には判定できない細胞の増殖性を示している可能性があるが、それが腫瘍性増殖に関連したものか、炎症後などの再生性変化によるものかなどは現在のところ不明である。実際には、正常膀胱上皮で LI 値の高いことを腫瘍性増殖の一環として位置づけるのは容易ではないと思われるが、このような症例については、今後の膀胱癌発生の頻度などにつき注目してい

きたいと考えている。

結 語

1) 膀胱癌における PCNA の免疫組織染色は、従来のパラフィン切片で可能で、その LI は grade の高い群で高く、また浸潤群では非浸潤群より高い結果がえられた。このことから、PCNA は腫瘍の増殖能のマーカーとして有用である可能性が示唆された。

2) 大きい腫瘍の場合、腫瘍内での染色性に大きな偏りが認められた。この現象の意味は現在のところ不明だが、腫瘍の不均一性を示している可能性がある。

文 献

- 1) Jacobsen AB, Pettersen EO and Amellem O: The prognostic significance of deoxyribonucleic acid flow cytometry in muscle invasive bladder carcinoma treated with preoperative irradiation and cystectomy. *J Urol* **147**: 34-37, 1992
- 2) Tsujihashi H, Nakanishi A, Matsuda H, et al.: Cell proliferation of human bladder tumors determined by BRDURD and Ki-67 immunostaining. *J Urol* **145**: 846-849, 1991
- 3) Okamura K, Miyake K, Kishikawa T, et al.: Growth fractions of transitional cell carcinomas of the bladder defined by the monoclonal antibody Ki67. *J Urol* **144**: 875-878, 1990
- 4) Hall PA, Levison DA, Woods AL, et al.: Proliferating cell nuclear antigen (PCNA) immunolocalization in paraffin sections: An index of cell Proliferation with evidence of deregulated expression in some neoplasms. *J Pathol* **162**: 285-294, 1990
- 5) Miyachi K, Frizler MJ and Tan EM: Auto-antibodies to a nuclear antigen in proliferating cells. *J Immunol* **121**: 2228-2234, 1978
- 6) Bravo R, Frank R, Blundell PA, et al.: Cyclin-PCNA is the auxiliary protein of DNA polymerase- δ . *Nature* **326**: 515-517, 1987
- 7) Matthews B, Bernstein RM, Franza BR Jr, et al.: Identity of the proliferating cell nuclear antigen and cyclin. *Nature* **309**: 374-376, 1984
- 8) Jain S, Filipe MI, Hall PA, et al.: Prognostic value of proliferating cell nuclear antigen in gastric carcinoma. *J Clin Pathol* **44**: 655-659, 1991
- 9) Nemoto R, Kawamura H, Miyakawa I, et al.: Immunohistochemical detection of proliferating cell nuclear antigen (PCNA)/cyclin in human prostate adenocarcinoma. *J Urol* **149**: 165-169, 1993
- 10) Lipponen PK and Eskelinen MJ: Cell proliferation of transitional cell bladder cancer determined by PCNA/cyclin immunostaining. A histopathological description. *Anticancer Res* **12**: 577-583, 1992
- 11) Skoperitou A, Korkolopoulou P, Papanicolaou A, et al.: Comparative assessment of proliferating cell nuclear antigen immunostaining and of nucleolar organizer region staining in transitional cell carcinomas of the urinary bladder. Correlation with other conventional prognostic parameters. *Eur Urol* **22**: 235-240, 1992
- 12) 和田 尚, 島袋智之, 栗栖弘明, ほか Proliferating Cell Nuclear Antigen (PCNA) の表在性膀胱癌組織における発現—パラフィン切片での応用—. *泌尿紀要* **39**: 313-319, 1993
- 13) 住吉義光, 井上善雄, 秋山昌範: 膀胱癌における Proliferating Cell Nuclear Antigen の免疫組織学的検討. *日泌尿会誌* **84**: 1643-1648, 1993

(Received on October 25, 1993)
(Accepted on January 22, 1994)

(迅速掲載)