LH-RH アナログが著効を示した巨大リンパ節転移を有する前立腺癌の1例

利根中央病院泌尿器科
竹沢　豊，大竹　伸明
群馬大学医学部泌尿器科学教室（主任：山中英寿教授）
中野　勝也，内田　達也，岡村　桂吾，山中　英寿

MARKED EFFECTIVENESS OF THE LH-RH ANALOGUE IN A CASE OF PROSTATE CANCER WITH LARGE LYMPH NODE METASTASIS

Yutaka Takezawa and Nobuaki Ohtake
From the Department of Urology, Tone Chuo Hospital
Katsuya Nakano, Tatsuya Uchida,
Keigo Okamura and Hidetoshi Yamanaka
From the Department of Urology, Gunma University School of Medicine

A 78-year-old man visited our hospital complaining of pollakisuria, dysuria, and edema of lower extremities. Physical examination revealed a hard, fixed and fist size mass in the abdomen Lymph nodes of left supraclavicular fossa were hardly palpable. His prostate was larger than a hen's egg, stony hard and fixed in the pelvis on digital rectal examination (DRE). The prostate specific antigen (PSA) level was elevated to 584 ng/ml. Computerized tomography (CT) revealed enlarged retroperitoneal lymph nodes. Bone scan showed multiple abnormal uptake. Prostate biopsy showed poorly differentiated adenocarcinoma. Treatment with the LH-RH analogue was very effective. The retroperitoneal lymph nodes were no longer enlarged on CT. The prostate had become soft and was reduced to walnut size on DRE. The PSA level had decreased to within the normal range. The multiple abnormal uptake on the bone scan decreased. This is the 21st case of prostate cancer with large lymph node metastasis in Japan.

(Acta Urol. Jpn. 40: 721-724, 1994)

Key words: Prostate cancer, Lymph node metastasis, LH-RH analogue

緒　言

前立腺癌で初診時リンパ節転移を腫瘤として触知する例は稀である．われわれは本邦でも最近，前立腺癌の治療に使用されてきた LH-RH アナログを用いて巨大リンパ節転移を有する前立腺癌の1例を治療し良好の経過をえたので若干の文献的考察とともに報告する．

症　例

患者：78歳

主訴：頻尿，排尿困難，下肢浮腫

家族歴・既往歴：特記すべきことなし

現病歴：平成4年1月，排尿困難を自覚した．平成4年4月，頻尿が著しくなり，下肢の浮腫も出現した．平成4年6月11日，尿閉となり当科を受診した．

入院時現症：痩せ型で腹部に手拳大の固定した腫瘤，および左鎖骨上窩リンパ節を触知した．直腸診上，前立腺は超鶏卵大，板状硬で骨盤に固定していた．

入院時検査所見：BUN 35.6 mg/dl，クレアチニン 2.7 mg/dl，前立腺特異抗原（PSA）584 ng/ml，テストステロン 197 ng/dl，血沈 22mm/h．

画像診断：経直腸超音波法で前立腺被膜の断裂と不均一な内部エコーを認め（Fig. 1, a），CT で膀胱壁の肥厚と精嚢腺の腫大を認めた（Fig. 2, a）．傍大動脈リ

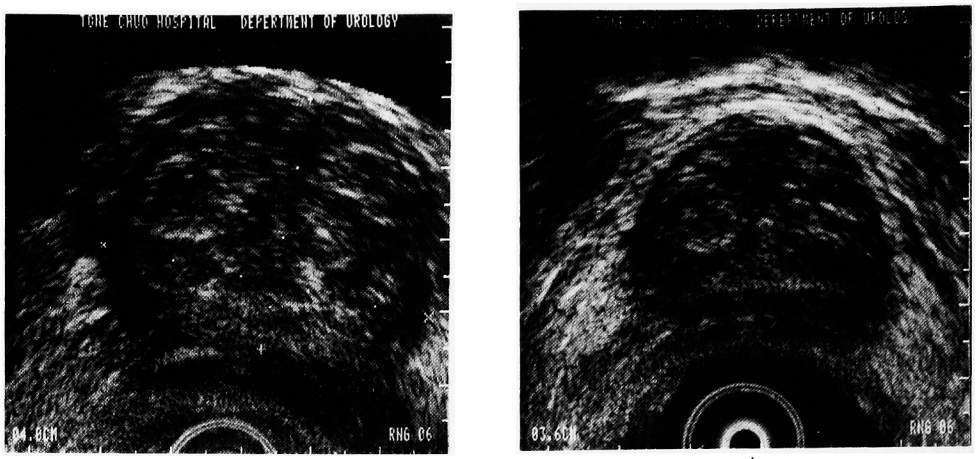

a b

Fig. 1. Enlarged prostate with scattered hypo and hyperechoic lesions (a) decreased in size 8 months after treatment (b).

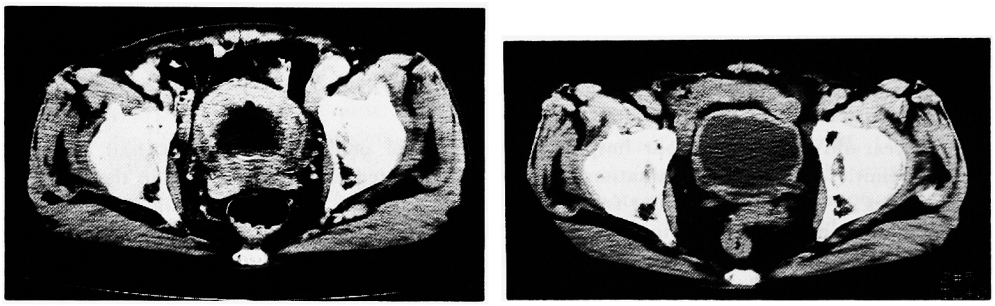

a b

Fig. 2. Thickened bladder wall and enlarged seminal vesicle demonstrated before treatment (a) was improved 8 months after treatment (b).

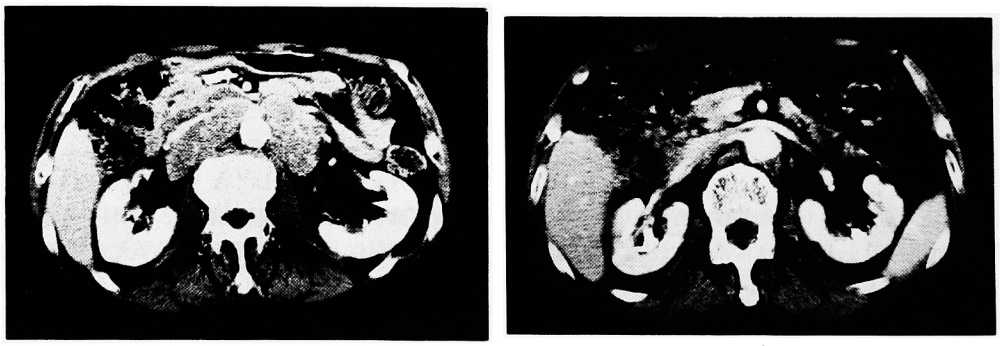

a b

Fig. 3. Enlarged retroperitoneal lymph nodes before treatment (a) were not demonstrated 8 months after treatment (b).

ンパ節，大動静脈間リンパ節はそれぞれ 5.1×4.0 cm, 8.5×4.5 cm と腫大し (Fig. 3,a)，また両側水腎症を認めた．骨シンチでは異常集積の多発を認めた．

前立腺生検で低分化型腺癌を検出し，T_4, N_4, M_1, stage D_2 と診断した．

治療と経過：平成4年6月24日より，LH-RH ア

ナログ（酢酸ゴセレリン）投与を開始した．またリンパ節転移による水腎症の緩和のため両側尿管に Double J 尿管ステントを留置した．治療開始2週目にテストステロンは低下し4週目には去勢レベルに達した．PSA は治療開始4週目に減少しはじめ6カ月後に正常化（<3.6 ng/ml）した．また前立腺は，直腸診上，治療開始6カ月目にくるみ大となり硬結を触知しなくなった．治療開始8カ月目の経直腸超音波法で被膜の断裂は消失したが低エコー領域が散在していた．2方向測定可能病変として51%の縮小を認めと PR と判定した（Fig. 1,b）．CT では膀胱壁の肥厚と精嚢腺の腫大は消失した（Fig. 2,b）．CT 上，後腹膜リンパ節腫大は治療8カ月目には消失し CR と判定した（Fig. 3,b）．骨シンチで異常集積は減少しており PR と判定した．治療効果の総合判定は PR であった．尿道カテーテルと Double J 尿管ステントは治療開始4カ月目に抜去したが水腎症もほぼ消失し排尿状態も良好で残尿もなくなった．治療開始より1年8カ月経過したが再燃の兆候はない．

治療効果判定は前立腺癌取扱機規約，第2版[1]に従った．

考　　察

前立腺癌において初診時リンパ節転移を触知する症例は稀であり，Corriere ら[2]は525例中2例のみであったと記載している．本邦におけるリンパ節転移を触知した前立腺癌報告例は増田ら[3]原田ら[4]がそれぞれ16例，12例を集計している．これらの集計に脇坂ら[5]の報告を加えると自験例は本邦21例目と思われた．患者の年齢は52～78歳で平均65.8歳である．分化度は記載の明らかなもので高分化腺癌1例，中分化腺癌3例，低分化腺癌13例であった．骨転移は16例中12例に合併していた．これらの症例のいずれも精巣摘出，エストロゲン剤の投与といった抗男性ホルモン療法が行われていた．さらに腫瘤摘出，放射線療法，化学療法が併用された症例もある．いずれにおいても初回治療には良好に反応している．

中川ら[6]は巨大リンパ節転移の特徴は低分化癌が多いこと，経過が長いこと，骨転移合併例の少ないこと，抗男性ホルモン療法に反応がよいことであると述べている．この点について竹内ら[7]は巨大リンパ節転移をきたす前立腺癌と通常の骨転移を主とする前立腺癌との生物学的性状が異なるのではないかと推測している．しかし，最近では症例の積み重ねにより前述のように16例中12例と巨大リンパ節転移を伴う前立腺癌症例においても骨転移合併例が多いことが明らかにされてきた[3-5]．このことより巨大リンパ節転移を伴う前立腺癌を骨転移を主とする前立腺癌とは生物学的性状が異なると考えるより進行前立腺癌の一つの形式と考えることが適当と思われる．

Huggins[8]以来，進行性前立腺癌の治療は抗男性ホルモン療法が golden standard であり，去勢，エストロゲン療法あるいはその併用が行われてきた．しかし，去勢にはそれに伴う精神的苦痛，エストロゲン療法には女性化乳房，心血管障害などの副作用が認められる．

最近の抗男性ホルモン療法として LH-RH アナログがあげられる．LH-RH アナログは天然の LH-RH より数十倍から数百倍の活性を有しその長期投与により下垂体の LH を枯渇させ，血中テストステロンが去勢レベルまで低下させる[9]．LH-RH アナログはポリペプチドであることより水溶液では連日の注射投与が必要であった[10]が，デポー剤が開発され最近，本邦においても臨床使用されるようになった．臨床治験の成績では去勢，エストロゲン剤といった従来の内分泌療法と同等な効果を有することが示されている[11-13]．また，エストロゲン剤投与時にみられる女性化乳房，心血管系の合併症もほとんどみられず[11-13]，生活の質においても自覚的な健康感に優れているとされている[14]．また，4週間に一度の注射投与であるためコンプライアンスにも優れている．

LH-RH アナログ治療の問題点として，テストステロンが去勢レベルに低下するのに2～3週間を要すること[12,13]，投与初期にその過剰刺激のため LH，テストステロンが上昇し前立腺癌が一時的に増悪する，いわゆる flare up がある[11-13]．

LH-RH アナログの副作用は一般的に軽微であることが多いとされている[11-13]．しかし，flare up により重篤な合併症を呈した症例の報告もある[15]．本症例においては後腹膜リンパ節転移から尿管狭窄による水腎症をきたし腎機能が低下していた．これが LH-RH アナログによる flare up でさらに悪化することが危惧された．そこで尿管ステントを留置し flare up による水腎症の悪化を予防した上で注意深く LH-RH アナログ療法を行った．

前立腺癌の巨大リンパ節転移症例は一見末期癌に見えるが充分予後が期待できるとする報告がある[16]．確かにいずれの症例においても初回治療に良好な反応を呈している[3,4]．しかし，実際には5年以上の長期観察例の報告は少ない[3,4]．一般的に低分化癌は予後不良因子であり，内分泌療法に反応した stage D_2 症例も過半数がホルモン抵抗となるといわれている[17]．本

症例は治療開始後1年8カ月にわたり再燃の兆候なく経過した．しかし骨転移があること，組織が低分化腺癌であることを考慮し今後も注意深く経過観察したいと考えている．

文　献

1) 日本泌尿器科学会，日本病理学会：泌尿器科・病理前立腺癌取扱い規約，第2版 1992
2) Carriere JN Jr, Cornog JL and Murphy JJ: Prognosis in patients with carcinoma of the prostate. Cancer **25**: 911-918, 1970
3) 増田　均，山田拓己，長浜克志，ほか：リンパ節転移にともなう症状を主訴とした前立腺癌の3例．泌尿紀要 **38**：1269-1272, 1992
4) 原田昌幸，徳田直子，椿秀三千，ほか：腹部腫瘤を主訴とした前立腺癌の1例．泌尿紀要 **38**：1399-1402, 1992
5) 脇坂正美，高岸秀俊：Honvan (Diethyl-stilbestrol diphospate) が著効を示した示した巨大リンパ節転移を伴った前立腺癌の1例．第81回日本泌尿器科学会予稿集，p 435, 1993
6) 中川泰始，宮崎茂典，伊藤　登：腹部腫瘤を主訴とした前立腺癌の1例．泌尿紀要 **34**：1811-1814, 1988
7) 竹内弘幸，山内昭正，山田　喬：前立腺腫瘍の症例と解説，泌尿器疾患，横川正之，pp 264～267, 文公堂，1980
8) Huggins C and Hodges CV: Studies on prostatic cancer. I. The effect of castration of estrogen and of androgen injection on serum phosphatase in metastatic carcinoma of the prostate. Cancer Res **1**: 293-297, 1941
9) Cusan L, Auclair C, Belanzer C, et al: Inhibitory effects of long teem treatment with a luteinizing hormone releasing hormone agonist on the pituitary gonadal axis in male and female rats. Endocrinol **104**: 1369-1376, 1979
10) 山中英寿，牧野武雄，熊坂文成：前立腺癌に対する (D-Leu6)-desGly-NH210 (Leuprolide) の臨床効果．泌尿紀要 **30**：545-560, 1984
11) 中沢康夫，今井強一：長期徐放性 LH-RH agonist 製剤による前立腺癌の治療—臨床成績と flare up 予防法について．北関東医 **43**：39-54, 1993
12) Zoladex 共同研究グループ・前立腺癌内分泌療法 —LH-RH analogue, ICI 11860 (Zoladex) と去勢術あるいはエストロゲン療法との臨床比較試験．泌尿紀要 **34**：1853-1863, 1988
13) Peeling WB: Phase III studies compare goserelin (Zoladex) with orchiectomy and distilbestrol in treatment of prostatic carcinoma. Urology Suppl **5**: 33-45, 1989
14) 大石賢二，荒井陽一，竹内秀雄，ほか：徐放性 LH-RH アナログ (TAP-144-SR-Depot) または女性ホルモン投与時の前立腺癌患者の生活の質 (QOL) の比較．泌尿紀要 **37**：1017-1022, 1991
15) Shimizu T, Shibata S, Uchida T, et al.: Severe flare-up in a prostate cancer patient treated with luteinizing-releasing hormone analogue depot. Acta Urol Jpn **39**: 953-955, 1993
16) 鈴木隆志，佐藤一成，能登宏光，ほか：非領域表在リンパ節転移を主訴とした前立腺癌の1例．西日泌尿 **50**：1705-1708, 1988
17) 島崎　淳：本邦における前立腺癌の問題点．日泌尿会誌 **83**：789-792, 1992

(Received on March 3, 1994)
(Accepted on April 22, 1994)