腎細胞癌と腎血管筋脂肪腫を合併した結節性硬化症の1例

国立金沢病院泌尿器科（医長：勝見哲郎）
中村　靖夫，村山　和夫，勝見　哲郎
国立金沢病院研究検査科（医長：渡辺騏七郎）
渡　辺　騏七郎
岸谷内科医院（院長：岸谷正雄）
岸　谷　正　雄
金沢大学医学部泌尿器科学教室（主任代理：大川光央 助教授）
大　川　光　央

COINCIDENT RENAL CELL CARCINONA AND RENAL ANGIOMYOLIPOMA IN TUBEROUS SCLEROSIS: A CASE REPORT

Yasuo Nakamura, Kazuo Murayama and Tetsuo Katsumi
From the Department of Urology, Kanazawa National Hospital
Kishichiro Watanabe
From the Department of Pathology, Kanazawa National Hospital
Masao Kishitani
From Kishitani Clinic
Mitsuo Ohkawa
From the Department of Urology, School of Medicine, Kanazawa University

The coincidence of renal cell carcinoma and renal angiomyolipoma in tuberous sclerosis is extremely rare, although the coexistence of tuberous sclerosis and renal angiomyolipoma is well recognized. A case of bilateral renal angiomyolipomas and left renal cell carcinoma in a patient with tuberous sclerosis is reported. A 40-year-old male was referred to our hospital for further evaluation and treatment of left flank masses. Tuberous sclerosis was diagnosed on the basis of adenoma sebaceum, seizures, mental retardation and periventricular calcification. Contrast enhanced CT scan demonstrated irregularly enhanced masses in the upper pole and the middle portion of the left kidney, and multiple small low density nodules in the bilateral kidneys. Selective left renal angiography showed hypervascular areas in the upper pole and the middle portion of the left kidney. From the findings obtained, a clinical diagnosis of left renal cell carcinoma associated with bilateral renal angiomyolipomas was made. Left radical nephrectomy was performed. The histopathological examination revealed renal cell carcinoma and multiple renal angiomyolipoma nodules. The diagnostic considerations, particularly differential diagnosis between renal angiomyolipoma and renal cell carcinoma by imaging features, are discussed.

(Acta Urol. Jpn. **40**: 703-706, 1994)

Key words: Angiomyolipoma, Renal cell carcinoma, Tuberous sclerosis

緒　　言

結節性硬化症が腎血管筋脂肪腫を合併しやすいことはよく知られている．われわれは同一腎に血管筋脂肪腫のみならず，腎細胞癌をも合併した1症例を経験したので報告する．

症　　例

患者：40歳，男性

主訴：左側腹部腫瘤の精査・加療

家族歴：特記すべきことなし

既往歴：1～2歳頃，3日に1度位の頻度で全身痙攣発作が認められ，7歳頃より顔面に皮脂腺腫が認められるようになった．精神発達遅延のため，小・中学校は特殊学級に通学し，21歳時に精神薄弱施設に入所した．

現病歴：肝機能障害のため，近医にて腹部超音波検査による経過観察を受けていた．1992年6月4日，左側腹部に高エコーを示す腫瘤性病変が認められたため，6月24日，精査・加療目的に当科へ紹介された．排泄性尿路造影および CT にて左腎細胞癌が疑われたため，同年7月3日当科入院となった．

入院時現症・身長160cm，体重61kg，体温38.2°C，顔面に小丘疹が多数認められた．

入院時検査所見：赤沈は 95 mm/h と亢進し，血液検査では，α_2-globulin 15.0% と上昇し，CRP 21.1 mg/dl と強陽性であり，発熱と併せると腎細胞癌の rapid growing type[1] の4項目すべてがそろう．また，軽度の肝機能障害が認められた．腫瘍マーカーでは immunosuppressive acidic protein (IAP) が 1,260 μg/dl (正常値<500) と上昇が認められた．

画像診断：腹部超音波検査では左腎上極に約4×3 cm 大，左腎中部に約 9×6 cm 大の低エコーを主とするが，高エコー領域も存在する不均一な充実性腫瘤が認められ，また，両側腎に高エコーを呈する小結節が多数認められた．排泄性尿路造影では左中腎杯の内側への圧排像が認められた．腹部 CT では，左腎上極に約 4×3 cm 大，左腎中部に 9×6 cm 大の正常腎実質よりやや低吸収値を呈する充実性の腫瘤が認められ，それらは，造影剤により増強された．また両側腎に脂肪組織の吸収値に一致する小結節が多数認められ，それらは，造影剤によりほとんど増強されなかった (Fig. 1)．選択的左腎動脈造影では，左腎上極および中部のみに hypervascular area が認められた (Fig. 2)．頭部 CT では，側脳室壁に石灰化結節像が多数認められた．

以上より，左腎の上極および中部の腫瘤は腎細胞癌を，両側腎の低吸収域は血管筋脂肪腫を疑い，1992年7月17日，根治的左腎摘除術を施行した．

病理組織学的所見：摘出材料は重量 910 g で，割面では腎上極に 4×3 cm 大，中央部から下極に 10×7 cm 大の黄色調の腫瘍が認められた．中央部の腫瘍の中心には壊死部が認められた．それらを検索したところ，発育様式は膨張型，組織学的構築型は胞巣型，組織学的細胞型は通常型で，淡明細胞亜型 (Fig. 3A) と顆粒細胞亜型 (Fig. 3B) の混在する混合亜型の腎細胞癌と診断され，異型度は G2～G3 であった．病理組織学的 TNM 分類では，pT 2b, pN0, pM0, pV0 であった．また，同時に血管成分，平滑筋成分および脂肪織成分が混在する小結節が腎内に多数認められ，腎血管筋脂肪腫と診断された (Fig. 4)．

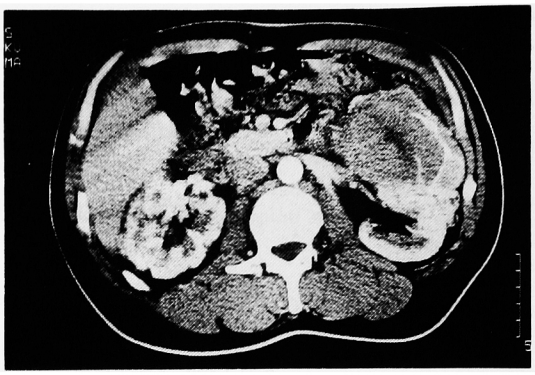

Fig. 1. Contrast enhanced CT scan showing large, irregularly enhanced masses in the left kidney and multiple small low density nodules in the bilateral kidneys.

Fig. 2. Left selective renal angiography demonstrating hypervascular areas located in the upper pole and the middle portion of the left kidney.

術後経過：術後経過は良好で，術前持続していた38°C 台の発熱は7月19日より 37°C 未満となった．7月30日よりテガフール・ウラシルの投与を開始し，8月8日退院となった．9月1日の血液検査では赤沈 14 mm/h, α_2-globulin 7.3%, CRP<0.3 mg/dl, IAP 400 μg/ml と正常化し，発熱も認められなくなった．しかし，1993年4月より再び発熱が認められ，持続するため，4月12日再入院となった．CT および核医学

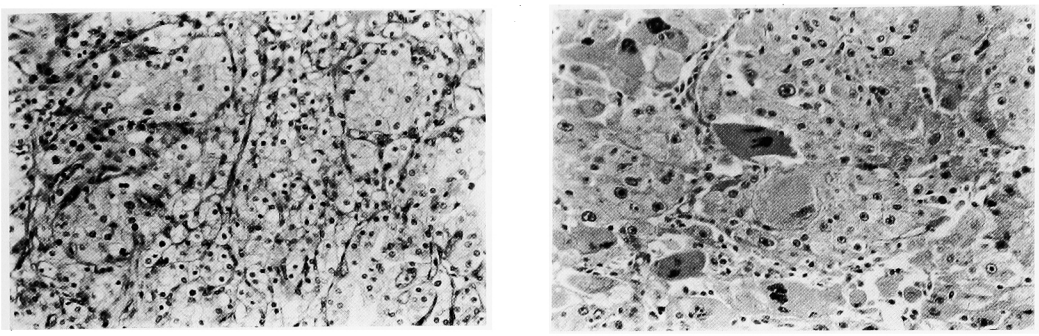

A　B

Fig. 3. Photomicrograph showing mixed cell type of renal cell carcinoma. A: clear cell subtype, B: granular cell subtype (H.E. stain ×200).

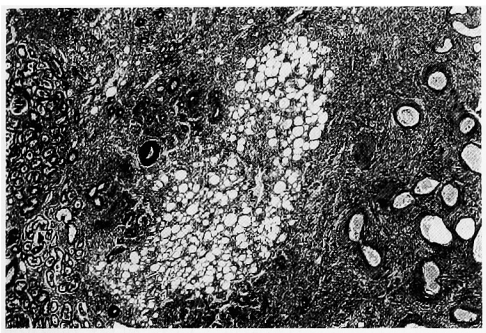

Fig. 4. Photomicrograph demonstrating the tumor composed of vessel, smooth muscle and fat tissue (H.E. stain×40).

検査にて明らかな転移巣は認められなかった．4月下旬より痙攣発作が出現し，6月より意識障害の増悪が認められ，6月8日死亡した．死因としては，結節性硬化症に特徴的な痙攣発作が増悪してきたこと，画像上明らかな転移巣が認められなかったことより，結節性硬化症の増悪によるものと推察された．

考　　察

結節性硬化症に腎血管筋脂肪腫が合併する率は50～80%と高頻度とされている[2]．しかし，それらに腎細胞癌をも合併することは稀であり，われわれが調べえたかぎりでは本邦でわずか3例が報告されているにすぎない (Table 1)[3-11]．現在，腎血管筋脂肪腫の治療法としては保存療法が主流であることから，腎血管筋脂肪腫と腎細胞癌を術前に鑑別することは重要である．画像診断における特徴的所見を Table 2 に示す．

超音波検査では，血管筋脂肪腫は一般に脂肪成分を含むため，腎細胞癌より高エコーを呈するとされる．この症例でも同様の所見が認められる．一方，腎細胞癌は腎血管筋脂肪腫よりも低エコーを呈するとされているが，この症例の腎細胞癌の内部では高エコーを呈する部分があった．壊死部や血管新生の著しい部位は高エコーを呈するため，腎細胞癌のなかにも稀に高エコーを呈する場合があると報告されている[12]．

CT では，血管筋脂肪腫は脂肪成分が低吸収値を呈するのが特徴であり，これが腎細胞癌との鑑別点である．実際，この症例においても，脂肪成分の同定により，腎血管筋脂肪腫と診断できた．しかし，CT 値が腎細胞癌に近い血管筋脂肪腫も存在し，その場合には腎細胞癌との鑑別が困難となってくる．CT 値を上昇させる要因として，1)腫瘍構成組織のうち血管あるいは平滑筋細胞が大部分を占める場合，2) 未分化な脂肪組織が多い場合，3) 腫瘍内出血がある場合などが挙げられている[13]．

腎動脈造影における腎血管筋脂肪腫の特徴的所見[14]は，動脈相での microaneurysm とネフログラム相における "onion peel appearance" であるが，本症例ではどちらの所見も認められなかった．Clark

Table 1. 本邦報告例

報告者	報告年	年齢	性	確定診断
結節性硬化症＋血管筋脂肪腫＋腎細胞癌				
1 佐藤他	1986	49	F	手術
2 今井他	1988	25	F	術中迅速切片
3 大東他	1989	37	F	手術
結節性硬化症＋腎細胞癌				
1 牧田他	1954	41	M	剖検
2 吉尾他	1982	42	M	開放性腎生検
3 竹内他	1983	29	M	手術
4 安川他	1988	18	F	手術
血管筋脂肪腫＋腎細胞癌				
1 石井他	1984	48	F	手術
2 小松他	1991	77	F	手術

Table 2. 腎血管筋脂肪腫と腎細胞癌の画像による鑑別診断

	腎血管筋脂肪腫	腎細胞癌
エコー	脂肪多：高エコー 脂肪少：等～低エコー	腎血管筋脂肪腫より低エコー 壊死部や血管新生の著しい部位は高エコー
CT	脂肪多：低吸収値 脂肪少：低吸収値を呈しない	腎血管筋脂肪腫より高吸収値
腎動脈造影	① 動脈相：microaneurysm ② ネフログラム相：onion peel appearance	Hypervascular ┌pooling puddling └tumor stain

ら[15]は腎血管筋脂肪腫26例中4例（15.4%）にしかそのような所見は認められなかったと報告しており，また Kavaney ら[16]は，腎動脈造影において腎血管筋脂肪腫と腎細胞癌を鑑別することは retrospective にも困難であったと述べている．

したがって，超音波検査，CT，腎動脈造影等の所見を総合しても鑑別が困難なことがあり，組織学的検査を含めた外科的治療もやむをえない場合がある．実際本邦で報告された3症例の術前診断は，1例は腎細胞癌と腎血管筋脂肪腫の合併，他の2例は腎細胞癌のみおよび腎血管筋脂肪腫のみであった．すべて，手術でえられた組織（2例は術後の摘出標本，1例は術中の迅速切片）によって腎細胞癌および腎血管筋脂肪腫の合併例であると確定診断されている．

以上より，結節性硬化症の存在が明らかな症例でも腎の腫瘍性病変が認められた場合には，安易に血管筋脂肪腫と診断することは危険であり，腎細胞癌の合併の有無についても慎重な検討がなされるべきである．

結　　語

腎細胞癌と血管筋脂肪腫を合併した結節性硬化症の1例を経験したので若干の文献的考察を加え報告した．

なお本論文の要旨は第361回日本泌尿器科学会北陸地方会において発表した．

文　　献

1) 里見佳昭：腎癌の予後に関する臨床的研究 —特に生体側の因子を中心に—．日泌尿会誌 **64**：195-216, 1973
2) Stillwell TJ, Gomez MR and Kelalis PP: Renal lesions in tuberous sclerosis. J Urol **138**: 477-481, 1987
3) 佐藤昌史，奥新浩晃，多田 寛，ほか：腎細胞癌を合併した腎血管筋脂肪腫．姫路赤十字病院誌 **12**：15-28, 1988
4) 山中 望，今井敏夫，藤沢正人，ほか：結節性硬化症に腎血管筋脂肪腫と腎細胞癌を合併した1例．日泌尿会誌 **81**：304-307, 1990
5) 大東貴志，飯ケ谷知彦：腎細胞癌を合併した両側腎血管筋脂肪腫の1例．日泌尿会誌 **81**：1416, 1990
6) 牧田清志，宮川 秋：グラヴィッツ氏腫瘍を伴へるプリングル氏病の1例（脳組織病理学的所見を主として）．慶応医 **28**：164-168, 1954
7) 吉尾正治，黒子幸一，工藤 治，ほか：Bourneville-Pringle 病に合併した腎細胞癌の1例．日泌尿会誌 **73**：838, 1982
8) 竹内信一，後藤修一，田利清信，ほか：結節性硬化症に合併した腎細胞癌の1例—新しい癌胎児蛋白Basic Fetoprotein により経過観察した1例—．泌尿紀要 **30**：671-678, 1984
9) 安川 修，青枝秀男，曲人 保，ほか：結節性硬化症に合併した腎細胞癌の1例．泌尿紀要 **35**：2135-2138, 1989
10) 石井大二，松野 正，小柳知彦，ほか：同一腎に血管筋脂肪腫と腎細胞癌を合併した1例．臨泌 **38**：535-538, 1984
11) 小松文都：同一腎に腎血管筋脂肪腫と腎細胞癌の合併をみた1例．西日泌尿 **53**：449, 1991
12) Hartman DS, Goldman SM, Friedman AC, et al.: Angiomyolipoma: Ultrasonic-pathologic correlation. Radiology **139**: 451-458, 1981
13) 上村博司，絵鳩哲哉，福田百邦，ほか：腎細胞癌と鑑別困難であった腎血管筋脂肪腫の1症例．泌尿紀要 **35**：643-646, 1989
14) 岡本重禮：腎良性腫瘍，新臨床泌尿器科全書，第1版，**7A**, 228-235, 金原出版，東京，1983
15) Clark RE and Palubinskas AJ: The angiographic spectrum of renal hamartoma. AJR **114**: 715-721, 1972
16) Kaveny PB and Fielding I: Angiomyolipoma and renal cell carcinoma in same kidney. Urology **6**: 643-646, 1975

(Received on February 1, 1994
Accepted on March 26, 1994)